AN. SOC. MEX. OFTALMOL.
57, 223 - 232, 1983

COMPLICACIONES DEL DESPRENDIMIENTO DE RETINA RELACIONADAS A LOS LENTES INTRAOCULARES

Dra. Alice R. McPherson*
Dr. Juan Orellana*

RESUMEN:

Hicimos una revisión de 112 desprendimientos afáquicos consecutivos en pacientes con lentes intraoculares. Se utilizaron con mayor frecuencia lentes apoyados en el iris (más que lentes de cámara anterior o posterior). Todos los ojos fueron tratados con crioterapia, implante de esponja de silicón y banda circular. En un caso se utilizaron técnicas de vitrectomía. La tasa general de éxitos fué de 91% en esta serie.

INTRODUCCION

Se ha calculado que la incidencia del desprendimiento de retina en pacientes afáquicos con lentes intraoculares oscida entre 0.3%[1] y 3.6%[2]. Esta incidencia aumenta a 5% cuando la longitud axial del globo excede de 25 mm.[3]. Es dudoso que se pueda hacer un cálculo más preciso debido a que fluctúan las indicaciones para insertar lentes intraoculares, y a los diferentes tipos de lentes que se utilizan actualmente.

En los primeros días de la implantación de lentes intraoculares, las contraindicaciones eran las siguientes: antecedentes familiares de desprendimiento de retina, desprendimiento de retina en el ojo compañero, degeneración en enrejado en el ojo, malos resultados con lente intraocular previo en el ojo compañero ,miopía, pérdida de vítreo, monocularidad, diabetes mellitus, queratopatía, glaucoma y uveítis. Con el desarrollo de lentes más novedosos y una mejor técnica microquirúrgica, las contraindicaciones han cambiado. Actualmente nos enfrentamos a cuatro contraindicaciones básicas: 1) retinopatía diabética proliferativa, 2) glaucoma mal

* Departamento de Oftalmología, Facultad de Medicina de Baylor. Houston, Texas.

Dirección:
6560 Fannin, Suite 2200 Houston, Texas 77030 U.S.A.

controlado, 3) un problema preexistente en el ojo compañero, tal como uveítis recurrente, y 4) ambliopía, cuando el paciente no es buen candidato para lente intraocular El tipo de lente intraocular que se inserta, ya sea de cámara anterior, apoyado en el iris, o de cámara posterior, le plantea al cirujano de retina diferentes problemas en caso de que el paciente necesite cirugía de retina.

Revisamos los desprendimientos afáquicos observados en McPherson Associates y examinamos los problemas encontrados en el tratamiento de estos pacientes.

METODOS Y RESULTADOS

Hicimos revisión de 4,048 desprendimientos regmatógenos de retina tratados de 1969 a 1982. Se observaron desprendimientos afáquicos en 1,657 ojos (40.9%), y de estos 112 tenían lentes intraoculares; estos constituyen el grupo estudiado. Se implantaron lentes de cámara anterior en 35 ojos, lentes de cámara posterior en 28. y lentes apoyados en el iris en 49. La mayoría de los lentes apoyados en el iris fueron lentes de dos a cuatro asas Binkhorst o Worst Medallion. En esta serie, los lentes más comúnmente utilizados fueron los Kelman de tripie, para cámara anterior, y los Shearing o Sinskey, para cámara posterior.

Seis pacientes tuvieron desprendimientos bilaterales. Dos tenían queratoplastías penetrantes previas y lentes intraoculares. Hubo 63 pacientes del sexo masculino y 43 del femenino. El tiempo promedio transcurrido entre la cirugía de cataratas y el desprendimiento fué de 15 meses.

En todos los casos se utilizó una esponja de silicón con muescas, con banda circular y crio-retinopexia; un caso también requirió vitrectomía con Ocutomo. Todos los lentes intraoculares permanecieron en su lugar durante el procedimiento de identación escleral.

Se logró una tasa general de éxitos de 91%. Se utilizó un lente anterior o apoyado en el iris en 84 ojos. Se reinsertaron todos menos 8 casos, es decir, nuestra tasa de fracasos con estos lentes fué de 9.5%.En los 28 ojos en que se utilizó lente de cámara posterior, nuestra tasa de fracasos fué de 7.2%. Nuestros fracasos en esos casos se debieron a una vitreo-retinopatía, a pesar de varios esfuerzos para resolverla. La mayoría de los desprendimientos ocurrieron en el primer año después de la cirugía de cataratas (63 ojos), en comparación con 30 desprendimientos ocurridos de uno a dos años después de la extracción de cataratas e implantación de lente intraocular, y 19 desprendimientos de dos a tres años después de la cirugía.

DISCUSION

En los Estados Unidos se implantaron aproximadamente 496,000 lentes intraoculares el año pasado. Algunos de los lentes más populares de cámara anterior que se utilizaron fueron Kelman 11, Leiske, Tannant, Azar, Choyce y Hessburg. Recientemente ha aumentado la popularidad del lente de cámara posterior y el procedimiento extracapsular. El Sinskey-Kratz (asa J modificada) es el lente más popular de los que se utilizan actualmente; también cuentan con muchos adeptos los lentes Simcoe, Shearing, Pearce, Harris, Knolle, Lindstrom y Sheets. Existe el consenso de que el procedimiento extracapsular tiene una menor incidencia de edema macular cistoide y desprendimiento de retina, pero esto no se ha comprobado en forma concluyente. Drews, en su revisión de la literatura, observó una incidencia de desprendimientos de retina que oscila entre 0 y 3.6%, con una media de 1.5% para 9,255 casos. Binkhorst observa una incidencia de 2% en casos de extracción intracapsular con implan-

tación de lente intraocular, pero no observa incidencia alguna en ojos con extracción extracapsular, lente intraocular y cápsula posterior intacta[5]. Además, el momento en que se hace la capsulotomía puede contribuir en forma importante al grado de desprendimiento subsiguiente, y al resultado funcional final[6]. (Fotos 1A, 1B, y 1C).

El lente original de Copeland no tenía fijación y constituía el mayor problema para el cirujano de retina. Limitaba la visión de la periferia debido a sinequias y a la pupila, invariablemente mal dilatada. Cuando no había sinequias, había luxaciones. La tasa de curación para este tipo de lente oscilaba entre 50 y 60%. Contando con lentes fijados en el iris se facilitó la cirugía. Aunque seguía habiendo sinequias, precipitados sobre la cara del lente, y reflejos subsiguientes, la pupila podía dilatarse, permitiendo el aislamiento de las rupturas retinianas. (Fotos 2A y 2B). El uso de lentes fijados con suturas o grapas de platino permitía que se examinara bien la periferia. Aún en casos de desprendimiento total de la base vítrea, se lograba una buena visualización de la periferia. Otros lentes de iris permiten que se tenga una pupila adecuada, de aproximadamente 4 a 5 mm. de tamaño. Aún así era posible pasar por alto algunos desgarros afáquicos, tales como pequeños desgarros en herradura de la perifera o los que estaban en la retina insertada, así como en pars plana (Foto 4). En los últimos años, los diseñadores de lentes han tratado de desarrollar lentes de cámara anterior y posterior que permitan una dilatación adecuada de la pupila. Una dilatación amplia permite una mejor visibilidad, y por lo tanto, una mayor tasa de reaplicación de la retina.

Aún puede haber problemas de visualización con los nuevos lentes de cámara anterior. Con mucha frecuencia algo de corteza retenida en la periferia o una cápsula opacificada pueden ser un obstáculo para el cirujano de retina; sin embargo, estas pupilas se pueden dilatar ampliamente y resolverse el problema. (Foto 5).

Las complicaciones de los lentes más comunes que tienden a interferir con la reparación del desprendimiento de retina, y a disminuir los resultados finales en la agudeza visual son la distrofia corneal, luxación del lente, opacificación capsular, y edema macular cistoide. El edema macular cistoide es probablemente el más importante, ya que tiene la propensión a producir una pérdida visual profunda después de cualquier tipo de implante de lente intraocular.

Las complicaciones quirúrgicas comunes a todos los lentes intraoculares son ruptura de la herida quirúrgica de la catarata, edema de la córnea, uveítis, hipema, luxación del lente, e infección (Foto 6A)[1]. Durante la cirugía para reparar el desprendimiento de retina puede haber pérdida de vítreo con la criopexia, si ha habido un cierre defectuoso de la herida, lo que hace necesario reparar al herida. El hipema es más común con lentes de cámara anterior, y por lo general se presenta por sangrado angular durante el procedimiento de criopexia. La manipulación del globo y los cambios en la presión intraocular producen el hipema, que puede ser tan extenso como para terminar en hemorragia del vítreo.

Otros problemas comunes que se presentan con lentes de cámara anterior son el edema de córnea y respuestas inflamatorias secundarias a la criopexia. Una presión excesiva sobre el globo hará que el lente se incline hacia adelante y dañe el endotelio. Los problemas más comunes relacionados con el uso de lentes de cámara posterior son luxación, luxación parcial y opacificación de la cápsula. (Foto 6B y 6C). La luxación puede ser moderada o severa. En muchos casos el lente puede reubicarse utilizando una manipulación especial, en lugar de cirugía. En luxaciones severas, puede requerirse cirugía

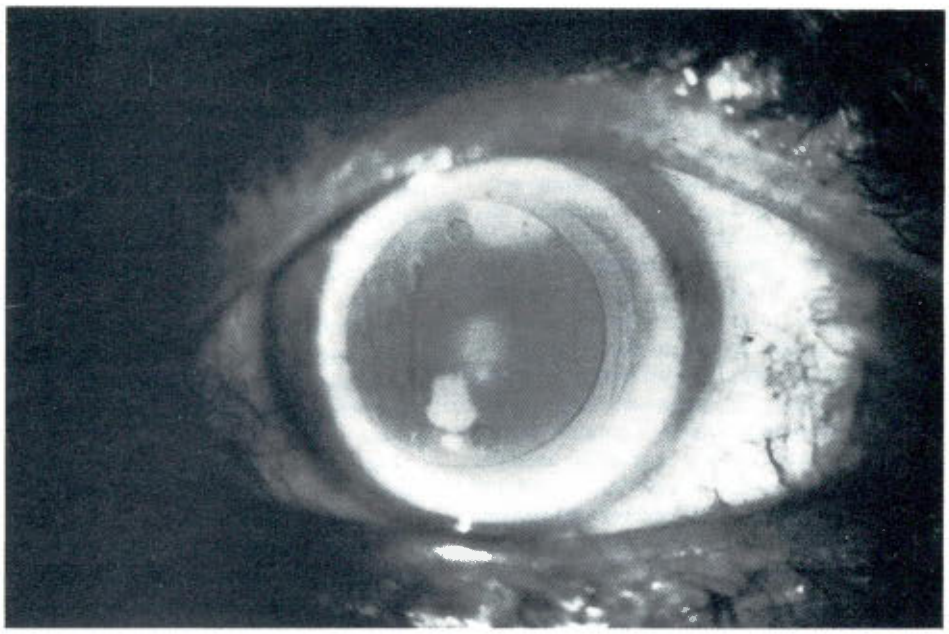

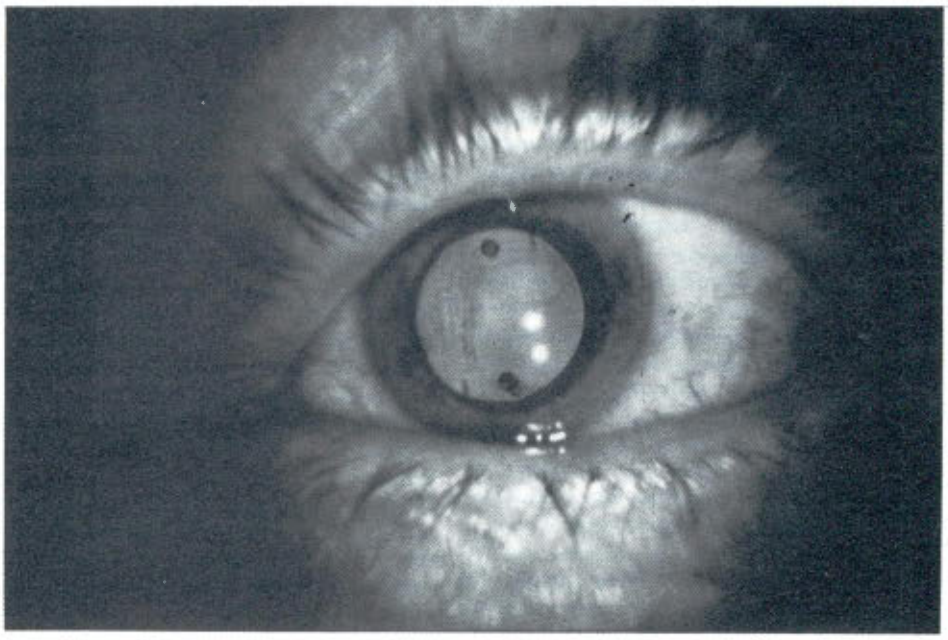

Foto 1A y 1B.—A cada uno de estos pacientes se le hizo una capsulotomía posterior con laser YAG. Las capsulotomías son amplias.

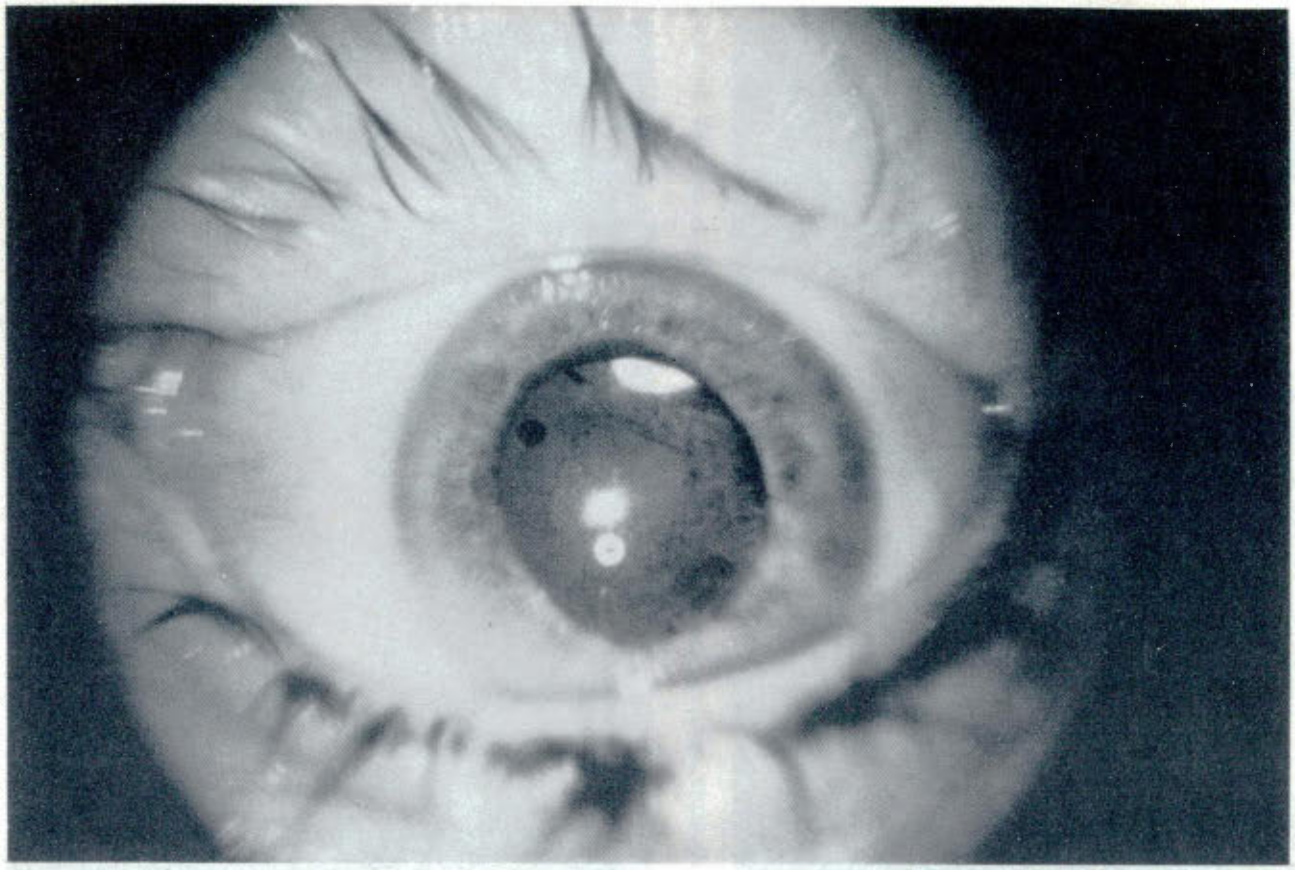

Foto 1C.—Capsulotomía posterior hecha manualmente en un paciente con lente de cámara posterior.

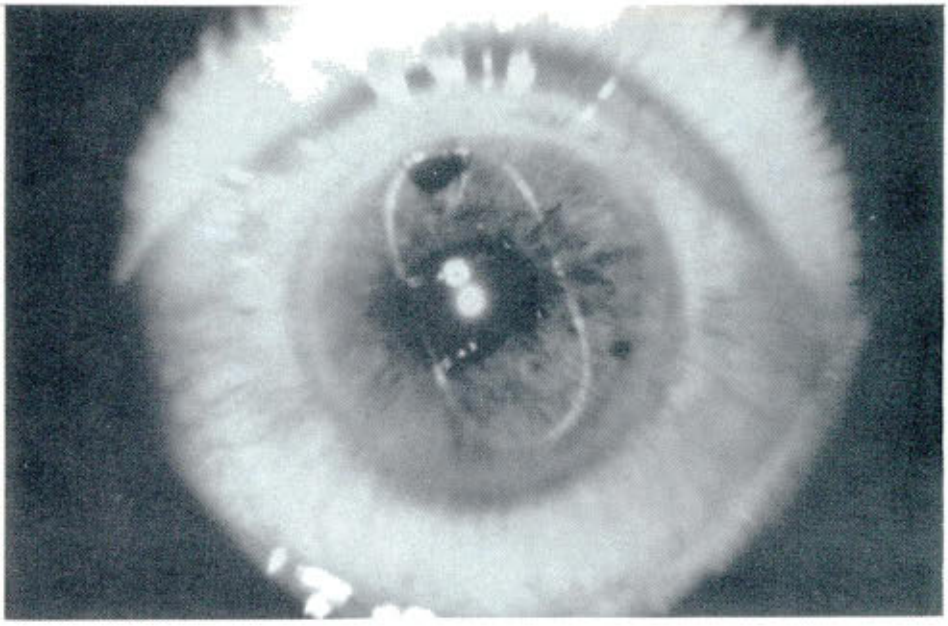

Foto 2A.—Un lente apoyado en el iris puede limitar la visión de la periferia debido a sinequias entre el iris y el lente.

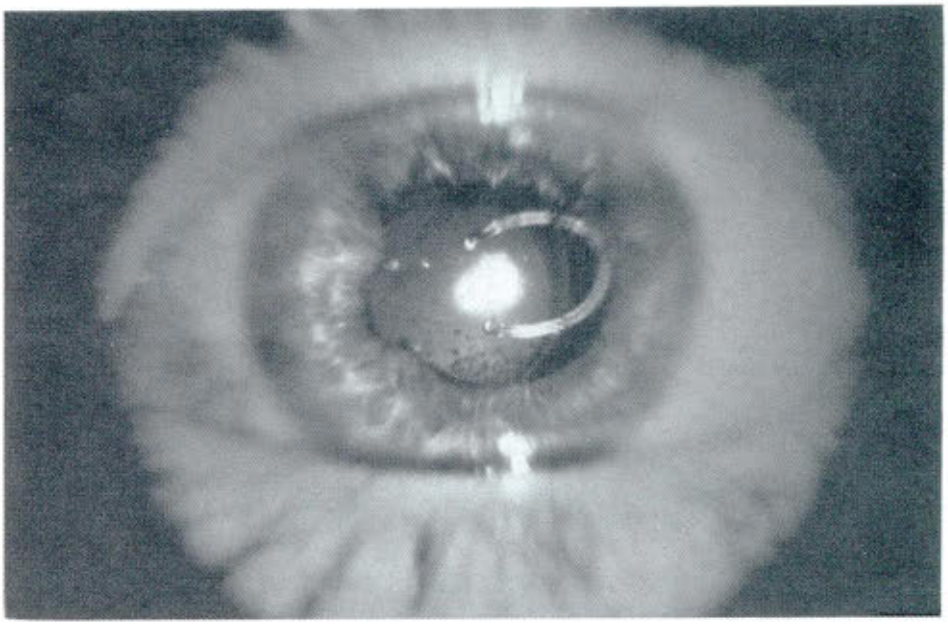

Foto 2B.—Lente apoyado en el iris demostrando precipitados múltiples sobre la superficie. También hay sinequias entre el iris y el lente.

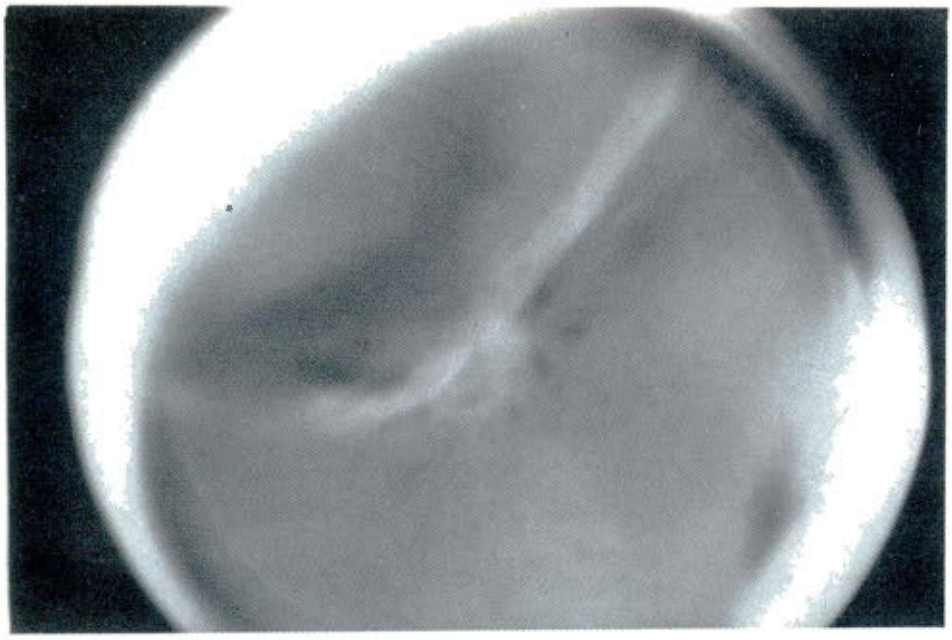

Foto 3.—Avulsión de la base vítrea en un paciente pseudofáquico.



Foto 4.—Desprendimiento afáquico con un único desgarro pequeño en herradura en el cuadrante nasal superior.

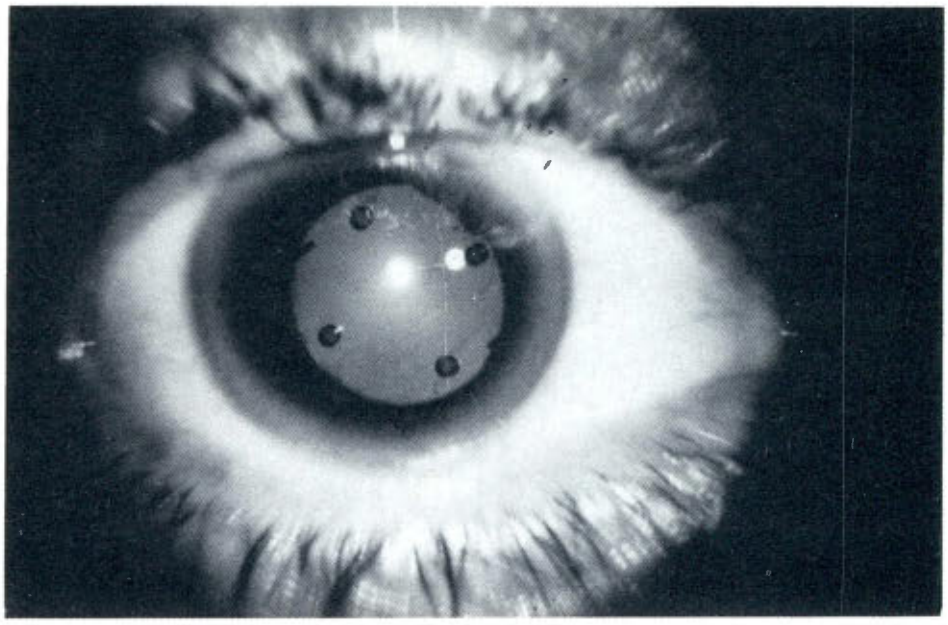

Foto 5.—Se puede ver claramente un lente Shearing de cámara posterior tras la pupila bien dilatada. A este paciente se le hizo una capsulotomía.

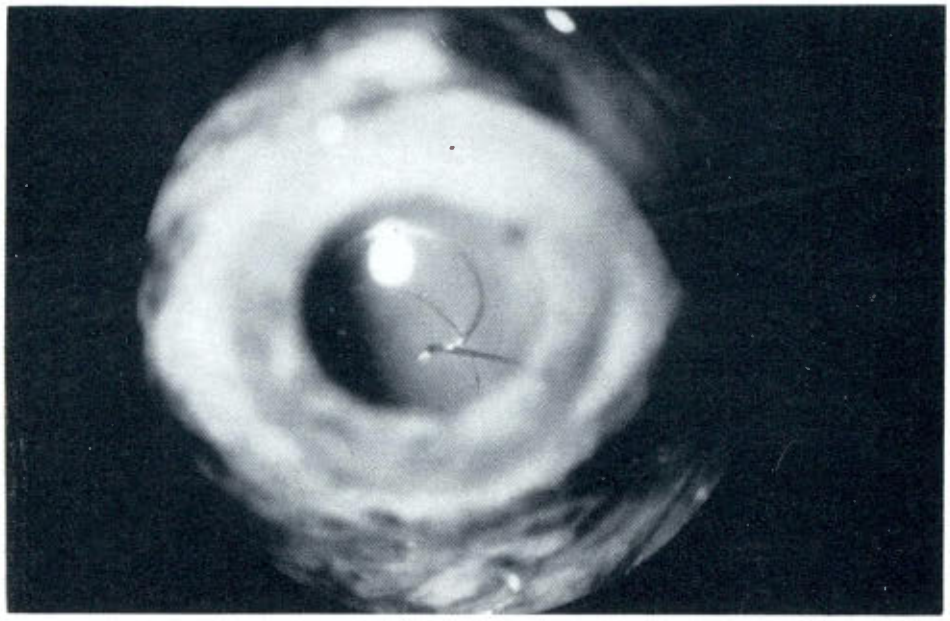

Foto 6A.—Lente apoyado en el iris que se aprecia luxado.

Foto 6B.—Lente Simcoe para cámara posterior parcialmente luxado a cámara anterior.

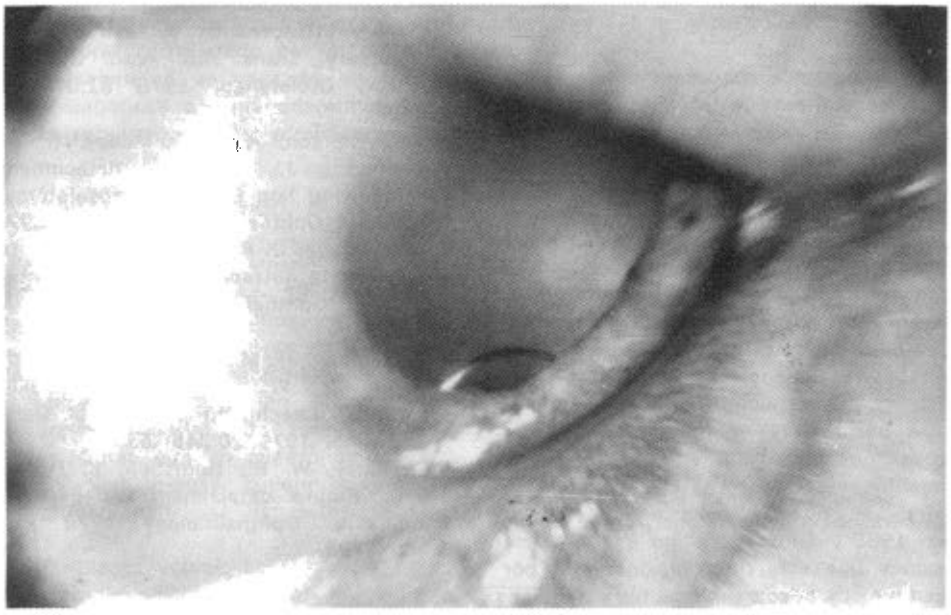

Foto 6C.—Lente de cámara posterior luxado a cavidad vítrea. El paciente tenía capsulotomía amplia.

para volverlos a colocar. En los últimos años hemos tenido solamente un caso de luxación de lente de cámara posterior. El lente se reubicó en la cámara anterior.

Como se indico anteriormente, hemos logrado una tasa de reinserción de... 91% en esta serie. Wilkinson informa una tasa general de éxitos de 88.4% en su serie de 70 casos[7]. Es mayor que lo que informan Freeman y colaboradores en su estudio cooperativo de casos complejos en centros de referencia importantes[8]. Snyder y colaboradores lograron un éxito de 97% en una serie pequeña de 32 casós, pero indican una agudeza visual final más deficiente en los pacientes pseudoafáquicos en comparación con los pacientes afáquicos[9]. Nosotros observamos una agudeza visual estable o mejorada en 85 de los 112 ojos. Se observó una disminución en la agudeza visual en 27 ojos (pérdida de dos o más líneas en la gráfica de Snellen).

El cirujano de desprendimiento de retina se enfrenta a muchos problemas nuevos. Se recomienda que el procedimiento triple, que incluye injerto penetrante de córnea, extracción de catarata e implante de lente intraocular constituye una técnica aprobada. Nosotros estamos observando desprendimientos de retina consecutivos a estos protedimientos combinados, así como consecutivos a implantaciones secundarias en ojos afáquicos.

A partir de 1960 ha habido una disminución en el número de desprendimientos afáquicos. La incidencia era de 40% en nuestra práctica en 1978, y en 1981 y 1982 se redujo a 20%. Pensamos que esta disminución en el porcentaje de desprendimientos afáquicos se debe a nuevas mejorías en las técnicas quirúrgicas e instrumentación, así como a avances en lentes intraoculares.

REFERENCIAS

1.—Worthen D. M.; Boucher, J. A.; Buxton, J. N.: **Interin FDA report on intraocular lenses. Ophthalmology 1980, 87:267-271.**

2.—Kratz, R. P.; Mazzocco, T. R.; Davidson, B.: **A comparative analysis of anterior chamber, iris supported, capsule fixated, and posterior chamber lenses following cataract extraction by phacoemulsification. Ophthalmology 1981: 88:56-58.**

3.—Clayman, H. M.; Jaffe, N. S.; Light D. S.: **Intraocular lenses, axial length, and retinal detachment. Am. J. Ophthalmol. 92:778-780.**

4.—Drews, R. C.: **Inflammatory response, endophthalmitis, corneal dystrophy, glaucoma, retinal detachment, dislocation, refractive error, lens removal, and enucleation. Ophthalmology 1978 85:164-175.**

5.—Binkhorst, C. D.; Katz, A.; Tjan, T. T.: **Retinal accidents in pseudophakia - Intracapsular vs. extracapsular surgery. Trans. Am. Acad. Ophthalmol. Otolaryngol 1976 81:OP-120-127.**

6.—McPherson, A. R.; O'Malley, R. E.; Bravo, J.: **Retinal detachment following late posterior capsulotomy. Am. J. Ophthalmol 1983 95:593-597.**

7.—Wilkinson, C. P.: **Retinal detachments following intraocular lens implantation.. Ophthalmology 1981, 88:410-413.**

8.—Freeman, H. M.; Dobbie, J. G.; Friedran, M. W., et al: **Pseudophakic retinal detachment. Mod. Probl. Ophthalmol 1979 20:345-353.**

9.—Sidney, W. B.; Bernstein, I.; Fuller, D.: **Retinal detachment and pseudophakia. Ophthalmology 1979 86: 229-238.**