



Dos hijos de Bartolo Othón se envenenaron al comer Toloache y los curó Ramón Barrios con **Malva** tomada en agua hervida con sal y baños con Gallinita (planta enredadera silvestre de color amarillo, semejante a una gallina clueca y cuyos huevecillos pueden comerse). Ya en la convalecencia, se les aplicó baños de agua con salvado.

La **chúcata del Torote** para curar llagas y su película que tiene alrededor el tallo, se aplica como tela adhesiva.

El **Batamote** untado para las inflamaciones y la Cabeza de Viejo para el dolor de oído.

La **corteza del Guamúchil** en gárgaras para las amígdalas y de Cilantro para las postemillas.

La **Balladona** contra el asma: La abuela materna del autor, Sra. Francisca Peñúñuri de Blanco, padeció de asma desde los 18 años de edad, y a base de una buena dieta de alimentos sin grasa y sin sal principalmente y tomando unas pastillas que le recetaba y pedía a "la Gran China", Joaquín de origen oriental radicado en Batuc, logró sanar por completo una vez pasados los 60 años, habiendo fallecido, ya libre del padecimiento que la aquejó por espacio de unos 45 años, a los 89 de edad.

Una planta muy completa por su uso, el **Mastuerzo**: como ornato toda la planta, las hojas tiernas para ensaladas y como quelites, la flor en té para "rejuvenecer" y fortificar la decadencia en el hombre, y la semilla verde machacada y hervida con azúcar para la bronquitis, sobre todo en los niños.

A la **Damiana**, raíz hervida en agua y tomada, se le atribuyen poderes "milagrosos" para la fecundidad en mujeres estériles, habiéndose contado infinidad los casos en los cuales su buen resultado ha servido para propagar su utilización siempre y cuando "se le tenga fe". Se le han atribuido, además, poderes afrodisíacos.

En Batuc crecía profusamente en los jardines la **Amapola**, planta que era utilizada como ornato por sus flores rojas tan aromáticas, y para calmar dolores se untaba molida en la sien (sentidos temporales) para adormecer al enfermo, razón por la cual se le llamaba Adormidera. Ni el mismo autor de este trabajo pudo

sustraerse al hecho de tener que recurrir a esta clase de remedios que hoy en día causan alarma a cualquiera persona sensata. Siendo muy niño (1939), se cayó del mostrador de la tienda propiedad de su padre, Ángel B. Encinas y se le formó en la frente una bolita del tamaño de una canica, demasiado blandita. Una señora de Tepupa de apellido Franco, le abrió con una navaja de afeitar y le aplicó un emplasto de buñiga (excremento de vaca) calentada. ¡Y hay que ver lo bien que cicatrizó la herida!, de tal manera que es casi imperceptible. Y pensar que de ello han transcurrido 41 largos años, de los cuales tenemos algo que contar

#### NOTAS BIBLIOGRÁFICAS

1. Pbro. Flavio Molina Molina; Nombres Indígenas de Sonora y su Traducción al español, Hermosillo, 1972 pág. 18.
2. Cartas Annuas de los misioneros jesuitas a sus superiores. Manuscritos del Archivo General de la Nación.
3. Cartas Annuas de los misioneros jesuitas a sus superiores. Manuscritos del Archivo General de la Nación.
4. Carta del jesuita Juan de Mendoza a sus superiores. Manuscrito del Archivo General de la Nación.
5. Carta del jesuita Juan Fernando Cabero a sus superiores. Manuscrito del Archivo General de la Nación.
6. Francisco Almada: Diccionario de Historia, Geografía y Biografía Sonorense; Chihuahua, 1952.
7. Roberto Acosta: Apuntes Históricos Sonorenses; Págs. 148-150.
8. Francisco Almada: Diccionario de Historia, Geografía y Biografía Sonorense; Chihuahua, 1952.
9. Archivo Histórico del Estado de Sonora. Manuscritos de 1883.
10. Archivo Histórico del Estado de Sonora. Manuscritos de los años 1883, 1884 y 1885.
11. "La Constitución", periódico del Gobierno del Estado de Sonora; Agosto 27, Septiembre 24 y Noviembre 26 de 1886.
12. "La Constitución", periódico del Gobierno del Estado de Sonora: Abril a Octubre de 1903.

## SIGNO TOMOGRÁFICO DE LA "PATA DE CUERVO" Y "MERCEDES BENZ" EN CÁLCULOS BILIARES.

Dr. Cristóbal Zavala Ruiz (1)

Dr. Jorge Espinosa Astiazaran(2)

Dr. Aarón David Luna Espinoza / Dr. Alberto García Rubio(3)

Dra. Tzitzilain Zuno Coronado (4)

#### RESUMEN

Los cálculos pueden poseer hendiduras centrales en su matriz en las que existe gas. El gas de dichas hendiduras aparece como fisuras de baja densidad con distintos patrones que producen los llamados signos "Mercedes-Benz", de "Pata de Cuervo" o de "Gaviota". Es probable que este gas se forme después de la retracción de la matriz del cálculo y en su mayor parte corresponde a nitrógeno. El significado del gas es escaso o nulo, salvo por el hecho de que puede contribuir a los cálculos flotantes y a ayudar a la detección en la TC de una litiasis que, de otro modo, mostraría una densidad igual a la de la bilis.

Este artículo es un reporte de un caso de un paciente masculino de 38 años sin antecedentes de importancia, que refiere dolor agudo en aumento de 3 horas de evolución, tipo ardoroso de inicio en epigastrio sin irradiación que se acompaña de náusea; refiere ser la tercera vez que presenta la sintomatología.

#### SUMMARY

Gallstones possess in their core central indents which contain gas. The gas of those indents appear like low density fissures with different patterns that produce the "Mercedes Benz" and "Crow's Foot" or "Seahawk" signs. It is most probably that this gas forms after that retraction and it conformed mostly of nitrogen. The meaning of the gas is null, except for the fact that it can contribute to formation of floating stones and help it's detection on CT scan, that in an other way would show low density bile.

This article is a case report of a 38 year old male patient without important background, who refers acute burning pain in a rise of 3 hours, located on epigastrium without irradiation to any other site accompanied by nausea, he refers having this symptoms on three episodes.

#### REPORTE DE CASO Y REVISIÓN DE LA LITERATURA

El gas de dichas hendiduras aparece como fisuras de baja densidad con distintos patrones que producen los llamados signos "Mercedes-Benz", de "Pata de Cuervo" o de "Gaviota". Es probable que este gas se forme después de la retracción de la matriz del cálculo y en su mayor parte corresponde a nitrógeno. El significado del gas es escaso o nulo, salvo por el hecho de que puede contribuir a los cálculos flotantes y a ayudar a la detección en la

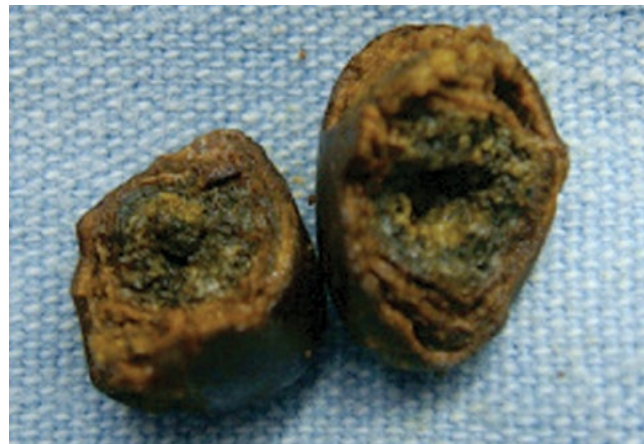TC de una litiasis que, de otro modo, mostraría una densidad igual a la de la bilis. La capacidad de la TC para detectar los cálculos depende de varios factores, como son la composición, el tamaño, el número, la forma, la densidad de la bilis y la técnica utilizada para la exploración. Existen numerosas publicaciones sobre los distintos grados de sensibilidad de la TC para detectar los cálculos, con cifras que oscilan entre el 78 y el 83%. Uchida ha comunicado una sensibilidad del 100% en los cálculos calcificados. Havrillia obtuvo prospectivamente una sensibilidad del 78%, en tanto que retrospectivamente la cifra fue del 94%<sup>(1)</sup>; con respecto a este signo de "Mercedes Benz", existen pocas publicaciones reportadas en la literatura, ingresando sin limitaciones al signo de "Mercedes Benz"; aparecen 15 publicaciones desde 1968 hasta la actualidad en PubMed, 12 pertenecen a la presencia de gas en cálculos biliares, en dos se aplica a un signo de disección aórtica y en otra a imágenes valvulares cardíacas en un paciente con pericarditis tuberculosa<sup>(6)</sup>. La composición del cálculo tiene una gran influencia en la tasa de detección. Los cálculos calcificados hiperdensos se observan con mayor facilidad que los compuestos con densidad similar a la de la bilis. Además, la presencia de gas en la matriz aumenta la tasa de detección. También el tamaño influye sobre ésta, de manera que los pequeños pueden mantenerse ocultos debido a su compactación parcial. Los cálculos grandes que ocultan por completo

(1) Médico Residente Imagenología Diagnóstica y Terapéutica, Tercer Año

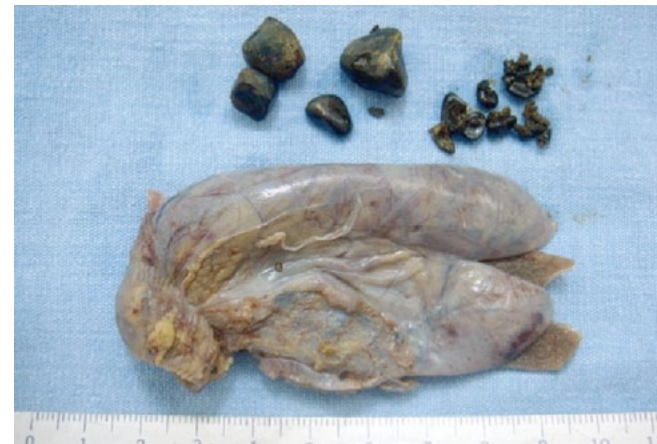(2) Médico Adscrito al Servicio de Imagenología Diagnóstica y Terapéutica

(3) Médicos Residentes de primer Año de Imagenología Diagnóstica y Terapéutica

(4) Médico Residente de Patología, Tercer Año



Presencia de cálculo con centro reabsorbido el cual es responsable de la imagen "Mercedes Benz"- "Pata de Cuervo" descrita por Tomografía.

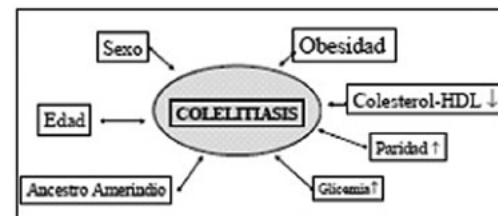


Pieza de Patología de Vesícula Biliar con Litos

la luz, pueden pasar inadvertidos si su densidad es igual a la de la bilis. El principal determinante de su aparición radica en su composición química; los cálculos biliares están formados, en general, por tres componentes: pigmentos biliares, colesterol y calcio. Los cálculos puros de colesterol o pigmento biliar son raros, en general, el contenido cálcico es el responsable del aumento de densidad del cálculo.

La detección de coleditiasis es el principal papel de la ecografía vesicular con una sensibilidad y precisión mayor del 95%. Dado que las piedras absorben y reflejan el haz de ultrasonidos, el efecto ecográfico neto es un eco altamente reflectivo originándose desde la superficie anterior del cálculo y con una sombra acústica posterior prominente. La demostración de la misma es importante porque las densidades con sombra que se originan en el seno de la vesícula, se correlacionan con coleditiasis en el 100% de los casos, mientras que aquellas densidades sin sombra, se relacionan con cálculos en tan sólo un 50% de los casos. Otro rasgo ecográfico que permite alcanzar el diagnóstico de litiasis es la demostración de un movimiento gravitacional de las piedras. A menos que estén impactados en el cuello de la vesícula o adheridas a la pared de la misma, los cálculos deben moverse.

Una vez que la vesícula se llena totalmente de piedras cambia su apariencia ecográfica. En lugar de visualizar su pared, emana de la fosa vesicular un reflejo de gran amplitud con una sombra acústica prominente. El complejo eco-sombra se origina en la capa más superficial de piedras, mientras que los cálculos más profundos, la bilis intraluminal y la pared de la vesícula se hacen invisibles. El análisis de estas imágenes revela hallazgos característicos que se han descrito como pared eco-sombra (triada de WES) o el signo de la sombra en doble arco. La mayoría (80%) de los pacientes adultos con coleditiasis están asintomáticos. La litiasis biliar

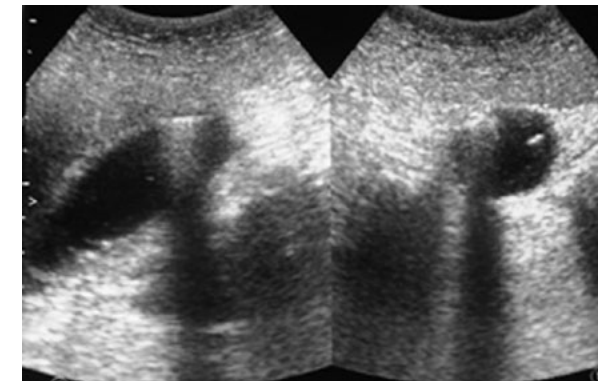


sintomática no complicada se manifiesta por episodios recurrentes de cólicos biliares. Éstos se caracterizan por dolor de inicio brusco, que incrementa rápidamente su intensidad; dura entre una y tres horas y desaparece en 30-90 minutos; la localización es variable, aunque la típica es en el epigastrio o cuadrante superior derecho, irradiado hacia zona interescapular, escápula derecha, hombro, brazo o cuello. El dolor puede ir acompañado de síntomas vágales como palidez y sudoración y de náuseas y vómitos. Si el dolor se prolonga más de 6-12 horas, sobre todo si persisten los vómitos o aparece fiebre, es importante descartar complicaciones como pancreatitis o colecistitis.

**FACTORES DE RIESGO**

**CASO CLÍNICO**

Masculino de 35 años de edad, sin antecedentes de importancia. Inicia su padecimiento de tres horas antes de acudir a consulta, refiriendo dolor en epigastrio tipo ardoroso acompañado de náusea sin irradiaciones. Refiere ser la tercera ocasión que presenta un cuadro similar; se inicia manejo con soluciones parenterales y analgesia, sin poder lograr que ceda el dolor. A la EF se encuentra con posición en gatillo, abdomen blando, depresible, doloroso a la palpación en epigastrio e hipocondrio derecho. Murphy (+). Resto de exploración sin datos anormales. Se solicita USG de Hígado y Vías Biliares en el cual se observan colecistitis litiasica sin datos de agudización, donde llamando la atención la presencia



Presencia de gas visualizada por USG en vesícula biliar, el cual se encuentra dentro de los litos.

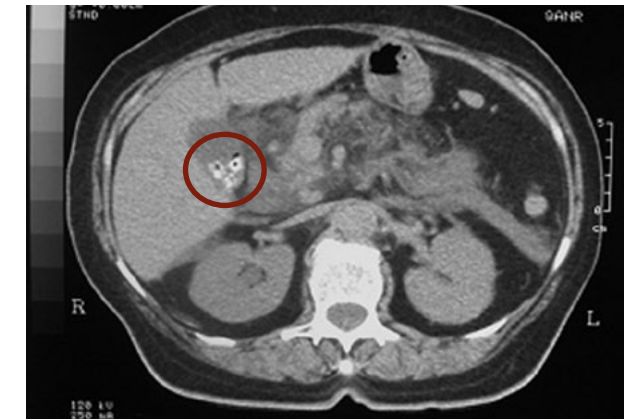
de imagen ecogénica de forma circular, la cual produce reverberación acústica posterior (hallazgo sugestivo de aire intravesicular), por lo que se realiza tomografía para confirmación, encontrándose evidentemente aire, pero en el interior de los litos evidenciado por el signos del "Mercedes Benz" - "Pata de Cuervo".

**DISCUSIÓN**

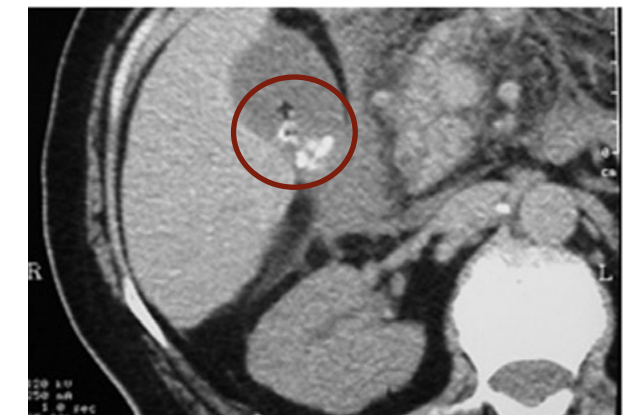
La presencia de coleditiasis radica en su composición química; los cálculos biliares están formados, en general, por tres componentes: pigmentos biliares, colesterol y calcio. Los cálculos puros de colesterol o pigmento biliar son raros. Los cálculos de colesterol tienen una densidad menor que la de la bilis (-100UH in vitro). En la literatura existe una cierta discusión sobre hasta qué punto las densidad que los cálculos muestran en la TC, dependen de manera fundamental del calcio o del colesterol. En general, el contenido cálcico es el responsable del aumento de densidad del cálculo. En este caso el gas de dichas hendiduras aparece como fisuras de baja densidad con distintos patrones que producen los llamados signos "Mercedes-Benz", de "Pata de Cuervo" o "de Gaviota". Es probable que este gas se forme después de la retracción de la matriz del cálculo y en su mayor parte corresponde a nitrógeno. El significado del gas es escaso o nulo, salvo por el hecho de que puede contribuir a los cálculos flotantes y a ayudar a la detección en la TC de una litiasis

**CONCLUSIÓN**

La detección en la TC de una litiasis clásica, mostraría una densidad igual a la de la bilis, debido a que el método de Oro es el Ultrasonido, pero gracias a la presencia de gas en dichas hendiduras, aparece como fisuras de baja densidad con distintos patrones que producen los llamados signos "Mercedes-Benz", de "Pata de Cuervo" o "de Gaviota", los cuales en este caso ayudó a establecer el diagnóstico de esta patología poco común.



Signo de Mercedes-Benz



Signo Pata de Cuervo

**BIBLIOGRAFÍA**

- Haga, John. R., TC y RM diagnóstico por imagen del cuerpo humano, volumen II, ed. Mosby, Pag. 1354-1357
- Pedrosa, César S., Casanova, Rafael. Diagnóstico por imagen, 3ra edición, Volumen I, McGraw-Hill Interamericana, España 1997.
- Lee J, Sagel S, Capítulo 11. Gastrointestinal Tract. Computed Body Tomography with MRI correlation. 4a edición. Pág. 815-817.
- Rumack CM, Wilson SR, Charboneau JW, Johnson JA. Diagnostic ultrasound, 3rd ed., vol. 1. St. Louis, MO: Elsevier/Mosby, 2005.
- Schwartz S., Kozar R. Principios de cirugía. 7ma. Edición. 6.-MA, O'Donohue N. The Mercedes Benz Sign: insight into the dynamics of formation and disappearance of gallstones; Radiographics 1973; 119(1): 63-70
- Delabrousse E, Bartholomot B. Gaz au sein de calculs biliaires: interet tdm du signe de "Mercedes-Benz". Journal de Radiologie 2000; 81(11): 1639-1641
- Kurusu S, Inoue I. Mercedes-Benz mark sign in the aorta. InternMed 2008; 47(19): 1751-2
- Ferraina P, Oria A. Vesícula y vías biliares: Cirugía de Michans, 5ta ed. El ateneo 2002; 573