

Neumonía lipoidea

Lipoid pneumonia

Luis Armando Rosales-Santiago,⁽¹⁾ David Pablo Bulnes-Mendizabal,⁽¹⁾ Manuel E. Borbolla-Sala⁽¹⁾

mborbolla@hotmail.com

RESUMEN

La neumonía lipoidea en niños es un evento que no es considerado frecuente, sin embargo, en regiones como Tabasco y Chiapas las costumbres y tradiciones incluyen dar aceite con propósitos expectorantes y de "paladeo" a los niños, convirtiéndose esto en un factor de riesgo importante para la aparición de esta patología.

La Neumonía lipoidea, se origina por la aspiración de sustancias oleosas originadas por alteraciones funcionales del tránsito esofágico: defectos congénitos de la vía aérea y digestiva, por desórdenes neurológicos que con alteración del control central de deglución y por medicamentos de medicina tradicional que contienen sustancias oleosas, como laxantes y descongestivos nasales. Produciendo un proceso infiltrativo difuso que compromete principalmente lóbulos inferiores, en los cuales puede formar una masa localizada (parafinoma), que remeda la presencia de una neoplasia.

Se corroboró que la neumonía lipoidea es un evento poco frecuente. Dado por la costumbre que se tiene en diversas regiones para curar empíricamente a los niños con síntomas gripales, o gastrointestinales con aceite de uso externo, pensando en posibles propiedades curativas como expectorantes, laxantes y/o de "paladeo" (untar en faringe con dedo), lo convierte en un factor de riesgo.

Se reportan dos casos y se revisa la literatura nacional y mundial.

Palabras claves: Neumonía lipoidea, Aspiración, *Mycobacterias saprófitas*.

INTRODUCCION

La neumonía lipoidea en niños es un evento que no es considerado frecuente, sin embargo, en regiones como Tabasco y Chiapas las costumbres y tradiciones incluyen dar aceite con propósitos expectorantes y de "paladeo" a los niños, convirtiéndose esto en un factor de riesgo

importante para la aparición de esta patología.

En 1925 Lauglen describió, en estudios de autopsia la presentación de material oleoso en pulmones de niños. Con antecedente de haber recibido gotas nasales o laxantes de material oleoso.^{1,2}

La Neumonía lipoidea, se origina por la aspiración de sustancias oleosas originadas por alteraciones funcionales del tránsito esofágico: defectos congénitos de la vía aérea y digestiva, por desórdenes neurológicos que con alteración del control central de deglución y por medicamentos de medicina tradicional que contienen sustancias oleosas, como laxantes y descongestivos nasales. Produciendo un proceso infiltrativo difuso que compromete principalmente lóbulos inferiores, en los cuales puede formar una masa localizada (parafinoma), que remeda la presencia de una neoplasia. Dando a una inflamación intersticial crónica producida por cualquier tipo de aceite ya sea animal, vegetal o mineral contaminado con *Mycobacterias saprófitas* (*M. fortuitum*), y con esto la respuesta tisular se complica con un cuadro granulomatoso con necrosis y BAAR.¹⁻³ Los síntomas son tos crónica, ligera disnea y dolor torácico, junto con infiltrados alveolares en la radiografía de tórax y es antecedente claro de intoxicación y vómitos debe hacer sospechar este diagnóstico.⁴ En la mayoría de estos casos el diagnóstico definitivo exige la realización de una biopsia pulmonar para el estudio histológico.⁵

La apariencia radiológica de la Neumonía lipoidea, es una fibrosis o la de una consolidación pulmonar. Puede ser multilobular y frecuentemente permanece sin cambios aparentes por largos períodos de tiempo. Las densidades lineales o nodulares en uno o más lóbulos, sin las líneas finas de la fibrosis y generalmente sin reducción en el tamaño sin extenderse hasta la superficie pleural, reportando patrón de llenado alveolar de vidrio deslustrado con una distribución variada, que incluye imágenes difusas bilaterales y bien localizadas, predominando la imagen de la afectación en los segmentos posteriores de los lóbulos superiores e inferior. En la tomografía la imagen muestra densidades

⁽¹⁾ Hospital del Niño "Dr. Rodolfo Nieto Padrón," Secretaría de Salud del Estado de Tabasco. México.

CASO CLÍNICO

negativas de consolidación que van desde 60 a 150 unidades Hounsfield, los valores atenuados que esos tejidos pulmonares blandos produce, son grasa contenida en áreas localizadas, de aspiración repetida de pequeñas cantidades de lípidos, como aceite mineral. El diagnóstico diferencial debe incluir neumonía de la comunidad, tuberculosis, neoplasias, proteinosis alveolar, embolismos grasos, enfermedad mixta del tejido conectivo, secuestro pulmonar o enfermedad Nieman-Pick.^{8,9,10} El diagnóstico es por obtención de material respiratorio ya sea por lavado y aspirado, encontrando emulsión del aceite en los espacios alveolares y la atracción fagocitaria; los desperdicios celulares, los linfocitos, el aceite y los grandes fagocitos llenos de grasa forman masas obstructivas.^{1,3,5,6} El tratamiento se basa únicamente en la prevención y se debe tratar de persuadir al paciente discontinuar el uso de aceite, así mismo, se debe condenar el uso de aceites como laxantes, de productos vitamínicos a base de aceite y de gotas nasales oleosas.

La finalidad de este trabajo es presentar 2 casos, en que las tradiciones originaron una patología pulmonar severa complicándose con *Mycobacterias* saprófitas.

El objetivo consiste en documentar casos de neumonía lipóidea exógena aguda secundaria a una etiología inusual: ingesta de aceite de uso externo.

DESCRIPCIÓN DE CASOS

Caso 1: Paciente masculino de 2 meses de edad, peso 3.9kg, producto de la gesta 2, sin antecedentes familiares, personales, ni tóxicos de importancia, acude a consulta por presentar días previos dificultad respiratoria y acrocianosis ligera, desde el nacimiento. A la edad de 40 días fue llevado con el médico, quien ordena placa de tórax y ante los hallazgos, es referido al Hospital del Niño. (Figura 1)

A su ingreso se encontró en buenas condiciones generales, alerta, con polipnea, pero sin fiebre ni otros datos. La exploración reveló opacidad con matidez y ausencia de ruidos respiratorios en el hemitórax derecho. La TAC mostró una masa ocupativa en hemotórax derecho, dependiente del pulmón ya que se identifica broncograma aéreo, hay consolidación de los segmentos inferiores izquierdos. Imágenes de TAC. (Figura 2)

Se tomaron biopsias transoperatorias, la imagen macroscópica fue en un tejido cerebroides que abarcaba el pulmón derecho y se adhería a la pared torácica. El estado hemodinámico se descompensó presentando períodos de

paro respiratorio y bradicardia severa (60x' y hasta 20x') que duraron 1 y 7 minutos, sin embargo, fueron revertidos. Imágenes de biopsia, y toma de muestra. (Figuras 3,4 y 5)

Se reportan seudotumor inflamatorio del pulmón ó granuloma de células plasmáticas del pulmón, secundario a una neumonía lipóidea exógena. Intencionadamente se le preguntó a la madre y confirmó la sospecha de que el pequeño fue "paladeado" con aceite de oliva al nacimiento.

FIGURA 1. Radiografía de tórax donde se observa consolidación de hemitórax derecho.

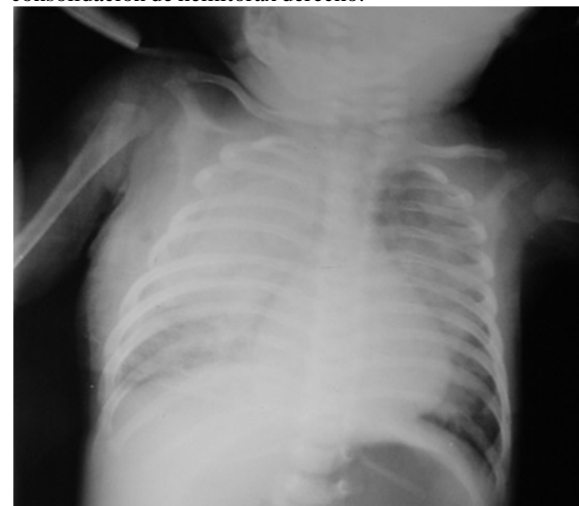

FIGURA 2. Tomografía de tórax con imagen de consolidación basal bilateral.

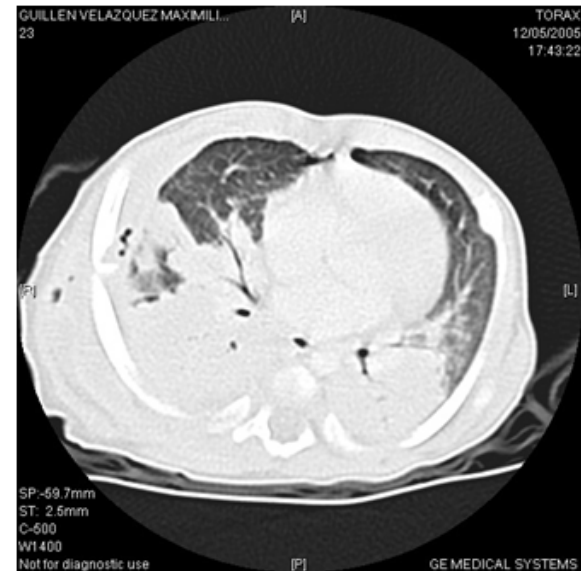

FIGURA 3. Imagen donde se observa tinción con sustancia lipoidea.

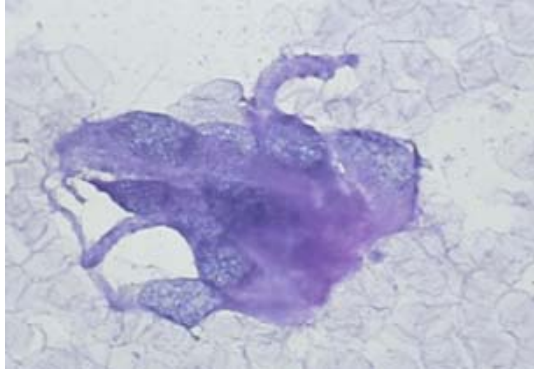


FIGURA 4. Imagen donde se observa Micobacterias ssp.

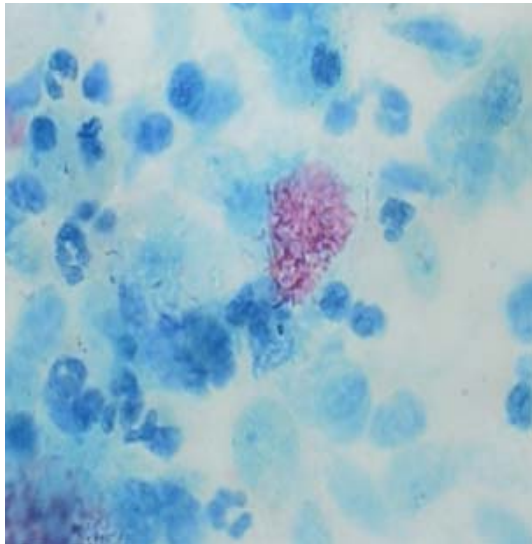
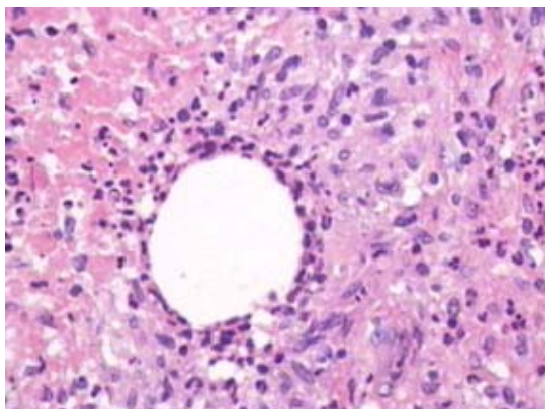


FIGURA 5. Imagen donde se observa células inflamatorias crónicas y sustancias lipoides.



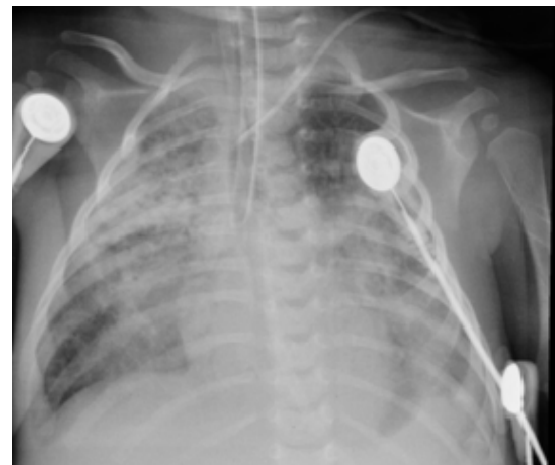
Como complemento para "limpiarle" el intestino, se le administraron 2 frascos de 125 ml de aceite de oliva en la primera semana de vida. Neumonía Lipofídica complicada con infección por Micobacterias saprofitas, probablemente *Micobacterium fortuitum*, (Micobacteria no Tuberculosa). Completando esquema de antibióticos egresándose con seguimiento en la consulta.

Caso 2. paciente femenino de 3 meses de edad, peso 3.7kg, producto de la gesta 1, de madre de 21 años, con antecedentes familiares, personales y tóxicos sin importancia, acude al centro de salud por cuadro de tres semanas, de tos seca, agregándose fiebre a los 3 días no cuantificada, con manejo a base de maguey, administrando paracetamol, posterior 7 días valorada por particular sin mejoría, manejada con té e infusiones, persistiendo y acude H. Palenque Chiapas, con fiebre de 39 °C tos y dificultad respiratoria, con evacuaciones disminuidas de consistencia verdosas, intubándose con Silverman de 5, refiriendola al Hospital del Niño para manejo, se recibió con saturación de 80%, con imagen radiográfica de atelectasia a con opacidad en lóbulo medio y apical. (Figura 6)

Entró a Terapia intensiva, extubándose a los 3 días, se realizó TAC, mostrando consolidación pulmonar. (Figuras 7 y 8)

A los 3 días se re-intuba por dificultad respiratoria, ya que progresó a síndrome de insuficiencia respiratoria aguda, se realizó broncoscopia y lavado bronquial. La microscopia de cepillado bronquial reportó inflamación aguda y crónica con vacuolas lipídicas, con positividad de micobacterias (*Micobacterium fortuitum*). (Figura 9)

FIGURA 6. Radiografía de tórax donde se observa imagen retículo granular difuso bilateral.



CASO CLÍNICO

FIGURA 7. Tomografía donde se observa consolidación de hemitórax izquierdo.

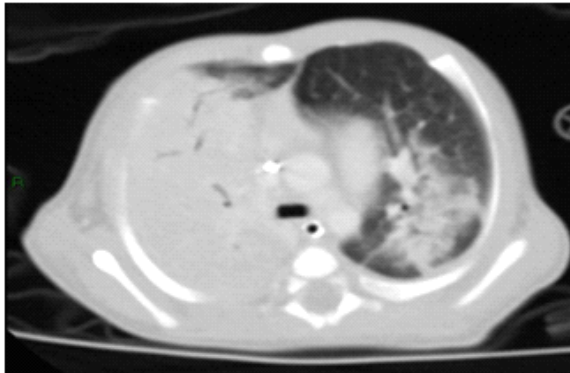


FIGURA 8. Tomografía de tórax con consolidación apical derecha.

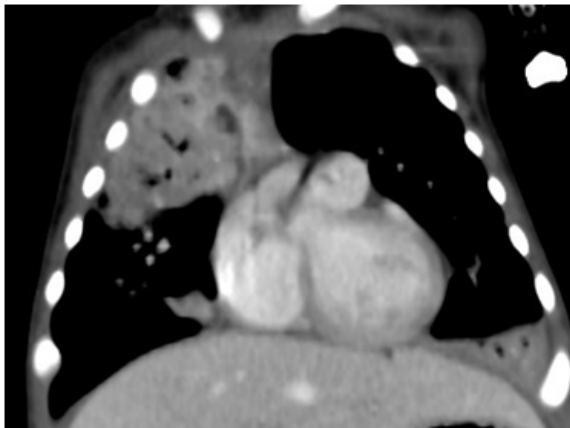
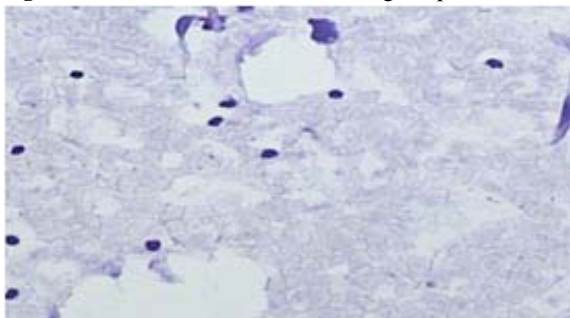


Figura 9 Tinción donde se observa imagen lipoidea.



El cultivo de secreción mostró *Pneumocistis jirovecchi*. Al reinterrogar a la madre con los resultados se corroboró la ingesta de aceite de uso externo. Se le realizó BAAR que reportó positivo, por lo que se inició tratamiento con rifampicina, isoniazida, pirazinamida, así como

estreptomina; extubándose 15 días después. El paciente se encuentra en convalecencia y mejorando lentamente.

DISCUSIÓN

La neumonía es una entidad poco frecuente que se produce como consecuencia de depósitos de materiales grasos en el tejido pulmonar; este depósito puede ser origen exógeno o endógeno.⁵ Sin embargo, en Tabasco durante 2007 donde se tuvieron aproximadamente 672 neumonías, 30 (4.5%) fue por aspiración y de estas 2 (1%) fue por aspiración lipoidea.

La Neumonía exógena, puede ocurrir como un proceso infiltrativo difuso que compromete principalmente lóbulos inferiores, en los cuales puede formar una masa localizada (parafimoma), que remeda la presencia de una neoplasia. En el examen histológico aparece gran cantidad, de lípidos dentro de los macrófagos y en el intersticio, y en los casos de larga evolución se encuentra fibrosis severa. La neumonía lipoidea exógena no es un diagnóstico habitual en pediatría, y en general los niños son llevados a consulta por neumopatía recurrente o crónica.³ De manera semejante ocurrió en estos dos casos presentados.

En México, Furuya et al, descubrieron 16 casos observados en un lapso de 5 años, cuya edad promedio fue de 6 meses. Los signos más constantes de la enfermedad son la tos prolongada y la taquipnea, y la sospecha del problema aparece cuando no hay respuesta clínica, ni radiológica, a los tratamientos convencionales, o cuando se descubre que los niños reciben compuestos caseros oleosos por diversos motivos. El mecanismo de producción de la enfermedad es la aspiración de sustancias lipídicas tras la ingestión accidental o consuetudinaria de sustancias con elevado contenido lipídico.¹¹ En los dos casos solo presentó constantemente tos prolongada no así la taquipnea.

En la radiografía de tórax suele observarse infiltrados alveolares en uno o varios lóbulos, fundamentalmente en zonas declives, e imágenes en "vidrio deslustrado". En la TAC se puede ver condensación alveolar o imágenes de neumatoceles, nódulos fibróticos, derrames paraneumónicos, abscesos o fistulas broncopleurales. Un porcentaje variable de pacientes desarrollan complicaciones infecciosas en el sitio de la neumonía lipoidea. A pesar de todo ello, el diagnóstico de certeza requiere la demostración histológica, ya sea a partir del material obtenido en el lavado bronco alveolar, esputo, punción-aspiración con aguja fina o biopsia pulmonar transbronquial.¹² La radiografía y los estudios paraclínicos se presentaron de manera análoga en estos casos.

CONCLUSIÓN

Se corroboró que la neumonía lipoidea, es un evento poco frecuente. Dado por la costumbre que se tiene en diversas regiones para curar empíricamente a los niños con síntomas gripales, o gastrointestinales con aceite de uso externo, pensando en posibles propiedades curativas como expectorantes, laxantes y/o de "paladeo" (untar en faringe con dedo), lo convierte en un factor de riesgo.

En general los niños son llevados a consulta por neumopatía recurrente o crónica, lo que hace difícil el diagnóstico de inicio de esta entidad.

Los signos más constantes son la tos prolongada y taquipnea. La sospecha del problema aparece cuando no hay respuesta clínica ni radiológica con los tratamientos convencionales, o bien, cuando se descubre que recibieron compuestos caseros oleosos por diversos motivos; corroborando que la tradición de dar aceite de uso externo es perjudicial para la salud.

El mecanismo de producción es la aspiración de sustancias lipídicas, tras la ingestión accidental o presencia de reflujo de sustancias con elevado contenido oleoso.

No se ha demostrado el beneficio de ningún tratamiento específico en la neumonía lipoidea de la infancia, excepto la supresión del contacto del niño con la sustancia causal oleosa.

REFERENCIAS

1. García AA, Velázquez JR, Hinojos LC, Martínez I. Tres

casos de neumonía lipoide exógena en niños y revisión de la literatura. *Revista Mexicana de Pediatría* 2009; 76 (1):20-25.

2. Soloaga E, Beltrano M, Veltri MA. Insuficiencia respiratoria aguda por neumonía lipoidea. *Medicina (Buenos Aires)* 2000; 60: 602-604.

3. Bustos GA. Neumonía lipoidea: presentación de un caso. *Revista medicina* 2009;8(1):1-3.

4. Garzón P, Torrent A, Server L, De Vicente C, García, Gartner S. Neumonía Lipoidea Exógena. *Anales de Pediatría* 2008; 68(5):496-498.

5. Aibar MA, Laborda K, Conget F. Neumonía lipoidea en relación con una aspiración accidental de gasóleo. *Anales de Medicina Interna* 2007; 24(4):187- 189.

6. Travis DW, Colby VT, Koss NM. Non-Neoplastic Disorders of the Lower Respiratory Tract. *Afip Arpias Aspiration* 2001; 187-196.

7. Zepeda TR. Pneumonía lipoidea. *REV MED* 2009; 25:30-36.

8. Ikehara K, Suzuki M, Tsurabi T, Ishigatsubo Y. Lipoid pneumonia. *Lancet* 2002; 359:1300.

9. Nicholson AG, Well AU, Hopper, Hansell D, Kellher A, Morgan C. Successful treatment of endogenous lipoid pneumonia due to Niemann-Pick Type B diase with whole-lung lavage. *Am J Respir Crit Care Med* 2002; 165: 128-131.

10. Barta Z, Szabo GG, Bruckner G, Szegedi G. Endogenous lipoid pneumonia associated with undifferentiated connective tissue disease (UCTD). *Med* 7: 134-136.

11. Furuya ME, et al. Lipoid pneumonia in children. Clinical and imagenological manifestations. *Arch of Medical Research* 2000; 42-47.

12. Bernabeu R, Méndez P, Abellán MC, Polo LA, Lorenzo M, Sánchez F. Neumonía lipoidea aguda debida a la aspiración accidental de vaselina utilizada en un sondaje nasogástrico. *Arch Bronconeumol* 2000; 36: 485-7.