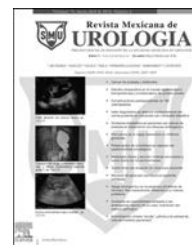



Revista Mexicana de
UROLOGIA
ÓRGANO OFICIAL DE DIFUSIÓN DE LA SOCIEDAD MEXICANA DE UROLOGÍA

www.elsevier.es/uromx



CASO CLÍNICO

Uretero-ureteroanastomosis en doble sistema colector completo y ureterocele ortotópico

G. Soria-Fernández*, I. Labra-Salgado y E. Beas-Pérez

Hospital General de México Dr. Eduardo Liceaga, O.D., México, DF, México

Recibido el 5 de agosto de 2014; aceptado el 9 de octubre de 2014

Disponible en Internet el 29 de noviembre de 2014

PALABRAS CLAVE

Doble sistema colector;
Infecciones de vías urinarias recurrentes;
Uretero-ureteroanastomosis

KEYWORDS

Duplex collecting system;
Recurrent urinary infections;
Ureteroureteral anastomosis

Resumen Se trata de paciente femenino de 40 años de edad sin antecedentes personales patológicos de interés, la cual es referida a nuestro servicio por presentar padecimiento actual de 10 años de evolución con infecciones de vías urinarias recurrentes en número de hasta 2 por año sin mejoría ante tratamiento médico. Se inicia protocolo de estudio encontrando en USG dilatación calicial superior con probable doble sistema colector, el cual se confirma con urografía excretora. Se decide realizar uretero-ureteroanastomosis del uréter superior hacia el inferior para asegurar así el drenaje adecuado de la orina y evitar el reflujo hacia la porción calicial superior. En los estudios de imagen subsecuente se observa una morfología adecuada y sin ausencia de dilatación. Posterior al tratamiento no se documentan infecciones de vías urinarias recurrentes.

© 2014 Sociedad Mexicana de Urología. Publicado por Masson Doyma México S.A. Todos los derechos reservados.

Ureteroureteral anastomosis in a complete duplex collecting system and orthotopic ureterocele

Abstract A 40-year-old woman with an unremarkable pathologic medical history was sent to our service for presenting with a 10-year progression of recurrent urinary infections, up to 2 per year, which did not improve with medical treatment. Evaluation protocol included an ultrasound study and it revealed upper calyceal dilation with a probable duplex collecting system that was confirmed through excretory urography. Ureteroureteral anastomosis of the upper ureter to the lower ureter was decided upon to ensure adequate urine drainage and prevent reflux toward the upper calyceal portion. The subsequent imaging studies showed adequate morphology and absence of dilation. No recurrent urinary infections were documented after treatment.

© 2014 Sociedad Mexicana de Urología. Published by Masson Doyma México S.A. All rights reserved.

* Autor para correspondencia.

Correo electrónico: soriafernandezg@hotmail.com (G. Soria-Fernández).

Introducción

Los sistemas colectores, cálices, pelvis renal y uréter surgen del brote ureteral de origen mesonéfrico, mientras que las nefronas y túbulos surgen del blastema metanéfrico. La duplicidad ureteropielica es la anomalía más frecuente del tracto urinario superior, afectando al 0.8% de la población o a uno de cada 125 estudios de autopsia. Hay una incidencia 2 veces superior en el sexo femenino, afectando de igual manera al lado izquierdo que al derecho, y son 6 veces más frecuentes los casos unilaterales que los bilaterales¹.

Existe una predisposición genética, y su incidencia es 8 veces superior entre los padres y hermanos del paciente afectado¹. Embriológicamente se originan por una duplicación completa o incompleta de la yema ureteral o divertículo metanéfrico en la octava SDG. La persistencia de una duplicidad ureteral determina la llegada de 2 uréteres a nivel inferior. La apertura de los orificios ureterales en la vejiga sigue un patrón –ley de Weigert-Myer– según la cual el uréter que drena el polo superior siempre es medial y caudal con relación al orificio del uréter del polo inferior^{1,2}. Por esta razón, el uréter del polo inferior, que es más lateral y craneal, tendrá un soporte muscular de la pared vesical más pobre y por tanto un túnel submucoso más corto y con mayor posibilidad de presentar reflujo vesicoureteral². El uréter que drena el polo superior de un sistema duplicado tiene una mayor posibilidad de desembocar en forma anómala a nivel vesical; ya sea abriéndose en posición más caudal, constituyendo un uréter ectópico, o en forma de una dilatación quística del extremo distal del uréter en su porción submucosa o intramural, formando un ureterocele, siendo causa de infecciones urinarias de repetición³.

Objetivo

Presentación de un caso exitoso de uretero-ureteroanastomosis en paciente con doble sistema colector completo y ureterocele ortotópico.

Presentación del caso

Se trata de paciente femenino de 40 años de edad sin antecedentes personales patológicos de interés. Refiere iniciar su padecimiento actual desde la infancia con infecciones de vías urinarias de repetición de manera esporádica sin aparente repercusión en su desarrollo. Durante su último embarazo los cuadros infecciosos aumentan en frecuencia, siendo tratada por facultativo con antibioticoterapia profiláctica permanente. Durante los años subsecuentes refiere persistir con cuadros infecciosos por lo que acude a nuestra unidad para complementar diagnóstico.

Se realiza urografía excretora, encontrando datos de doble sistema colector completo y ureterocele ortotópico del lado izquierdo (fig. 1) por lo que se decide realizar uretero-ureteroanastomosis del uréter superior al inferior (fig. 2) y colocar un catéter ureteral doble J izquierdo permitiendo así el libre paso de orina hacia la vejiga (fig. 3). La paciente se mantuvo sin complicaciones posquirúrgicas inmediatas o mediatas y se retiró el catéter ureteral doble J 21 días después de la cirugía sin complicaciones. Se ha

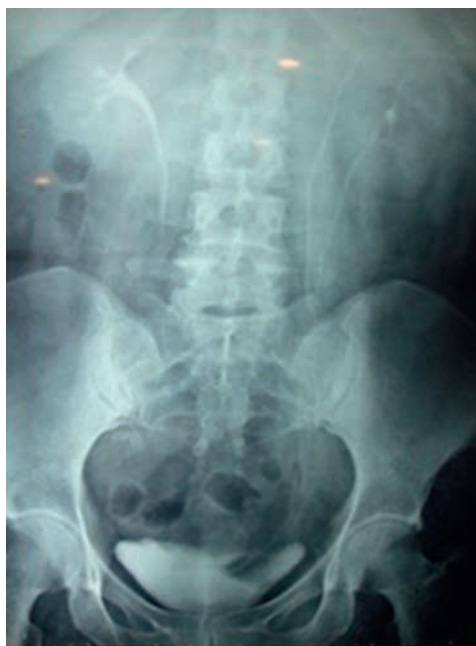

Figura 1 La urografía excretora muestra claramente doble sistema colector completo y ureterocele ortotópico izquierdo.

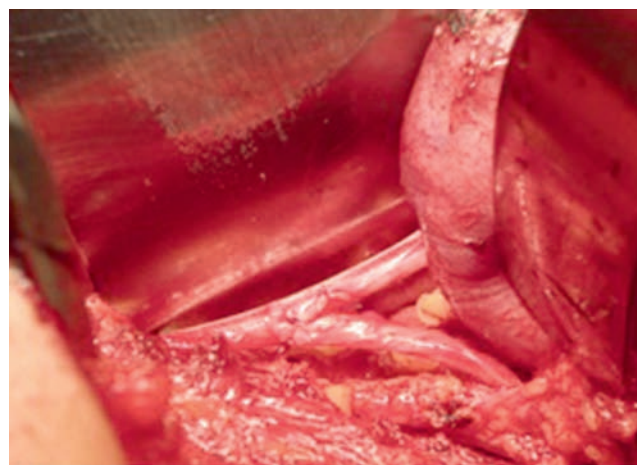


Figura 2 Imagen de procedimiento quirúrgico, uretero-ureteroanastomosis del uréter superior al inferior izquierdo.

mantenido bajo vigilancia con examen general de orina y cultivos hasta la fecha sin datos de infección.

Discusión

El ureterocele y el uréter ectópico son las 2 anomalías principales asociadas a una duplicación renal completa. En la actualidad, la ecografía prenatal detecta ambos procesos en la mayoría de los casos y el diagnóstico se confirma después del parto mediante exploraciones adicionales. En etapas posteriores de la vida, estas anomalías se ponen de manifiesto por los síntomas clínicos: infección urinaria, dolor, trastornos de la micción e incontinencia urinaria. El uréter ectópico es menos común que el ureterocele (uno por cada 40,000 nacidos), pero también es más frecuente en las mujeres (proporción varones:mujeres, 1:5)⁴. El ureterocele

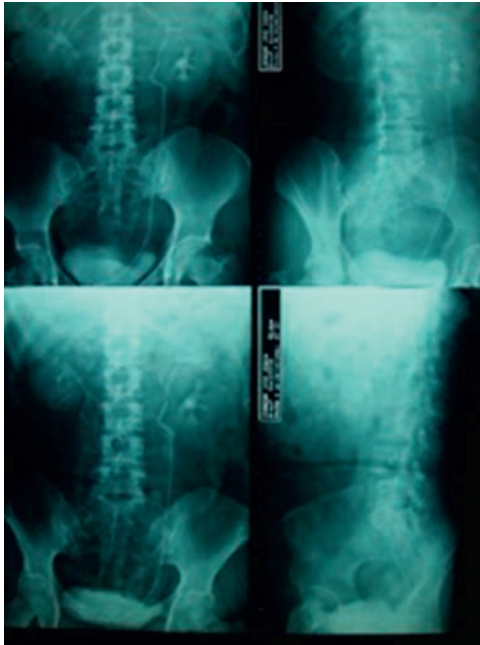


Figura 3 Colocación de catéter ureteral doble J izquierdo permitiendo así el libre paso de orina hacia la vejiga.

ectópico es la forma más común de ureteroceles (> 80%) y es bilateral en cerca del 40% de los casos. Es voluminoso, de modo que disocia el trigono y se desliza hacia la uretra, y rara vez se prolapsa a través del meato uretral. El orificio del ureteroceles es estrecho, rara vez grande, y se localiza cerca del cuello de la vejiga, ya sea en la propia vejiga o en la uretra por debajo del cuello de la vejiga. El uréter correspondiente a la fracción del polo inferior se encuentra elevado por el ureterocel y suele presentar reflujo o estar comprimido por el ureterocel, lo que origina un megauréter obstructivo. En el 50% de los casos se asocia a una duplicación renal contralateral. En ocasiones, los ureteroceles muy grandes son responsables de reflujo u obstrucción de las vías

superiores contralaterales. El ureterocel ortotópico representa solo el 15% de los casos. Se observa únicamente en las mujeres, es pequeño y su localización es estrictamente intravesical⁴. En el caso de esta paciente se logró completar el abordaje con buena evolución postoperatoria y sin evidencia actual de infecciones urinarias de repetición.

Conclusión

La duplicación ureteral es un padecimiento relativamente raro que puede ser causa de infecciones de vías urinarias recurrentes. El ureterocel ortotópico es aún más raro, sin embargo un tratamiento quirúrgico adecuado puede evitar afección en la función renal secundaria a infecciones con sus comorbilidades agregadas.

Financiación

Los autores no recibieron patrocinio para llevar a cabo este artículo.

Conflicto de intereses

Los autores declaran no tener ningún conflicto de intereses.

Bibliografía

1. Field AM. Manejo de la patología en doble sistema renal mediante nefrectomía parcial. *Rev Chil Urol.* 2003;68:111-18.
2. Wals H, Reti K, Vaughn N, et al. *Campbell Urología.* 9.a ed. México: Ed Panamericana; 2007.
3. Hubert KC, Palmer JS. Current diagnosis and management of fetal genitourinary abnormalities. *Urol Clin North Am.* 2007;34:89-101.
4. Riedmiller H, Gerharz E, et al., European Society for Paediatric Urology. Guía clínica sobre urología pediátrica. European Association of Urology; 2010. p. 1052-167.