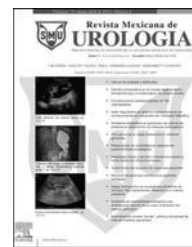



Revista Mexicana de  
**UROLOGIA**  
ÓRGANO OFICIAL DE DIFUSIÓN DE LA SOCIEDAD MEXICANA DE UROLOGÍA

www.elsevier.es/uromx



## CASO CLÍNICO

# Priapismo de bajo flujo como manifestación inicial de leucemia mieloide crónica

O.A. Magaña-Bustamante\*, J. Becerra-Cardenas, G. Chavez-Delgado, M. Segura-Ortega, E.A. Chavez-Solis, C.A. Monterrosas-Minutti y G.F. Vargas-Martínez

Servicio de Urología, Hospital Civil de Guadalajara «Fray Antonio Alcalde», Guadalajara, México

Recibido el 2 de septiembre de 2014; aceptado el 19 de septiembre de 2014  
Disponible en Internet el 20 de noviembre de 2014

### PALABRAS CLAVE

Priapismo;  
Priapismo secundario a leucemia;  
Priapismo como presentación inicial de leucemia mieloide

**Resumen** El priapismo es una emergencia urológica, descrita por Hinman en 1914, definida como erección dolorosa y persistente mayor a 4 h sin relación a estímulos sexuales, la cual no se resuelve con la eyaculación. Nuestro objetivo fue la presentación de caso y revisión de la literatura. Masculino de 32 años de edad, el cual presenta historia de erección de 24 h de evolución, antecedente de alcoholismo, tabaquismo y cocaína, última ingesta hace 48 h. Se realiza aspiración con aguja fina e irrigación de cuerpos cavernosos, la cual no es exitosa, seguido por un procedimiento de Winter con respuesta parcial y gasometría con patrón isquémico persistente. Realizamos procedimiento de Al-Ghorab con completa detumescencia, encontrando evidencia gasométrica de cortocircuito arteriovenoso. El hemograma revela leucemia mieloide aguda. A pesar de existencia de guías clínicas para manejo de priapismo secundario a leucemia, la eficacia depende del tiempo de instauración del priapismo. La pronta restauración del flujo sanguíneo, independientemente de la etiología del priapismo, es mandatorio para evitar el daño isquémico y secuelas.

© 2014 Sociedad Mexicana de Urología. Publicado por Masson Doyma México S.A. Todos los derechos reservados.

### KEYWORDS

Priapism;  
Priapism secondary to leukemia;  
Priapism as initial presentation of myeloid leukemia

### Low-flow priapism as initial manifestation of chronic myeloid leukemia

**Abstract** Priapism is a urologic emergency described by Hinman in 1914 and is defined as a painful erection without sexual stimuli lasting more than 4 hours and not resolved by ejaculation. Our aim was to present a case and to carry out a review of the literature. A 32-year-old man presented with an erection of 24-hour progression. He had a history of alcoholism, smoking, and cocaine use, having ingested the latter 48 hours prior. Fine needle aspiration and irrigation of the corpora cavernosa were carried out without success, followed by a Winter procedure

\* Autor para correspondencia. Calle Fray Antonio de Segovia 531 Interior 11, Colonia Universitaria Guadalajara, Jalisco, México, CP 44840. Teléfono: +3334931177.

Correo electrónico: mabo860527@gmail.com (O.A. Magaña-Bustamante).

with partial response, and gasometry with a persistent ischemic pattern. The Al-Ghorab procedure with complete detumescence was performed finding gasometric evidence of arterial/venous short circuit. Hemogram revealed acute myeloid leukemia. Despite the existence of clinical guidelines for the management of priapism secondary to leukemia, efficacy depends on the instauration time of the priapism. Rapid restoration of the blood flow, regardless of the etiology of the priapism, is mandatory for preventing ischemic damage and sequelae.

© 2014 Sociedad Mexicana de Urología. Published by Masson Doyma México S.A. All rights reserved.

## Antecedentes

La palabra priapismo proviene del griego *priapus*, dios afligido por un falo en erección desde el nacimiento. El priapismo fue descrito por primera vez en 1914 por Hinman como una trombosis de las venas del cuerpo cavernoso; esta hipótesis fue ampliada por su hijo, quien describió sangre oscura y viscosa en los cuerpos de un pene con priapismo, sugiriendo estasis vascular y una reducción del retorno venoso explicando en parte la fisiopatología del priapismo<sup>1</sup>.

El priapismo es definido como la erección involuntaria, dolorosa y persistente de más de 4 h, la cual no tiene relación con estímulo sexual y no se resuelve con la eyaculación. Clasificado principalmente como de bajo flujo (venooclusivo o isquémico) y de alto flujo (arterial o no isquémico), en el 30-50% de los casos es idiopático. Las opciones terapéuticas y la urgencia con que deben ser aplicadas difieren en cada tipo de priapismo, por lo que es fundamental su diferenciación (tabla 1).

El priapismo puede ocurrir a cualquier edad y se identifican 2 picos principales: de los 5-10 años, principalmente en la raza negra en asociación a anemia de células falciformes, y el segundo pico entre los 20-50 años, el 64% de origen idiopático y solo el 20% relacionados con trastornos hematológicos concomitantes, de los cuales hasta el 50% de los casos se relacionan con leucemia. Se han descrito 4 distintos mecanismos: a) congestión venosa de los cuerpos cavernosos secundario a compresión mecánica de las venas

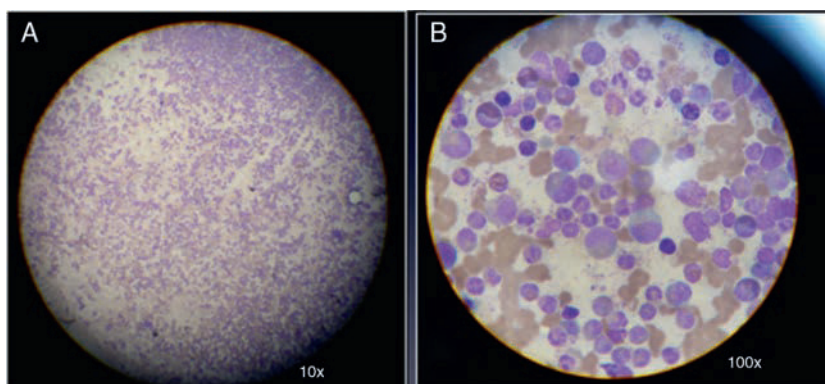
abdominales por esplenomegalia; b) depósito o aglutinación de células leucémicas en los cuerpos cavernosos y venas dorsales del pene; c) infiltración de nervios sacros por células leucémicas, y d) infiltración del sistema nervioso central<sup>2</sup>.

## Objetivo

Presentación de caso de priapismo de bajo flujo como manifestación inicial de leucemia mieloide crónica, su manejo y evolución, así como una revisión de la literatura actual acerca del diagnóstico y manejo de estos pacientes.

## Presentación de caso

Paciente masculino de 32 años el cual acude al departamento de urgencias por presentar erección dolorosa y persistente de más de 24 h de evolución. Antecedentes: tabaquismo 10 cigarrillos/día por 10 años, alcoholismo semanal hasta la embriaguez, marihuana y cocaína por 10 años, último consumo de cocaína 48 h previo al cuadro clínico, resto negado. A la exploración física destaca palidez mucotegumentaria, abdomen plano, con esplenomegalia de 10 cm por debajo del reborde costal, no dolorosa, genitales con pene en erección, doloroso a la palpación, glándula flácida con disminución de la sensibilidad. Laboratorio: Hb 10.5 g/dl, Hto 32%, WBC 92,1 miles/ml, PLT 529 miles/ml, TP 13.2 s, TTPa 27.9 s; se realiza toma de gasometría peneana,



**Figura 1** A) Imagen de microscopía de la médula ósea a la tinción de Giemsa la cual muestra excesiva celularidad de la serie granulocítica. B) La magnificación con aceite de inmersión muestra el predominio de hiperplasia mieloide.

**Tabla 1** Causas de priapismo*Idiopático o primario**Secundario***1. Alteraciones hematológicas**

- Anemia de células falciformes
- Leucemia
- Trombocitopenia
- Trombocitemia
- Otras (mieloma múltiple, talasemia, policitemia, anemia hemolítica congénita no esferocítica)

**2. Disfunciones neurológicas**

- Esclerosis múltiple
- Tabes dorsal
- Hernia discal
- Mielitis transversa
- Rotura de aneurisma intracraneal
- Traumatismo cerebral o medular
- Enfermedades urológicas (fimosiis, condiloma acuminado, uretritis, prostatitis...)

**3. Medicamentos y drogas**

- Inyección intracavernosa de fármacos vasoactivos: papaverina, antagonistas alfa (fenoxibenzamina, fentolamina, nicergolina), PG E1
- Psicofármacos: fenotiacinas, trazodona, clonazepam
- Antihipertensivos: prazosina, guanetidina, hidralazina
- Anticoagulantes
- Anestésicos
- Miscelánea: labetalol, tolbutamida, andrógenos, HCG, corticoides, alcohol, marihuana

**4. Causas locales**

- Traumatismos perineales y/o peneanos
- Neoplasias
- Inflamaciones urogenitales

**5. Enfermedades infecciosas**

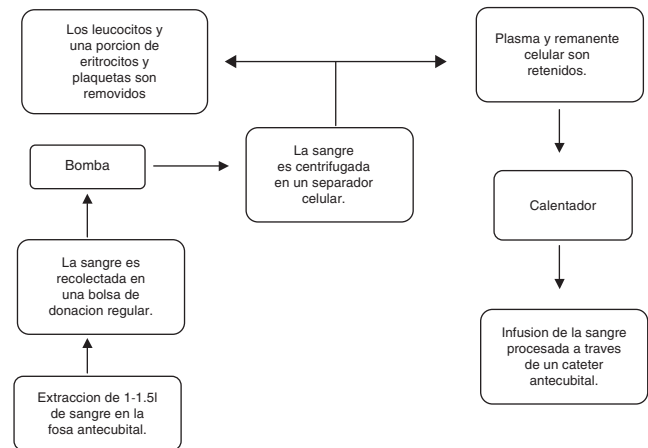
- Tularemia
- Hidrofobia
- Parotiditis
- Rickettsiosis

**6. Trastornos metabólicos**

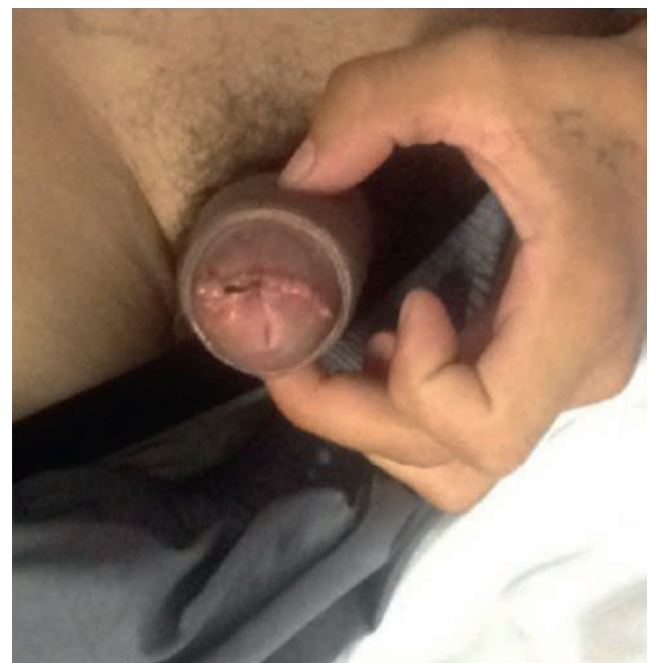- Enfermedades de Fabri
- Amiloidosis
- Diabetes tipo 1

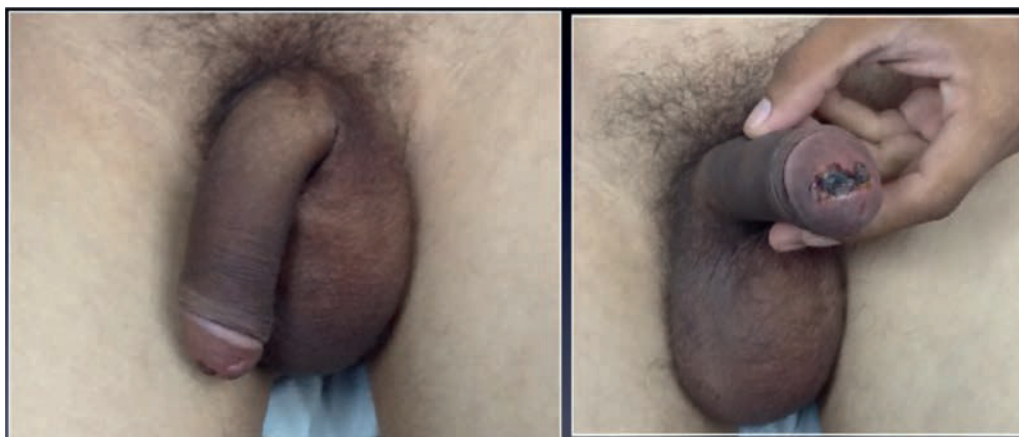
Fuente: Paladino<sup>2</sup>.

obteniendo muestra sanguínea de aspecto oscuro y espesa, no apta para determinación de gases. Se inicia hidratación intravenosa, manejo analgésico con antiinflamatorios no esteroideos, y bajo bloqueo dorsal del pene se realiza irrigación de cuerpos cavernosos con solución de fenilefrina 10 mg/l mediante aguja fina sin observar adecuada respuesta, por lo que se realiza procedimiento de Winter obteniendo alivio del dolor y detumescencia parcial del pene. Durante las primeras 4 h de estancia hospitalaria el paciente presenta recurrencia del priapismo asociado a dolor importante, por lo que se decide realizar la derivación quirúrgica caverno-esponjosa distal (Al-Ghorab) (fig. 1), encontrando cuerpos cavernosos con abundantes coágulos y

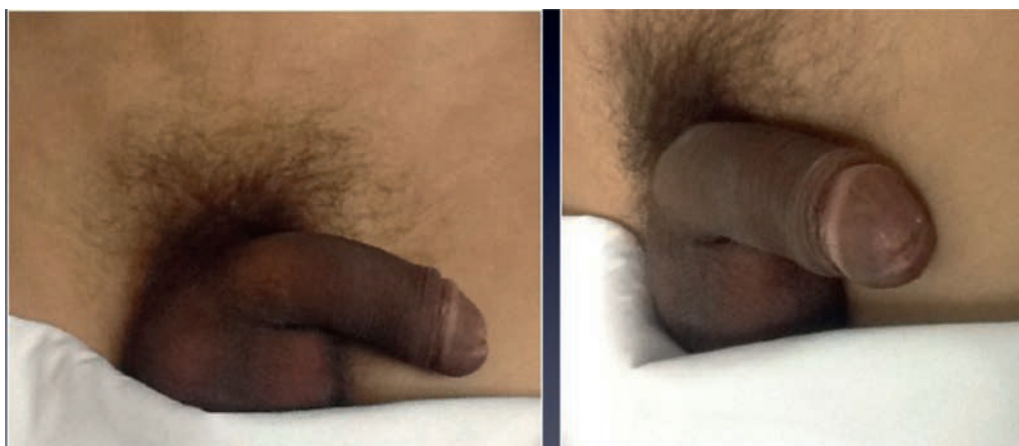
**Figura 2** Representación esquemática del proceso de leucoféresis.

sangre hiperviscosa, lográndose la remisión completa de la erección y el alivio sintomático el paciente. La gasometría de control muestra pH 7.4, PCO<sub>2</sub> 35 mmHg, PO<sub>2</sub> 54 mmHg, HCO<sub>3</sub> 21.7 mmol/l, sat 88%, con lo cual se infiere una muestra de sangre mixta correspondiente al cortocircuito arteriovenoso (tabla 2). Ante la sospecha de un síndrome mielodisplásico se consulta con el servicio de hematología, quienes realizan biopsia por aspiración de médula ósea, reportándose excesiva celularidad de la serie granulocítica sugestiva de una leucemia granulocítica en fase crónica (fig. 2), iniciando tratamiento con hidroxiurea e imatinib. El paciente evoluciona favorablemente sin nuevos episodios de priapismo, por lo que es egresado al séptimo día (figs. 3 y 4). Durante su seguimiento el paciente refiere afectación de la función eréctil con un puntaje del IIFE-5 de 12 puntos (fig. 5).

**Figura 3** Evolución del paciente posterior al retiro de la sonda transuretral al segundo día de la cirugía.



**Figura 4** Evolución del paciente al décimo día posquirúrgico; el glande del paciente muestra una pequeña escara en el sitio de incisión a través de la cual se realizó el abordaje de los cuerpos cavernosos.



**Figura 5** Se muestra la evolución del paciente Tercera semana del posquirúrgico; ha cicatrizado completamente y solo se aprecia una leve depresión del glande.

**Tabla 2** Resultados del análisis de gases de la sangre de cuerpos cavernosos en priapismo isquémico

Fuente	PO <sub>2</sub> (mmHg)	PCO <sub>2</sub> (mmHg)	PH
Priapismo isquémico (cuerpos cavernosos)	< 30	> 60	< 7.25
Sangre arterial normal	> 90	< 40	7.4
Sangre venosa mixta	40	50	7.35

Fuente: Rodgers et al.<sup>1</sup>

Adaptado de las guías de la Asociación Americana de Urología (Montague et al., 2003).

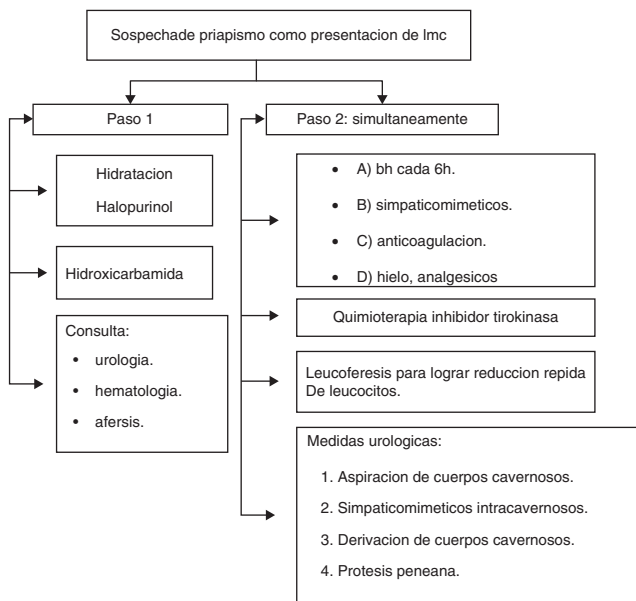## Discusión

Ponniah et al.<sup>3</sup> reportan un caso de priapismo asociado con leucemia, con manejo exitoso mediante leucoféresis (fig. 1);

sin embargo, dicho paciente no presentaba una urgencia como tal, ya que el priapismo había remitido inicialmente mediante la aspiración de los cuerpos cavernosos, por lo que el daño isquémico no era una prioridad a resolver, y la función eréctil del paciente no se vio afectada por dicho manejo.

Levey et al.<sup>4</sup> mencionan en su revisión diversos fármacos para la prevención de priapismo recurrente, desde los adrenérgicos orales, intracavernosos, hasta la manipulación androgénica con inhibidores de la 5-alfa reductasa e incluso agonistas LH/GnRH, haciendo mención también de los inhibidores de la 5-fosfodiesterasa, específicamente el tadalafilo, explicando su efecto inhibitor agotando el óxido nítrico y por tanto evitando nuevos episodios de priapismo. Pero estos fármacos son solo útiles una vez que remitió el patrón isquémico de la gasometría de cuerpos cavernosos.

En otro reporte de caso, Allue López y Garcia de Jalon Martínez<sup>5</sup> presentan un paciente con priapismo secundario a leucemia mieloide crónica, el cual manejaron mediante irrigación de cuerpos cavernosos con una solución de fenilefrina 10 mg/l en solución fisiológica obteniendo la flacidez del pene, y con una función eréctil normal durante su



**Figura 6** Algoritmo para el tratamiento del priapismo en pacientes con leucemia mieloide crónica.

seguimiento. Sin embargo, este paciente se manejó dentro de las primeras 10h de aparición de la erección.

Chang et al.<sup>6</sup>, en su reporte de caso, mencionan en su revisión la variabilidad en la tasa de éxito en el manejo del priapismo con medidas conservadoras como la aspiración e irrigación de cuerpos cavernosos; así mismo remarcan la necesidad de la derivación cavernosa en los priapismos que han persistido más de 24-48h debido a la imperiosa necesidad de establecer el flujo venoso y restablecer un flujo arterial normal hacia el cuerpo cavernoso.

## Conclusiones

El objetivo prioritario en el manejo del priapismo de bajo flujo, independientemente de la etiología, es la derivación de la sangre estancada en los cuerpos cavernosos con el fin de evitar la lesión isquémica y fibrosis que llevan invariablemente a la disfunción eréctil permanente. Como hemos observado, el priapismo raramente es una manifestación inicial de la leucemia mieloide crónica, ya que solo se encuentra reporte de casos en la literatura. Así mismo, a pesar de un adecuado tratamiento se ha reportado con tasa de impotencia del 35-60%, la cual va en relación con el tiempo de evolución previo al establecimiento de un tratamiento efectivo. En el año 2012 la revista británica de hematología publicó un algoritmo práctico para

el manejo del priapismo en los pacientes con leucemia (fig. 6)<sup>7</sup>.

En nuestro caso se estableció un tratamiento escalonado más invasivo, ya que el paciente presentaba una erección de más de 24 h, fracasaron las medidas conservadoras y el patrón isquémico persistía en la gasometría, por lo que se optó por la derivación caverno-esponjosa distal (Al-Ghorab), a lo cual el paciente durante su seguimiento refiere repercusión en la calidad y duración de la erección (figs. 3 y 4). En estos casos, según refiere la literatura, se debe optar por una prótesis peneana, la cual se propuso al paciente una vez terminase el tratamiento prioritario de la leucemia; incluso mediante medidas conservadoras la fístula arteriovenosa puede llegar a cerrar, con lo cual el paciente recupera la función eréctil normal<sup>2</sup>.

El paciente a más de un año del procedimiento niega episodios de priapismo; actualmente presenta una calidad de erecciones satisfactoria, con un puntaje de 22 puntos en la escala IIEF-5.

## Financiación

Los autores no recibieron ningún patrocinio para llevar a cabo este artículo.

## Conflicto de intereses

Los autores declaran no tener conflicto de intereses.

## Bibliografía

1. Rodgers R, Latif Z, Copland M. How I manage priapism in chronic myeloid leukaemia patient. *Brit J Haematol.* 2012;158:155-64.
2. Paladino N. Priapismo en pediatría: presentación inicial de una leucemia mieloide crónica. *Arch Argent Pediatr.* 2011;109:e104-8.
3. Ponniah AT, Brown C, Taylor P. Priapism secondary to leukaemia: Effective management with prompt leukapheresis. *Int J Urol.* 2004;11:809-10.
4. Levey H, Kutlu O, Bivalacqua T. Medical management of ischemic stuttering priapism: A contemporary review of the literature. *Asian J Androl.* 2012;14:156-63.
5. Allue López M, Garcia de Jalon Martínez A. Priapismo como presentación inicial de leucemia mieloide crónica. *Actas Urol Esp.* 2004;28:387-9.
6. Chang MW, Tang CC, Chang SS, et al. Priapism-a rare presentation in chronic myeloid leukaemia: Case report and review of the literature. *Chang Gung Med J.* 2003;26:288-92.
7. Chisick L, Seftel M, Kumar R. Algorithm for initial management of priapism in chronic myeloid leukemia. *Brit J Haematol.* 2012;159:237-55.