


Revista Mexicana de
UROLOGIA

ÓRGANO OFICIAL DE DIFUSIÓN DE LA SOCIEDAD MEXICANA DE UROLOGÍA,
COLEGIO DE PROFESIONISTAS, A.C.

www.elsevier.es/uromx



CASO CLÍNICO

Manejo quirúrgico de un teratoma retroperitoneal gigante

F. R. Zamora-Varela^{a,*}, A. Castro-Alfaro^b, J. C. Navarro-Vargas^b, A. Scavuzzo^b, Z. A. Santana-Ríos^b, P. F. Martínez-Cervera^b y M. A. Jiménez-Ríos^b

^aResidencia en la Especialidad de Urología, Hospital Regional "Dr. Valentín Gómez Farías", ISSSTE, Guadalajara, Jal., México

^bDivisión de Urología, Instituto Nacional de Cancerología, México D.F., México

PALABRAS CLAVE

Testículo; No seminoma; Teratoma gigante; México.

Resumen El cáncer testicular es el cáncer más común en edades de 20 a 35 años, el teratoma abarca desde un 50% hasta casi el 80% de los tumores de células germinales no seminomatosos (TCGNS); la resección de TCGNS de gran dimensión está bajamente reportada en la literatura médica.

Se presenta caso de masculino de 28 años de edad, con antecedente de orquiectomía de estirpe teratoma 80%, sin recibir tratamiento adyuvante; 6 meses después inicia con sintomatología gastrointestinal, pérdida de peso y dolor lumbar, así como masa abdominal palpable; con la alfa-fetoproteína (AFP) y la hormona gonadotrofina coriónica fracción-β (hCG-β) elevadas. La radiografía simple de tórax mostró lesiones metastásicas. La tomografía computarizada (TC) de abdomen evidencia tumor retroperitoneal gigante, desde los vasos renales hasta vasos ilíacos izquierdos. Recibió quimioterapia logrando descender los marcadores tumorales (MT) hasta valores normales. En la TC de control posquimioterapia se observa progresión tumoral, por lo que se realiza resección del tumor retroperitoneal gigante. Durante el procedimiento, a nivel de los vasos ilíacos se resecó en bloque debido a no tener plano de disección por infiltración a la arteria ilíaca, allí se colocó un injerto de Dacrón®, sin complicaciones. Se verificó su flujo con ultrasonido (US) Doppler transquirúrgico. El paciente se dio de alta en buenas condiciones generales. Los teratomas en etapas avanzadas tienen alta tasa de recaída después de la quimioterapia, por lo que es recomendable la resección debido a la compresión de estructuras vecinas. La resección de tumores retroperitoneales gigantes tiene una mortalidad de hasta el 6%. Debido a la sintomatología del paciente y con el fin de ofrecerle una mejor calidad de vida, se optó por brindarle la posibilidad de la resección del tumor residual.

KEYWORDS

Testis;
Nonseminomatous;
Giant teratoma;
Mexico.

Surgical management of a giant retroperitoneal teratoma

Abstract Testicular cancer is the most common cancer in men between the ages of 20 and 35 years. Teratomatous elements are found in 50% to almost 80% of nonseminomatous germ cell tumors (NSGCTs) and there are few reports in the literature on the resection of large-scale teratomas.

* Autor para correspondencia: Paseo de las Brisas N° 4128-302, Colonia Lomas Altas, C.P. 45120, Zapopan, Jal., México. Teléfono: 01 (33) 3749 3944. Correo electrónico: dr.zamora@hotmail.com (F. R. Zamora-Varela).

A 28-year-old man had a past history of orchiectomy, which revealed a tumor with an 80% teratomatous composition, and he did not receive adjuvant treatment; 6 months later he presented with gastrointestinal symptomatology, weight loss, and lumbar pain, as well as a palpable abdominal mass. Alpha-fetoprotein (AFP) and β -subunit human chorionic gonadotropin (β -hCG) hormone levels were elevated. Plain chest x-ray showed metastatic lesions. Abdominal computed tomography (CT) scan identified a giant retroperitoneal tumor extending from the renal vessels to the left iliac vessels. The patient was given chemotherapy and his tumor marker (TM) values descended to normal. A control post-chemotherapy CT scan showed tumor progression and so the giant retroperitoneal tumor was resected. The iliac artery was infiltrated, and in turn, no dissection plane was observed. Therefore, *en bloc* resection was carried out at the level of the iliac vessels; a Dacron® graft was placed on the iliac artery with no complications. Flow was verified through intraoperative Doppler ultrasonography (US). The patient was released in good general condition.

Advanced stage teratomas have a high recurrence rate after chemotherapy and therefore resection is recommendable due to the compression of neighboring structures. Giant retroperitoneal tumor resection has a mortality rate of up to 6%. Residual tumor resection was offered to our patient, given his symptomatology and in an effort to provide him with a better quality of life.

0185-4542 © 2014. Revista Mexicana de Urología. Publicado por Elsevier México. Todos los derechos reservados.

Introducción

El cáncer testicular es el más común en edades entre 20 a 35 años, comprende el 1% de todas las neoplasias en hombres. Los elementos de teratoma se encuentran en el 55% a 79% de los tumores de células germinales no seminomatosos (TCGNS), reportándose metástasis del 27% al 46%. Aproximadamente el 30% a 40% de los hombres con TCGNS tiene evidencia de enfermedad metastásica al inicio de la presentación. A través de un abordaje multidisciplinario para el manejo de la enfermedad avanzada, incluyendo la inducción de la quimioterapia basada en platino, seguido de la linfadenectomía retroperitoneal (LDNRP) de la enfermedad residual, la tasa de curación oscila a más del 80% a 90%¹⁻³. Los marcadores tumorales (MT) elevados a pesar de la quimioterapia primaria son indicativos de persistencia de cáncer. La LDNRP representa uno de los manejos estándar de los pacientes con TCGNS en todos los estadios; en pacientes no metastásicos, es usada como primera línea, siendo una alternativa a quimioterapia primaria o vigilancia; en los pacientes con metástasis regional linfática retroperitoneal es usada como primera o segunda línea. Por último, la LDNRP es usada para tratar la enfermedad residual después de quimioterapia en pacientes con TCGNS metastásico^{2,4}.

Presentación del caso

Masculino de 28 años de edad, con antecedente de orquiectomía de estirpe teratoma 80%, sin recibir quimioterapia. Seis meses después inició con sintomatología gastrointestinal, pérdida de peso de 5 Kg en 2 meses, así como dolor lumbar. En la exploración abdominal se palpó masa grande, dolorosa y fija. Con MT así: deshidrogenasa láctica (DHL) 216, alfa-fetoproteína (AFP) 2,372 y hormona gonadotrofina coriónica fracción-B (hCG-B) 395. La radiografía simple de tórax mostró lesiones compatibles con actividad tumoral confirmadas con tomografía computarizada (TC); en ésta

también se evidencia tumor retroperitoneal gigante desde los vasos renales hasta vasos ilíacos izquierdos (fig. 1). Recibió 4 ciclos de quimioterapia con bleomicina, etopósido y cisplatino (BEP), logrando descender los MT hasta valores normales. La TC de control posquimioterapia mostró progresión tumoral (fig. 2), por cual se decide realizar la resección del tumor retroperitoneal gigante, de aproximadamente 30 x 22 x 6 cm, con un peso de 1,500 g; éste se encontraba rodeando aorta, cava, arteria mesentérica superior e inferior y vasos ilíacos comunes izquierdos (fig. 3). Durante la resección, debido a que el tumor se encontraba infiltrando la arteria ilíaca, sin observarse plano de disección, hubo la necesidad de realizarse la resección en bloque, en la cual se le colocó un injerto de Dacrón® sin complicaciones (fig. 4);

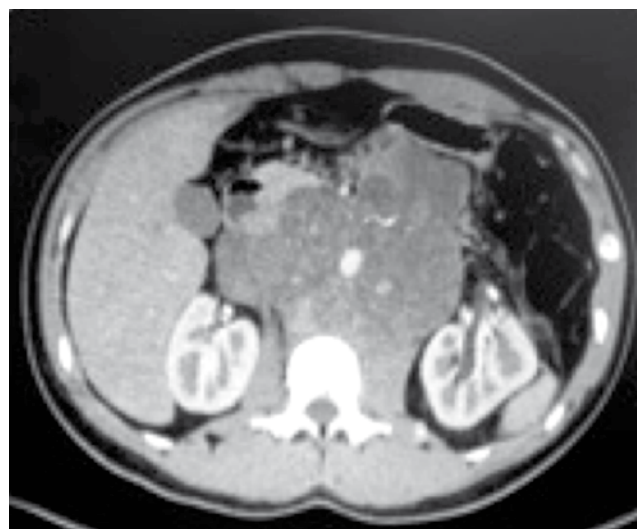

Figura 1 Tumor retroperitoneal que abarca desde los vasos renales. Se observa la infiltración hacia vasos ilíacos izquierdos.

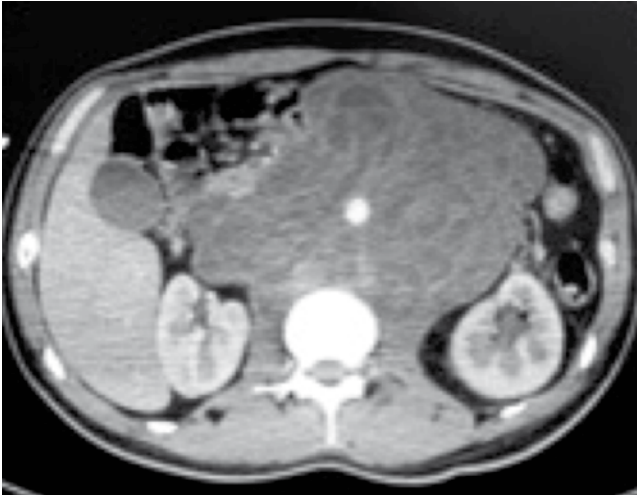


Figura 2 Tomografía de control posquirúrgica. Se observa la progresión tumoral gigante posterior a 4 ciclos de bleomicina, etopósido y cisplatino (BEP).

se verificó su flujo mediante ultrasonido (US) Doppler transquirúrgico.

Se tuvo un sangrado de 5 L, con un tiempo total de cirugía de 7.30 horas. El paciente no tuvo complicaciones posteriores a la cirugía, se dio de alta en buenas condiciones generales, con diuresis de 0.7 mL/Kg/h, extremidades con temperatura y coloración adecuadas y pulsos distales presentes.

Discusión

Con el advenimiento de la quimioterapia, el tratamiento de los tumores testiculares ha variado considerablemente, hoy por hoy se consiguen altos porcentajes de curación. Sin embargo, la presencia de teratoma en el tumor primario ha sido un predictor para la respuesta incompleta a la quimioterapia en enfermedad avanzada². Estudios reportan que los pacientes tratados con cisplatino en TCGNS estadios II y III y teratoma en tumor primario, tienen poca respuesta radiológica, la cual la definen como masa residual de 15 mm o menos comparadas con aquellos sin teratoma^{5,6}.

Cuando la enfermedad es avanzada su manejo se vuelve más difícil debido a la agresividad de la quimioterapia, la aparición de la enfermedad residual nos obliga a ser más cautelosos en cuanto al tratamiento, debido a que la resección retroperitoneal de grandes masas es un procedimiento complejo, no exento de complicaciones con una mortalidad quirúrgica en enfermedad avanzada del 6%². La linfadenectomía a pesar de que sigue siendo uno de los tratamientos estándar en TCGNS, está indicada en los casos en los cuales haya fallado la quimioterapia y tengamos una masa residual gigante de composición teratomatosa, que su crecimiento comprima estructuras vecinas^{7,8}. Además, una alta proporción de pacientes que inicialmente llegan con enfermedad avanzada, ha demostrado considerablemente riesgo de recaída a pesar de la completa resección de la masa residual⁵.

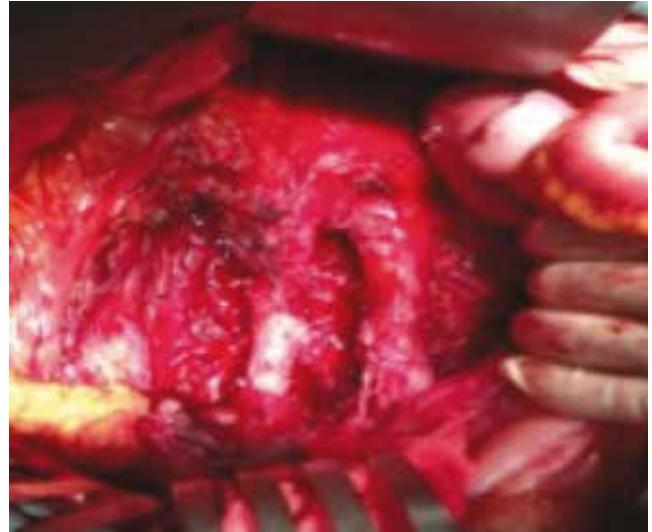


Figura 3 Resección retroperitoneal de tumor gigante. Se observa la aorta y la cava. Resección en bloque del tumor.

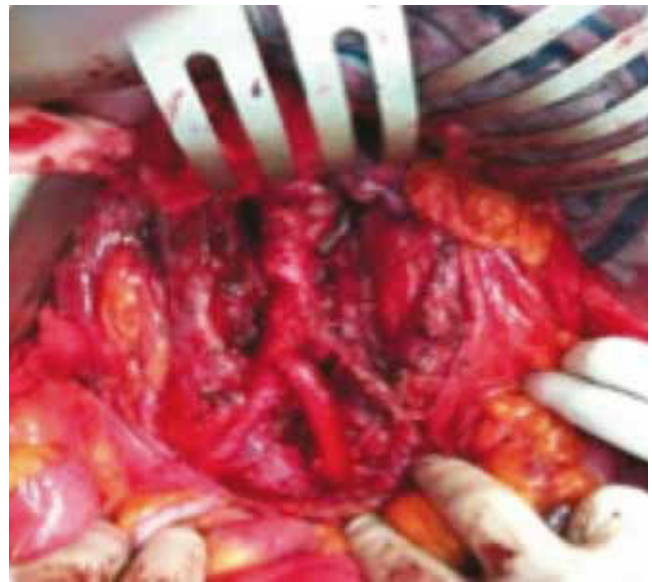

Figura 4 Colocación de injerto Dacrón® arterial.

Conclusiones

La resección de tumores retroperitoneales gigantes tiene una mortalidad de hasta el 6%. Debido a la sintomatología del paciente y con el fin de ofrecerle una mejor calidad de vida, se optó por brindarle la posibilidad de la resección del tumor residual. Estos tumores gigantes retroperitoneales deben tratarse en centros especializados y con alta experiencia debido a su alta complejidad quirúrgica.

Conflicto de intereses

Los autores declaran no tener ningún conflicto de intereses.

Financiamiento

No se recibió patrocinio para llevar a cabo este artículo.

Bibliografía

1. Masterson TA, Shayegan B. Clinical Impact of Residual Extraperitoneal Masses in Patients with Advanced Nonseminomatous Germ Cell Testicular Cancer. *Urology* 2012;79(1):156-159.
2. Capitanio U, Jeldres C, Perrotte P, et al. Population-based study of perioperative mortality after retroperitoneal lymphadenectomy for nonseminomatous testicular germ cell tumors. *Urology* 2009;74(2):373-377.
3. Carver BS, Cronin AM. The total number of retroperitoneal lymph nodes resected impacts clinical outcome after chemotherapy for metastatic testicular cancer. *Urology* 2010;75(6):1431-1335.
4. Coogan CL, Foster RS. Postchemotherapy retroperitoneal lymph node dissection is effective therapy in selected patients with elevated tumor markers after primary chemotherapy alone. *Urology* 1997;50(6):957-962.
5. Rabbani F, Farivar-Mohseni H. Clinical outcome after retroperitoneal lymphadenectomy of patients with pure testicular teratoma. *Urology* 2003;62(6):1092-1096.
6. Karam JA, Raj GV. Growing Teratoma Syndrome. *Urology* 2009;74(4):783-784.
7. Ozen H, Ekici S. Resection of Residual Masses alone: An alternative in surgical therapy of metastatic testicular germ cell tumors after chemotherapy. *Urology* 2001;57 (2):323-327.
8. Giménez Bachs JM, Salinas Sánchez AS. Cirugía de gran masa residual tras quimioterapia en tumor germinal testicular avanzado. *Actas Urol Esp* 2004;28(3):230-233.