




Revista Mexicana de
UROLOGIA

ÓRGANO OFICIAL DE DIFUSIÓN DE LA SOCIEDAD MEXICANA DE UROLOGÍA,
COLEGIO DE PROFESIONISTAS, A.C.

www.elsevier.es/uromx



CASO CLÍNICO

Tratamiento de la estenosis panuretral mediante el uso de un injerto único de mucosa oral

J. Esteban-María*, O. A. Suárez, S. O. Urrutia, R. Romero y R. Jaime-Dávila

Departamento de Urología, Hospital Universitario "Dr. José Eleuterio González", Universidad Autónoma de Nuevo León, Monterrey, N.L., México

PALABRAS CLAVE

Liquen escleroso;
Estenosis uretral;
Uretroplastía; Mucosa oral; México.

Resumen Las estenosis panuretrales (EPU) representan un reto terapéutico para el urólogo. A pesar de que distintas técnicas han sido descritas para su manejo, la recurrencia postoperatoria es frecuente, especialmente en casos asociados a liquen escleroso y atrófico (LE). En los últimos 2 años hemos tratado 3 pacientes con EPU asociada a LE, mediante una uretroplastía con aplicación de injerto único de mucosa oral en la porción ventral de la uretra. La longitud media de estenosis fue de 16 cm. No hubo complicaciones inmediatas. Se completaron 14 meses de seguimiento postoperatorio con una tasa de éxito del 66.6%. Concluimos que, es posible obtener injertos de mucosa oral de hasta 18 cm de longitud en una única incisión y mínima morbilidad para el sitio donador, los cuales pueden ser usados para el tratamiento de estenosis uretrales extensas, complejas y multisegmentadas con buenos resultados.

KEYWORDS

Lichen sclerosus;
Urethral stricture;
Urethroplasty; Buccal mucosa; Mexico.

Panurethral stricture treatment using a one-stage ventral onlay buccal mucosa graft

Abstract Panurethral strictures (PUSs) are a therapeutic challenge for the urologist. Despite the fact that different techniques for their management have been described, postoperative recurrence is frequent, especially in cases associated with lichen sclerosus et atrophicus (LSA). In the last 2 years we have treated 3 patients with LSA-associated PUS through urethroplasty and the application of a one-stage ventral onlay buccal mucosa graft. The mean stricture length was 16 cm and there were no immediate complications. At fourteen months of postoperative follow-up, the success rate was 66.6%.

We concluded that it is possible to obtain buccal mucosa grafts up to 18 cm in length in a single incision with minimal morbidity at the donor site. These grafts can be used for treating extensive, complex, and multisegmented urethral strictures with good results.

0185-4542 © 2014. Revista Mexicana de Urología. Publicado por Elsevier México. Todos los derechos reservados.

* Autor para correspondencia: Departamento de Urología, Hospital Universitario "Dr. José Eleuterio González". Av. Madero y Gonzalitos s/n, Mitras Centro, C.P. 64060, Monterrey, N.L., México. Teléfono y fax: (81) 83333 1713. Correo electrónico: jacinto.esteban.mx@gmail.com (J. Esteban-María).

Introducción

Las estenosis panuretrales (EPU) representan un reto terapéutico para el urólogo, ya que no existe un consenso universal para su manejo¹. Su tratamiento se complica aún más, dada su alta tasa de recurrencia, la complejidad de su etiología y a que la mayoría de estos pacientes han sido multitratados previamente. Así, la selección de la técnica reconstructiva depende de la longitud de la estenosis, el grado de espongioplasia y la preferencia y experiencia del cirujano².

Recientemente, Palminteri et al. estableció que las EPU son causadas predominantemente por liquen escleroso y atrófico (LE) y cateterismo uretral crónico³.

El LE es un proceso inflamatorio crónico, progresivo y escleroatrófico de etiología desconocida que afecta al prepucio, glande y meato uretral⁴ (fig. 1A). Fue descrito por primera vez en 1928 por Stuhmer⁵, sin embargo, es Laymon quien en 1951 reportó la extensión de este padecimiento a toda la uretra⁶. Kulkarni et al.⁷ indicó que la incidencia del involucro uretral por LE es de aproximadamente 10.3%.

La uretroplastia por sustitución mediante el uso de injertos de mucosa oral, parece ser el método más aceptado para el tratamiento de la EPU, ya que el uso de injertos cutáneos ha demostrado tener una recurrencia cercana al 100%⁸.

El objetivo de este trabajo es dar a conocer nuestra experiencia en el tratamiento de la EPU secundaria a LE. Discutimos 3 pacientes con estenosis uretrales de 15 cm o más de longitud, todos ellos tratados mediante una plastia uretral con colocación ventral de injerto único de mucosa oral.

Presentación de casos

Desde marzo del 2011 a enero del 2013 acudieron a nuestro Servicio 3 pacientes (edad promedio: 58 años), con diagnóstico de EPU asociada a LE de 15 cm o más de longitud. Previo a su llegada a nuestra Institución, los 3 pacientes habían sido sometidos a procedimientos endouretrales fallidos, por lo que se les había colocado una cistostomía a dependencia.

Los pacientes fueron evaluados mediante un cistouretrograma de choque, para conocer la extensión y longitud de las estenosis (fig. 1B).

La cirugía se efectuó con los pacientes bajo anestesia general con intubación nasal y bloqueo epidural continuo. Con el paciente en posición de dorso-litotomía extendida, se practicó una incisión peneana, escrotal y perineal en forma de "Y invertida" para exponer la uretra en toda su longitud. Posteriormente, la uretra fue incidida longitudinalmente en su cara ventral desde el meato uretral hasta a la porción posterior de la uretra afectada (fig. 1C). A continuación, se midió la longitud de la estenosis y se procedió a obtener el injerto de mucosa oral. Para esto, se inyectó una solución de epinefrina diluida 1:200,000 en la submucosa, para evitar sangrado y facilitar la extirpación del injerto. Teniendo cuidado de no afectar los orificios de Stenon, se procedió a extraer un injerto de 1.5 cm de ancho de un carrillo a otro a través del labio inferior. La extracción del injerto se hizo en una sola pieza (figs. 2A y 2B) y la incisión bucal se cerró con una sutura de Vicryl® 4-0. Seguidamente, se retiró todo el tejido adiposo del injerto y se colocó dentro de una solución a base de 1 g de amikacina más 250 cc de solución salina isotónica. Se introdujo una sonda Foley 16Fr de tipo Silastic® dentro de la vejiga y se puso el injerto sobre ella, con su cara epitelial dirigida hacia la luz de la uretra. Los bordes del injerto fueron unidos a la mucosa uretral mediante una sutura continua de Vicryl® 5-0 (fig. 2C). Al final, el cuerpo esponjoso de la uretra fue suturado por encima del injerto con una sutura continua de Vicryl® 4-0 (fig. 3A). Durante el curso de todo el procedimiento, se irrigó la herida quirúrgica frecuentemente con la solución de amikacina y la herida fue cerrada en la forma habitual sin dejar drenaje alguno (fig. 3B).

Los 3 pacientes fueron egresados al tercer día postoperatorio con la sonda de cistostomía abierta y la sonda transuretral cerrada. Ésta última se retiró a las 3 semanas y posteriormente se realizó un uretrocistograma miccional (fig. 3C). La cistostomía se retiró una vez que se demostró la no extravasación del medio de contraste y que el paciente pudiera orinar espontáneamente.

Los pacientes fueron valorados regularmente mediante una uroflujometría y un cuestionario validado para pacientes postoperados de plastia uretral⁹. Al mismo tiempo, se evaluaron las complicaciones postoperatorias y se agruparon de acuerdo a la clasificación de Clavien-Dindo^{10,11}. La necesidad de efectuar algún otro procedimiento para restablecer la micción espontánea se consideró como fracaso.

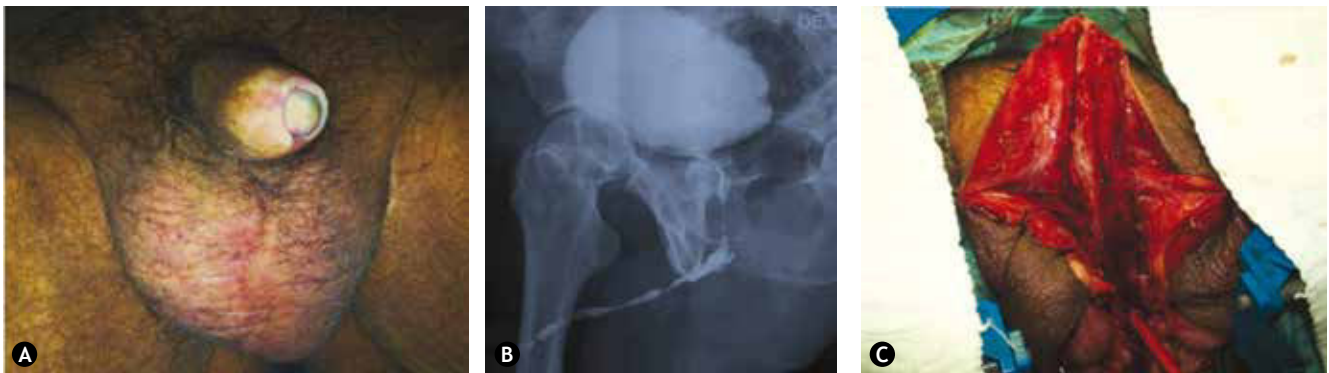

Figura 1 Paciente uno. A) Apariencia común del liquen escleroso y atrófico genital. B) Uretrocistograma de choque preoperatorio. C) Disección completa de la uretra afectada.

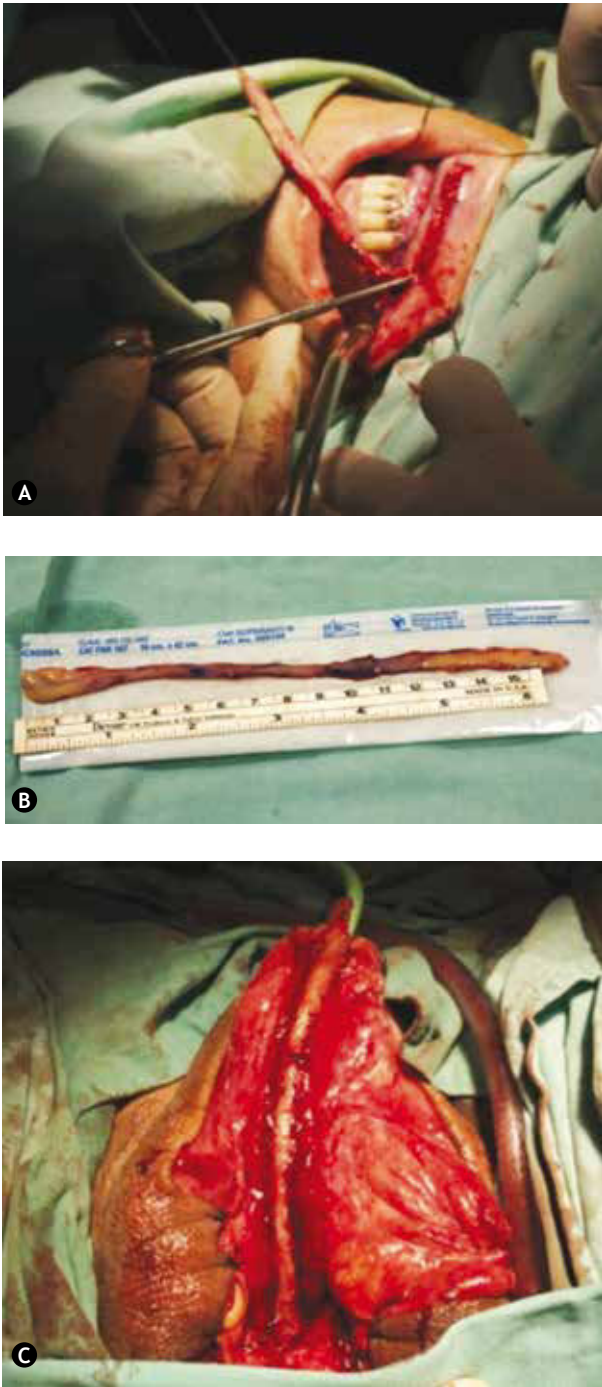


Figura 2 A) Toma del injerto en una sola pieza. B) Injerto de mucosa oral mayor a 15 cm. C) Colocación del injerto sobre una sonda Foley 16Fr de tipo Silastic®.

Resultados

La longitud promedio de estenosis fue de 16 cm (18 cm para el paciente uno, y de 15 cm para los pacientes 2 y 3). El promedio de seguimiento de los pacientes fue de 14 meses (12 a 18 meses), con una tasa de éxito de 66.6%. Los pacientes uno y 2 tuvieron una infección urinaria de bajo grado en el primer mes del postoperatorio (grado II de la clasificación Clavien-Dindo). El paciente 3 no tuvo ninguna complicación.

El paciente número 2 fue considerado como fracaso, puesto que a los 6 meses del postoperatorio desarrolló síntomas obstructivos tan importantes que requirió de dilataciones uretrales. Su última evaluación fue telefónica, en la cual indicó que se encontraba insatisfecho con el resultado de la cirugía debido a las dilataciones uretrales de las que fue objeto, sin embargo en la evaluación consideraba que sus síntomas urinarios tenían bajo impacto en su vida, pues ahora podía orinar espontáneamente lo que no podía hacer antes de ser intervenido. No se reportó complicación alguna en el sitio donador (fig. 3D).

Discusión

El uso de injertos de mucosa oral para el tratamiento de estenosis de uretra fue descrito por primera vez en 1890 por el cirujano ruso Kirill Sapezhco¹², sin embargo no fue hasta 1941 que Humby reintrodujo su uso para este propósito¹³. No obstante, pasaron aproximadamente 100 años para que el uso de la mucosa oral se generalizara^{13,14}. De esta manera, la mucosa oral ganó popularidad debido a las siguientes características: tener un epitelio fuerte, grueso y húmedo, con una lámina propia muy vascularizada, disponibilidad y gran resistencia a infecciones, así como baja morbilidad en el sitio donador y poca recurrencia postoperatoria de la estenosis¹³⁻¹⁵.

El tratamiento de la EPU mediante el uso de injertos de mucosa oral, ha dado lugar a controversias con respecto a las ventajas y desventajas de su uso en uno o 2 tiempos quirúrgicos. Así también, la colocación de estos injertos en la cara dorsal o ventral de la uretra es materia de discusión. Barbagli et al. en 1996¹⁶, señaló los beneficios de la aplicación del injerto en la cara posterior de la uretra: escaso sangrado, base más estable en la túnica albugínea del cuerpo cavernoso, lo que ofrece mejor vascularidad, reduciendo así el riesgo de contracción del injerto y la formación de divertículos uretrales^{13,17}. Por otro lado, la aplicación del injerto en la cara ventral de la uretra, ofrece una menor movilización de ésta y una fácil aplicación del injerto^{13,17}.

No obstante, según Barbagli et al.¹⁸ ambas técnicas parecen tener resultados semejantes al comparar en una serie de 50 pacientes, la colocación ventral, dorsal o lateral del injerto, demostrando una tasa de éxito del 83%-85% en todas ellas. Recientemente en México, Esteban-María¹⁹ y Pérez-Becerra et al.¹⁷ reportaron los beneficios del uso de injertos de mucosa oral en estenosis complejas de la uretra con buenos resultados.

Kulkarni et al.²⁰ fueron los primeros en describir la reconstrucción panuretral en un solo tiempo, mediante el uso de un injerto de mucosa oral colocado en cara dorsal de la uretra, con una tasa de éxito del 91% en una serie preliminar de 36 pacientes con EPU asociada a LE. Actualmente este mismo grupo, en otra serie de 117 pacientes con EPU (longitud media de la estenosis de 14 cm), reportó una tasa de éxito del 83.7% a un promedio de 59 meses de seguimiento²¹. Dubey et al.⁸ usando la técnica desarrollada por Kulkarni en 25 pacientes, reportó tener una tasa de éxito del 88%. Sin embargo, en otros 14 pacientes con uretras severamente dañadas y segmentos estenóticos múltiples, eligió la reconstrucción en 2 o más tiempos, concluyendo que aunque este tipo de abordaje puede también ser exitoso, conlleva dificultades técnicas y múltiples revisiones⁸.

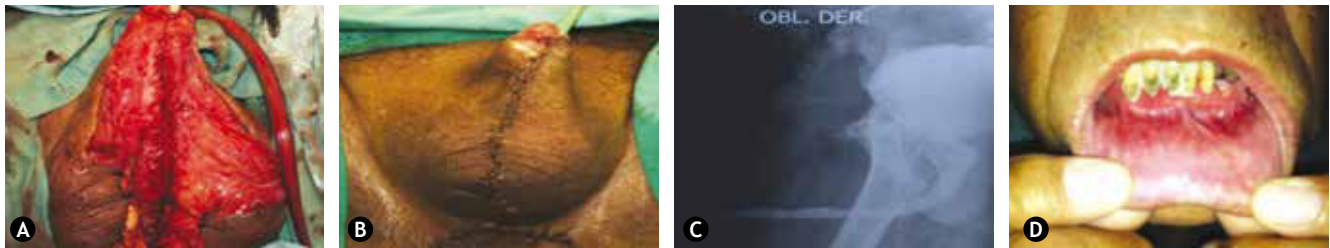

Figura 3 A) Cierre completo del cuerpo esponjoso sobre el injerto. B) Aspecto postoperatorio inmediato. C) Uretrocistograma miccional de control. D) Aspecto de la mucosa oral a los 2 meses.

Por último, Kumar et al.²² usando también la técnica descrita por Kukarni, trató 40 pacientes, de los cuales 20 tenían EPU asociada a LE (estenosis promedio de 14.5 cm) y 20 presentaban EPU de origen inflamatorio o idiopático (estenosis promedio de 14 cm), reportando una recurrencia de estenosis postoperatoria del 35% en el grupo de LE, así como una incidencia más alta de complicaciones.

Fichtner et al.¹⁴ en un estudio de 32 pacientes con estenosis uretrales tratados con injertos de mucosa oral en la porción ventral de la uretra, a un seguimiento mayor a 5 años (promedio de 6.9 años), reportó una tasa de complicaciones del 25%. Todas las complicaciones se presentaron dentro del primer año, lo que es prometedor para los pacientes que estén asintomáticos después de un año de seguimiento. Las complicaciones de los pacientes reportados en este trabajo fueron menores con mínima morbilidad para el sitio donador y buena tolerancia al procedimiento. De esta manera se puede inferir que los injertos de mucosa oral colocados por manos expertas, ya sea en la porción ventral o dorsal de la uretra, tienen la misma tasa de éxito como ha sido recientemente expuesto por Patterson y Chapple en una revisión de la literatura¹³.

Peterson et al.²³ advirtió que las medidas heroicas no están siempre justificadas en pacientes con estenosis uretrales extensas, especialmente si se asocian a LE. Estos autores observaron que algunos pacientes no aceptaban un segundo procedimiento y en un seguimiento de 44 pacientes tratados con uretrotomía perineal, no encontraron complicación alguna, además que los pacientes se encontraban satisfechos con el procedimiento. Así, recomendaron este tratamiento en pacientes mayores que ya están acostumbrados a orinar sentados. Por el contrario, nosotros consideramos que la técnica usada en este trabajo es tolerada y reproducible, ofreciendo a los pacientes la oportunidad de restablecer una micción normal sin la necesidad de métodos de diversión urinaria o múltiples procedimientos, que por lo general son difíciles y molestos para el paciente²¹.

De acuerdo con nuestra revisión de la literatura, no hay otros estudios que hayan usado un cuestionario validado para pacientes postoperados de uretroplastia. Nosotros fomentamos el uso de este instrumento y consideramos que la flujometría no es un buen método para el seguimiento de estos pacientes, ya que los síntomas y los niveles de satisfacción de éstos no se correlacionaron con los valores de Q_{max} . Al parecer un flujo menor que el normal es inherente al procedimiento, puesto que la longitud de la uretra reparada es considerablemente larga y la resistencia al flujo de orina está en función de la longitud; en consecuencia,

pacientes con estenosis bien reparadas tendrán un flujo que será menor que el normal²¹.

Aunque nuestra muestra es pequeña, vale la pena enfatizar que se incluyeron pacientes con estenosis complejas de una longitud de mayor a la generalmente reportada en la literatura. Además, aunque la colocación del injerto en la cara dorsal parece ser el método preferido para el tratamiento de las EPU^{1,8,20-22}, para nosotros el acceso ventral fue más eficiente y fácil de abordar, especialmente en estenosis asociadas a LE, donde la uretra suele estar fija a los tejidos adyacentes.

Conclusión

Las estenosis uretrales extensas y multisegmentadas pueden ser tratadas con éxito en un solo tiempo, mediante el uso de un injerto único de mucosa oral colocado en la cara ventral de la uretra. En este artículo demostramos que es posible obtener un injerto de hasta 18 cm de longitud, con una incisión única y nula morbilidad en la cavidad oral.

Para obtener los mejores resultados, es necesario ser muy meticuloso en la extracción y aplicación del injerto; es importante que el injerto se suture a la mucosa de la uretra usando una sutura 5-0 o 6-0, y que la totalidad del injerto sea cubierto con el cuerpo esponjoso. También consideramos que, es de importancia irrigar la herida y el injerto con una solución que contenga antibiótico. Adicionalmente, alentamos el uso de una sonda Foley libre de látex durante no menos de 3 semanas.

Hasta que aparezcan técnicas más refinadas o nuevos materiales de sustitución, concluimos que en la actualidad la mucosa oral ha probado ser el mejor injerto para el tratamiento de cualquier tipo de estenosis uretral.

Conflicto de intereses

Los autores declaran no tener ningún conflicto de intereses.

Financiamiento

No se recibió patrocinio para llevar a cabo este artículo.

Bibliografía

- Xu YM, Sa YL, Fu Q, et al. Oral mucosal grafts urethroplasty for the treatment of long segmented anterior urethral strictures. *World J Urol* 2009;27:565-571.

2. Berger AP, Deibl M, Bartsch G, et al. A comparison of one-stage procedures for post-traumatic urethral stricture repair. *BJU Int* 2005;95:1299-1302.
3. Palminteri E, Berdondini E, Verze P, et al. Contemporary urethral stricture characteristics in the developed world. *Urology* 2013;81:191-197.
4. Das S, Tunuguntla HS. Balanitis xerotica obliterans- a review. *World J Urol* 2000;18(6):382-387.
5. Trivedi S, Kumar A, Goyal NK, et al. Urethral reconstruction in balanitis xerotica obliterans. *Urol Int* 2008;81(3):285-289.
6. Laymon C. Lichen sclerosus et atrophicus and related disorders. *Arch Dermatol Syphil* 1951;64:620-627.
7. Kulkarni S, Barbagli G, Kirpekar D, et al. Lichen sclerosus of the male genitalia and urethra: surgical options and results in a multicenter international experience with 215 patients. *Eur Urol* 2009;55(4):945-956.
8. Dubey D, Sehgal A, Srivastava A, et al. Buccal mucosal urethroplasty for balanitis xerotica obliterans related urethral strictures: the outcome of 1 and 2-stage techniques. *J Urol* 2005;173(2):463-466.
9. Jackson MJ, Sciberras J, Mangera A, et al. Defining a patient-reported outcome measure for urethral stricture surgery. *Eur Urol* 2011;60(1):60-68.
10. Dindo D, Demartines N, Clavien PA. Classification of surgical complications: a new proposal with evaluation in a cohort of 6336 patients and results of a survey. *Ann Surg* 2004;240(2):205-213.
11. Tefekli A, Karadag MA, Tepeler K, et al. Classification of percutaneous nephrolithotomy complications using the modified clavien grading system: looking for standards. *Eur Urol* 2008;53(1):184-190.
12. Korneyev I, Ilyin D, Schultheiss D, et al. The first oral mucosal graft urethroplasty was carried out in the 19th century: The pioneering experience of Kirill Sapezhko (1857-1928). *Eur Urol* 2012;62(4):624-627.
13. Patterson JM, Chapple CR. Surgical Techniques in substitution urethroplasty using buccal mucosa for the treatment of anterior urethral strictures. *Eur Urol* 2008;53(6):1162-1171.
14. Fichtner J, Filipas D, Fisch M, et al. Long-term outcome of ventral buccal mucosa onlay graft urethroplasty for urethral stricture repair. *Urology* 2004;64(4):648-650.
15. Levine L, Strom K, Lux MM. Buccal mucosa graft urethroplasty for anterior urethral stricture repair: evaluation of the impact of stricture location and lichen sclerosus on surgical outcome. *J Urol* 2007;178(5):2011-2015.
16. Barbagli G, Selli C, Tosto A, et al. Dorsal free graft urethroplasty. *J Urol* 1996;155(1):123-126.
17. Pérez-Becerra R, Morales-Montor JG, Santana Ríos Z, et al. Manejo de la estenosis compleja de uretra con injerto posterior de mucosa oral. *Rev Mex Urol* 2012;72(1):22-26.
18. Barbagli G, Palminteri E, Guazzoni G, et al. Bulbar urethroplasty using buccal mucosa grafts placed on the ventral, dorsal or lateral surface of the urethra: are results affected by the surgical technique? *J Urol* 2005;174(3):955-957, discussion 957-8.
19. Esteban-María J, Mendoza LL. La uretroplastía como tratamiento de la estenosis de la uretra en el Hospital Universitario Dr. José Eleuterio González; Monterrey Nuevo León, México. *Rev Mex Urol* 2010;70(2):79-83.
20. Kulkarni SB, Kulkarni SJ, Kirpekar DV. Full length buccal mucosa dorsal onlay graft urethroplasty for balanitis xerotica obliterans. *Eur Urol* 2000;37:157.
21. Kulkarni SB, Joshi PM, Venkatesan K. The management of panurethral stricture disease in India. *J Urol* 2012;188(3):824-830.
22. Kumar S, Bansal P, Vijay MK, et al. Buccal mucosal graft urethroplasty in long segment anterior urethral stricture- is it gold standard? *Saudi J Kidney Dis Transpl* 2013;24(1):115-120.
23. Peterson AC, Palminteri E, Lazzeri M, et al. Heroic measures may not always be justified in extensive urethral stricture due to lichen sclerosus (balanitis xerotica obliterans). *Urology* 2004;64(3):565-568.