




Revista Mexicana de
UROLOGIA

ÓRGANO OFICIAL DE DIFUSIÓN DE LA SOCIEDAD MEXICANA DE UROLOGÍA

www.elsevier.es/uromx



CASO CLÍNICO

Metástasis óseas y sección medular secundaria a tumor testicular no seminomatoso

V. Cornejo-Dávila^{a,*}, Z. A. Santana-Ríos^b, M. Cantellano-Orozco^a, G. Fernández-Noyola^a, C. Martínez-Arroyo^a, G. Morales-Montor^a, P. Martínez-Cervera^b, M. A. Jiménez-Ríos^b y C. Pacheco-Gahbler^a

^a División de Urología, Hospital General "Dr. Manuel Gea González", México D.F., México

^b División de Urología, Instituto Nacional de Cancerología, México D.F., México

PALABRAS CLAVE

Sección medular;
Metástasis óseas;
Tumor; Testículo; No seminoma; México.

Resumen El cáncer testicular es el tumor sólido más frecuente entre 15 y 35 años. Las metástasis óseas asociadas a sección medular son poco frecuentes.

Se presenta masculino de 28 años de edad, que inicia 4 años previos con crecimiento testicular derecho. Se evidencia testículo derecho pétreo de 20 cm. Imagen heterogénea por ultrasonido, marcadores preoperatorios con deshidrogenasa láctica (DHL) y alfafetoproteína (AFP) elevada, metástasis pulmonares bilaterales y retroperitoneales. Se realiza orquiectomía radical con tumor germinal mixto, con teratoma inmaduro 70% y senos endodérmicos 30%. En su postoperatorio presenta paraplejía y retención urinaria; se documenta actividad tumoral en columna cervical y lumbar con sección medular completa; se maneja con esteroide y radioterapia, posteriormente 4 ciclos de bleomicina-etopósido-cisplatino (BEP), con progresión. Un mes después presenta dolor intenso e imposibilidad para movilizar hombro izquierdo, documentándose actividad tumoral en dicha región, manejándose con radioterapia. No se administra segunda línea de quimioterapia y fallece.

Las metástasis vertebrales derivadas de tumores testiculares pueden generar compresión epidural. El manejo se basa en esteroide y radioterapia, requieren de cirugía de descompresión urgente para evitar la pérdida funcional; el déficit neurológico tiende a persistir. Se acompañan de enfermedad metastásica voluminosa y requieren quimioterapia, con mal pronóstico.

Las metástasis óseas de tumores no seminomatosos testiculares se pueden manifestar como dolor óseo o síntomas de compresión medular. En la literatura médica nacional no existen casos reportados.

* Autor para correspondencia: Calzada de Tlalpan N° 4800, Colonia Sección XVI, Delegación Tlalpan, C.P. 14080, México D.F., México. Teléfono: 4000 3000, ext. 3298. Correo electrónico: cornejomd@gmail.com (V. Cornejo-Dávila).

KEYWORDS

Spinal cord injury;
Bone metastases;
Tumor; Testis;
Nonseminomatous;
Mexico.

Bone metastases and spinal cord injury secondary to non-seminomatous testicular tumor

Abstract Testicular cancer is the most frequent solid tumor in men between 15 and 35 years of age. Bone metastases associated with spinal cord injury are rare.

We present the case of a 28-year-old man whose disease began 4 years prior with enlargement of the right testis. Physical examination revealed a hardened right testis measuring 20 cm. An ultrasound study showed a heterogeneous image and the patient had elevated preoperative levels of the tumor markers, lactate dehydrogenase (LDH) and alpha-fetoprotein (AFP), and bilateral pulmonary and retroperitoneal metastases. Radical orchiectomy revealed a mixed germ cell tumor made up of 70% immature teratoma and 30% endodermal sinuses. In the postoperative period, the patient presented with paraplegia and urinary retention. Tumor activity was documented in the cervical and lumbar spine with complete spinal cord injury. He was managed with steroid treatment and radiotherapy and then with 4 cycles of bleomycin-etoposide-cisplatin (BEP), but had disease progression. One month later he presented with intense pain and was unable to move his left shoulder due to tumor activity in that area, which was managed with radiotherapy. Second-line chemotherapy was not administered and the patient died.

Vertebral metastases derived from testicular tumors can cause epidural compression. Management is based on steroid treatment and radiotherapy and emergency decompression surgery is required to prevent functional loss. The neurologic deficit tends to persist. These tumors are accompanied by bulky metastatic disease and require chemotherapy. Their outcome is poor.

Bone metastases of nonseminomatous testicular tumors can manifest as bone pain or as spinal cord compression symptoms. No cases have been reported in the Mexican medical literature.

0185-4542 © 2014. Revista Mexicana de Urología. Publicado por Elsevier México. Todos los derechos reservados.

Introducción

El cáncer testicular es el tumor sólido más frecuente en hombres entre 15 y 35 años. La presentación con enfermedad metastásica es frecuente (hasta 60% de los no seminomatosos), siendo su principal vía de diseminación la linfática a ganglios retroperitoneales (70%), sin embargo puede alcanzar otros órganos, principalmente pulmón, hígado y cerebro. Las metástasis óseas, a diferencia de la mayoría de los cánceres urológicos, son poco frecuentes (< 1%) y las metástasis espinales sintomáticas en este contexto son aún más raras. En estudios *post-mortem* de pacientes que fallecen a causa de tumores testiculares se han encontrado metástasis vertebrales hasta en un tercio de estos. Estas metástasis deben buscarse de forma intencionada mediante resonancia magnética cuando existen síntomas como dolor óseo o déficit neurológico, principalmente disminución en la fuerza o alteraciones sensitivas¹.

Presentación del caso

Masculino de 28 años de edad, con antecedente de criptorquidia derecha y orquidopexia en la adolescencia. Inicia su padecimiento 4 años previos con aumento de volumen en testículo derecho, ataque al estado general progresivo y pérdida de peso de 20 Kg. A la exploración física se documenta disnea de grandes esfuerzos y testículo derecho pétreo de aproximadamente 20 cm. El ultrasonido testicular muestra imagen heterogénea en testículo derecho, testículo izquierdo normal; presenta los siguientes marcadores

tumorales preoperatorios: deshidrogenasa láctica (DHL) 506 U/L, alfafetoproteína (AFP) 203 ng/mL, hormona gonadotropina coriónica (HGC) 2.83 mIU/mL; además tele de tórax con múltiples imágenes radioopacas en bala de cañón en ambos hemitórax y tomografía contrastada de abdomen con actividad tumoral intercavaoáortica de 3 cm (fig. 1). Se realizó orquiectomía radical derecha con reporte de tumor germinal mixto, con teratoma inmaduro 70% y senos endodérmicos 30%, necrosis extensa e invasión linfovascular, con invasión a cordón espermático (pT3); los marcadores tumorales postoperatorios fueron: DHL 176 U/L, AFP 65.5 ng/mL, HGC 5.2 mIU/mL. El paciente presenta en su postoperatorio inmediato disminución progresiva de la fuerza de miembros pélvicos, hasta desarrollar paraplejía y retención urinaria y fecal, se documenta mediante resonancia magnética actividad tumoral en columna cervical y lumbar que condiciona sección medular completa (fig. 2), es enviado al Instituto Nacional de Cancerología donde se maneja con dosis de esteroide y radioterapia con 8 Gy a sitios de compresión, posteriormente se administran 4 ciclos de bleomicina-etoposido-cisplatino (BEP) por etapa clínica IIIC, estadificado como pT3N2M1bS1, presentando progresión de la enfermedad (fig. 3). Un mes después desarrolla elevación de AFP y se agrega dolor intenso e imposibilidad para la movilización del hombro izquierdo, documentándose actividad tumoral en región glenoidea izquierda (fig. 4), por lo que se da tratamiento con radioterapia local 8 Gy, a este sitio. Debido al mal estado funcional e infecciones agregadas en vías urinarias y tejidos blandos, no se logra administrar segunda línea de quimioterapia y fallece a los 6 meses de su diagnóstico inicial.

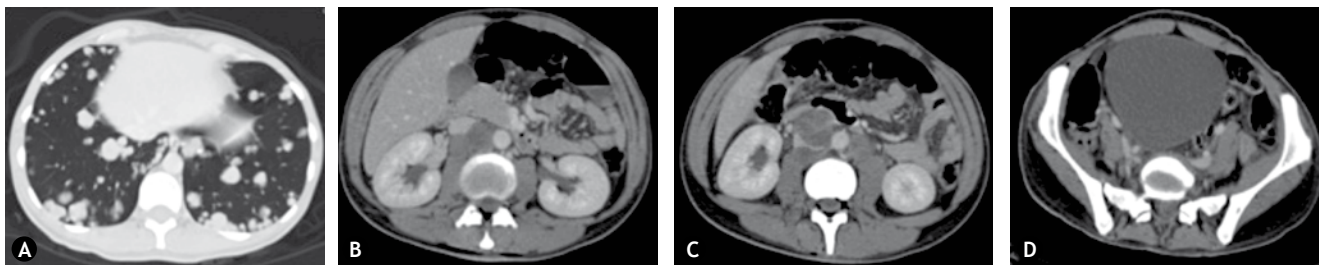


Figura 1 A) Múltiples metástasis pulmonares en bala de cañón. B), C) Ganglios retroperitoneales intercavaoárticos. D) Vejiga distendida correspondiente a globo vesical, asociado a la sección medular.

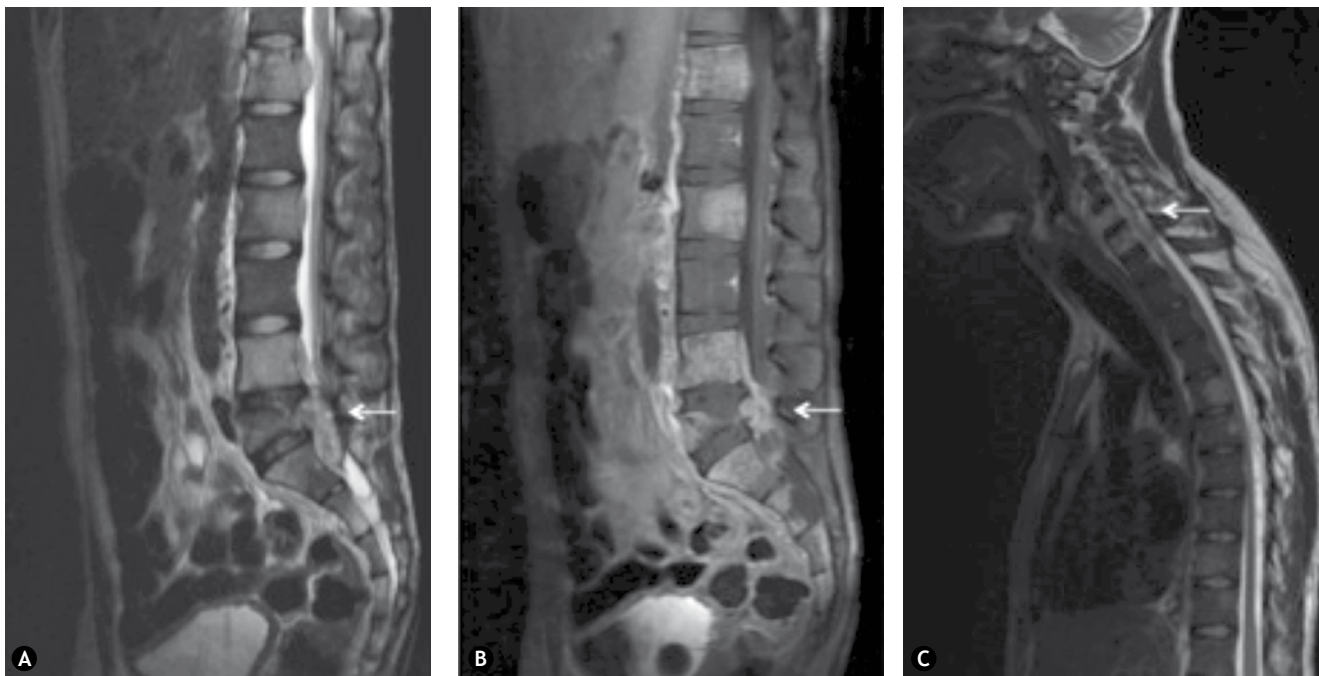


Figura 2 A), B) Resonancia magnética donde se observan múltiples metástasis vertebrales, principalmente T12, L4 y L5, con extensión a canal medular en L5 (flechas). C) Metástasis en columna cervical y torácica, con extensión a canal medular a nivel de C7 (flecha).

Discusión

En hombres jóvenes con síntomas de compresión medular deben descartarse las metástasis vertebrales derivadas, aunque raro, de tumores testiculares². Al igual que en otro tipo de metástasis vertebrales, la evolución es hacia la compresión epidural; estas metástasis se originan en un cuerpo vertebral, siendo el tipo más frecuente de lesión la osteolítica³. El estudio de elección para la detección de este tipo de lesiones es la resonancia magnética, ya que logra identificar lesiones pequeñas antes de que afecten la cortical, además es útil para determinar el grado de afección en el canal medular, situación que puede ser pasada por alto en otros estudios como las radiografías simples o el gammagrama óseo⁴.

El manejo en agudo de la sección medular secundaria a metástasis vertebrales consiste en el uso de esteroides, principalmente dexametasona⁵, y posteriormente la administración

de radioterapia, siendo el esquema preferido la aplicación de 8 Gy en una fracción para pacientes con pobre pronóstico y, 30 Gy en 10 fracciones para los restantes, lo cual le permite a pacientes con mal estado funcional desplazarse en una sola ocasión para recibir el tratamiento. Los factores pronósticos que influyen en el resultado postratamiento son: el tiempo para recibir la radioterapia desde que iniciaron los síntomas motores, la histología del tumor primario, el intervalo desde que se instituyó el diagnóstico de cáncer hasta el desarrollo de las metástasis espinales sintomáticas y el estado del paciente antes del tratamiento^{6,7}.

Estos pacientes regularmente requieren de cirugía de descompresión urgente, ya que la pérdida en la función neurológica es rápida y progresiva, e incluso a pesar del tratamiento tienden a persistir con déficit neurológico. Los objetivos de la cirugía incluyen descompresión y estabilización. El abordaje quirúrgico puede ser anterior, posterior o

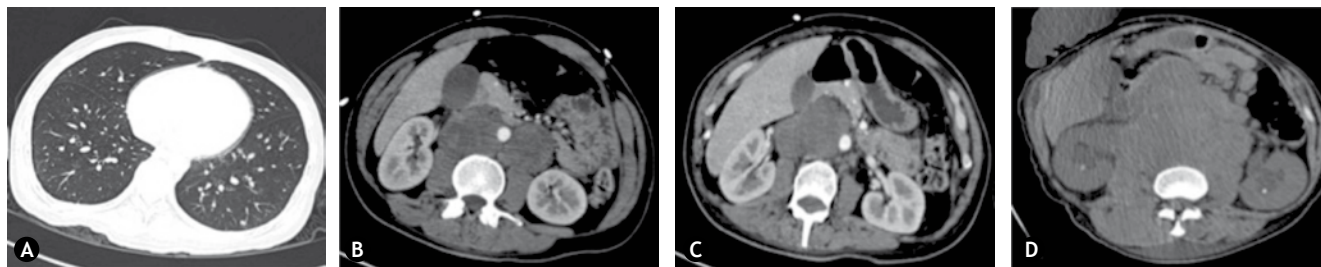


Figura 3 Progresión de la enfermedad tras 4 ciclos de bleomicina-etopósido-cisplatino (BEP). A) Se observa disminución en las metástasis pulmonares, B), C) sin embargo existe incremento en el tamaño de los ganglios intercavaoártricos. D) Tres meses tras finalizar primera línea de quimioterapia, existe mayor incremento en la actividad tumoral retroperitoneal.

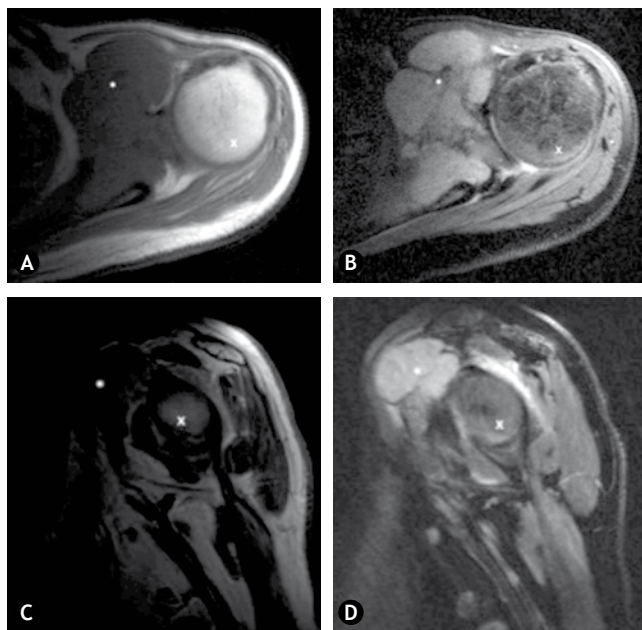


Figura 4 A), B) Resonancia magnética donde se observan metástasis en región glenoidea izquierda en corte axial y C), D) en corte sagital (* metástasis, x cabeza humeral).

combinado, tomando en cuenta factores como la localización de las lesiones, la presencia de metástasis vertebrales y extravertebrales concomitantes, el estado del paciente, el tipo de tumor primario y la experiencia del cirujano. El abordaje preferido cuando existen metástasis múltiples es de descompresión posterior con abordaje transpedicular acompañado de estabilización, no se recomienda laminectomía como único tratamiento, ya que la mayoría de las lesiones tienen un componente anterior que resultaría en inestabilidad de la columna⁸. Otra alternativa para estos pacientes consiste en la radiocirugía, con la posibilidad de administrar una dosis alta de radiación hacia un tumor localizado utilizando un abordaje estereotáctico⁹.

Este tipo de pacientes regularmente tienen enfermedad metastásica voluminosa y requieren de quimioterapia de forma prioritaria, usualmente 4 ciclos de BEP. A pesar del tratamiento multidisciplinario, el pronóstico es malo.

En el caso presentado se trató la sección medular con el abordaje recomendado (esteroide y radioterapia), sin

embargo debido a diversos factores tales como la presencia de múltiples sitios de metástasis vertebrales, más de un punto de afección medular, desarrollo rápido de sección medular posterior al diagnóstico y mal estado funcional del paciente, éste no fue candidato a cirugía de descompresión, permaneciendo con el déficit neurológico. Por lo cual, recibió 4 ciclos de quimioterapia, no obstante presentó progresión sobre primera línea y no fue posible administrar segunda línea por el desarrollo de infecciones agregadas y deterioro funcional. Finalmente, desarrolló una lesión metastásica sintomática en hombro izquierdo, que convierte este caso en uno aún más particular.

Conclusiones

Las metástasis óseas de tumores germinales de testículo son raras, se pueden manifestar como dolor óseo o incluso síntomas de compresión medular cuando involucran vértebras y requieren de un abordaje multidisciplinario para su tratamiento. En la literatura médica nacional no existen casos que reporten dicha asociación.

Conflicto de intereses

Los autores declaran no tener ningún conflicto de intereses.

Financiamiento

No se recibió patrocinio para llevar a cabo este artículo.

Bibliografía

1. Rajarubendra N, Bolton D, Lawrentschuk N. Diagnosis of bone metastases in urological malignancies- an update. *Urology* 2010;76:782-790.
2. Neuzillet Y, Méjean A, Lebret T. Rare locations of metastases from germ cell cancers. *Progrès Urol* 2008;Supp 7:S388-S391.
3. Bagi CM. Targeting of therapeutic agents to bone to treat metastatic cancer. *Adv Drug Deliv Rev* 2005;57:995-1010.
4. Froehner M, Aikele P, Beuthien-Baumann B, et al. Magnetic resonance imaging of bone metastases in patients with non-seminomatous germ cell tumors. *Urol Oncol* 2007;25:201-206.
5. Hurlbert RJ. Strategies of medical intervention in the management of acute spinal cord injury. *Spine* 2006;31:S16-S21.

6. Rades D, Stalpers LJ, Veninga T, et al. Evaluation of five radiation schedules and prognostic factors for metastatic spinal cord compression. *J Clin Oncol* 2005;23:3366-3375.
7. Maranzano E, Bellavita R, Rossi R, et al. Short-course versus split-course radiotherapy in metastatic spinal cord compression: results of a phase III, randomized, multicenter trial. *J Clin Oncol* 2005;23:3358-3365.
8. Arnold PM, Morgan CJ, Morantz RA, et al. Metastatic testicular cancer presenting as spinal cord compression: report of two cases. *Surg Neurol* 2000;54:27-33.
9. Ryu S, Yin FF, Rock J, et al. Image-guided and intensity-modulated radiosurgery for patients with spinal metastasis. *Cancer* 2003;97:2013-2018.