


Revista Mexicana de
UROLOGIA
ÓRGANO OFICIAL DE DIFUSIÓN DE LA SOCIEDAD MEXICANA DE UROLOGÍA

www.elsevier.es/uromx



CASO CLÍNICO

Necrosis de pene por calcifilaxis en paciente nefrópata

F. M. Bolio-Laviada^{a,*}, F. R. Zamora-Varela^a y R. Carvajal-García^b

^aResidencia de la Especialidad de Urología, Hospital Regional "Dr. Valentín Gómez Farías", ISSSTE, Guadalajara, Jal., México

^bJefatura del Servicio de Urología, Hospital Regional "Dr. Valentín Gómez Farías", ISSSTE, Guadalajara, Jal., México

PALABRAS CLAVE

Necrosis de pene;
Calcifilaxis;
Nefropatía; México.

Resumen La necrosis de pene secundaria a calcifilaxis es una entidad infrecuente que se ha asociado a enfermedades crónico-degenerativas, por depósitos intravasculares de calcio. Pocos casos han sido descritos en la literatura. Se expone el manejo y las complicaciones de un paciente de 61 años con esta entidad, secundaria a insuficiencia renal crónica terminal. Se presenta masculino de 61 años de edad, con índice tabáquico alto de larga evolución, con antecedente de diabetes mellitus e hipertensión arterial, ambas en descontrol, insuficiencia renal terminal tratada actualmente con hemodiálisis, así como antecedente de infarto agudo al miocardio (IAM), *bypass* femoropoplíteo y amputación de miembro pélvico derecho (mpd). Inició con necrosis de glándula, manejado con tratamiento quirúrgico parcial, sin embargo al observar compromiso de la uretra y tejidos circundantes, así como al notarse la falta de irrigación e infección de tejidos, se decide optar por una penectomía total con uretrotomía perineal. Posteriormente, se complica con síndrome de Fournier, sin buena evolución, ocasionándole su fallecimiento.

La necrosis de pene por calcifilaxis es una entidad poco conocida, teniendo un manejo complicado debido a que los pacientes se presentan en malas condiciones generales.

La falectomía parcial o total es una opción terapéutica para este tipo de pacientes, debido a que cursan con una microangiopatía periférica, sin embargo tienen una alta tasa de complicaciones por patologías de fondo, en descontrol.

KEYWORDS

Penile necrosis;
Calciphylaxis;
Nephropathy; Mexico.

Penile necrosis due to calciphylaxis in a nephropathy patient

Abstract Necrosis of the penis secondary to calciphylaxis is an infrequent entity that has been associated with chronic degenerative diseases due to intravascular calcium deposits. Few cases have been described in the literature. We describe herein the management of and complications in a 61-year-old man presenting with this pathology secondary to terminal chronic kidney disease.

The 61-year-old patient had a high smoking index of long progression and a past history of diabetes mellitus and high blood pressure, both uncontrolled, and terminal kidney disease

* Autor para correspondencia: Av. Ávila Camacho N° 545, Int. 7A, Conjunto Patria, Zapopan, Jal., México. Celular: (99) 95931339. Correo electrónico: fdo_bolio@hotmail.com (F. M. Bolio-Laviada).

presently being treated with hemodialysis. He also had a history of acute myocardial infarction (AMI), femoropopliteal bypass, and the amputation of the right lower extremity. He first presented with glans penis necrosis that was treated with partial surgery, but upon observing urethral and surrounding tissue involvement, a lack of irrigation, and tissue infection, the decision was made to perform a total penectomy with perineal urethrostomy. The patient had the complication of Fournier's syndrome with poor progression, resulting in his death. Penile necrosis due to calciphylaxis is not very well known and its management is complicated due to the fact that the general condition of patients is poor. Partial or total phallectomy is a therapeutic option for this type of patient because they present with peripheral microangiopathy. However, there is a high complication rate due to complications from uncontrolled underlying pathologies.

0185-4542 © 2014. Revista Mexicana de Urología. Publicado por Elsevier México. Todos los derechos reservados.

Introducción

La necrosis de pene, una entidad rara asociada a enfermedades sistémicas como diabetes mellitus, hipertensión arterial, a causa de colocación de prótesis de pene, depósitos intravasculares de calcio en pacientes con enfermedad renal avanzada y en diálisis o hemodiálisis, producen una entidad conocida como calcifilaxis¹. Se han descrito pocos casos en la literatura relacionados a pacientes con insuficiencia renal terminal en hemodiálisis y esta entidad, se ha reportado mayormente involucrando la parte distal de las extremidades, glúteos y muslos, que a menudo conduce a amputación de las partes afectadas².

La calcifilaxis sistémica afecta al 1% de los pacientes con enfermedad renal terminal³⁻⁵. El involucro del pene ha sido reportado en casos raros. La incidencia reportada de calcifilaxis peneana se aproxima al 6%, mayormente en pacientes diabéticos con enfermedad renal terminal y anomalías en las concentraciones del calcio y fósforo^{2,4}.

Presentación del caso

Masculino de 61 años de edad, originario de México D.F. y residente de Guadalajara, Jalisco. Refiere tabaquismo positivo a razón de 2 cajetillas/día por 30 años, suspendido hace 2 años; padece diabetes mellitus de 25 años de evolución tratado con insulina lispro 24 UI-0, 12 UI; así como hipertensión arterial de 14 años de evolución sin tratamiento actual; infarto agudo al miocardio (IAM) hace 12 años, en terapia con amiodarona; insuficiencia renal terminal desde hace 8 años tratada con furosemida, desde julio de 2012 con hemodiálisis, 3 sesiones a la semana; además refiere cirugías: cateterismo cardiaco hace 12 años, *bypass* femoropoplíteo en diciembre de 2012, amputación de extremidad inferior derecha supracondílea en abril de 2013.

Inicia con dolor en miembro pélvico derecho (mpd) y cambios de coloración. Valorado por Angiología, quien detecta necrosis de orfejos y presencia de gas, manejándolo con amputación de mpd, durante su hospitalización comienza con dolor leve localizado en pene, edema y prurito, cambio de coloración del glande, disuria y disminución del calibre del chorro urinario; encontrando huellas de rascado, necrosis seca de glande con datos de infección asociada, por

lo que se inicia tratamiento antibiótico (figs. 1 y 2) y se programa para penectomía parcial; en el transquirúrgico se encuentran los cuerpos cavernosos de coloración pálida, no sangrantes, hasta la base del pene, así como tejidos infectados, por lo que se realiza penectomía total (fig. 3) con uretrotomía perineal (fig. 4).

Dos semanas posteriores al evento quirúrgico, se encuentra escara de 10 x 15 cm, con salida de abundante material purulento fétido.

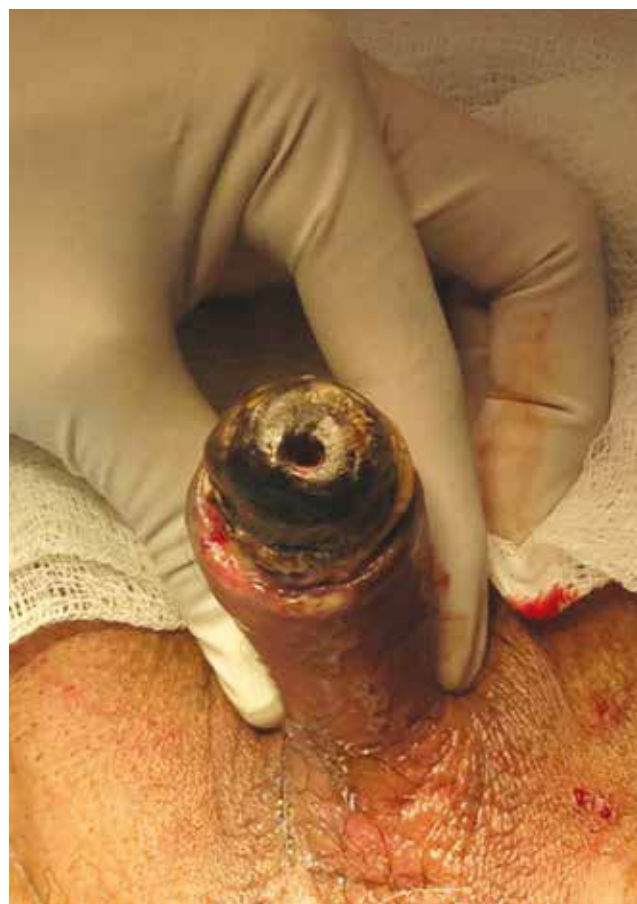

Figura 1 Necrosis de pene.

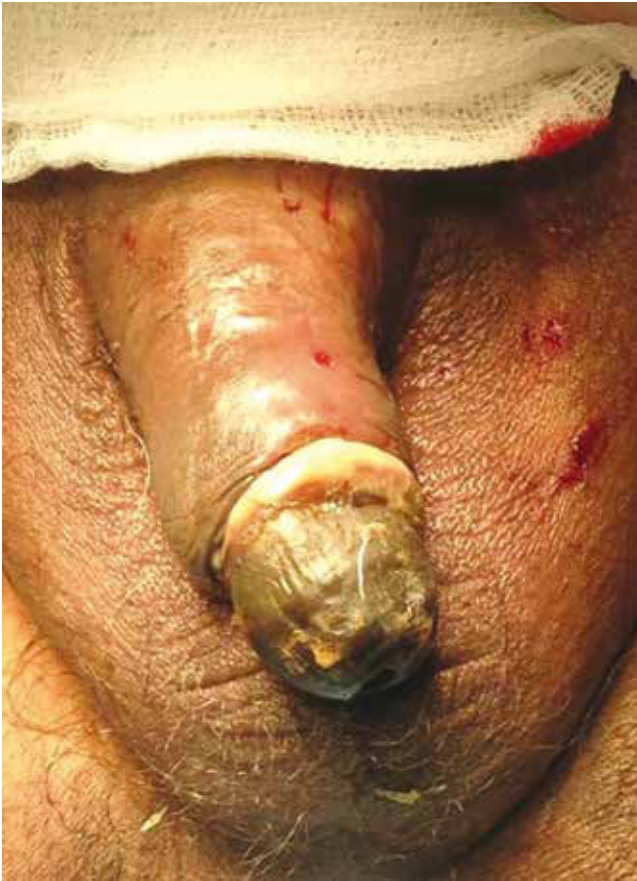

Figura 2 Datos de balanitis y escara.

Laboratorios: leucocitos 15,100/mm³, hemoglobina 8.3, hematocrito 26.7, plaquetas 275,000, glucosa 105, urea 82, creatinina 3.70, Na⁺ 141, K⁺ 4.3, Cl⁻ 102, albúmina 1.99, TP 20.6, TTP 72.5, Ca⁺² 7.92 mmol/L, fósforo 7.36 mmol/L.

Se desbrida dejando al descubierto ambos testículos, así como región púbica.

Durante su estancia hospitalaria evoluciona de manera no satisfactoria, ambas extremidades superiores presentan equimosis, la herida quirúrgica permanece abierta de 20 x 25 cm con escasa secreción serohemática, sin sangrado y sin buena coloración, el miembro presenta úlcera por presión en talón de 2 cm de diámetro, con muñón abierto, los bordes de la piel necróticos; debido a su mala evolución el paciente fallece a la semana debido a sepsis severa.

Reporte histopatológico

Producto de penectomía con elementos de una balanitis gangrenosa asociada a microangiopatía diabética y calcificación distrófica (calcifilaxis).

Discusión

La calcifilaxis es una condición sistémica poco común, se observa en el 1%-4% de los pacientes con insuficiencia renal crónica terminal en tratamiento sustitutivo, la presentación clínica consiste en manchas rojizas en la piel y lesiones

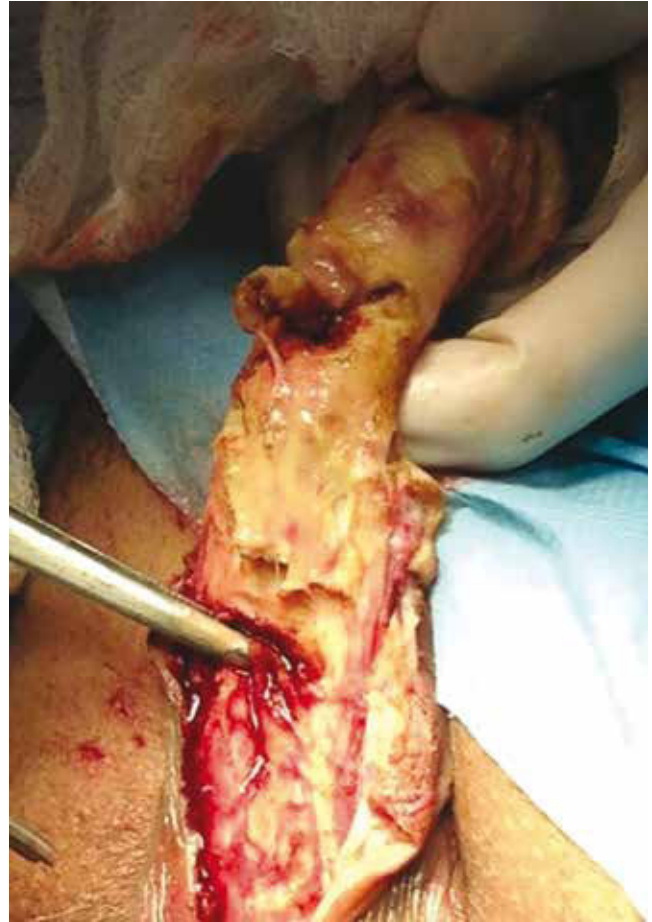

Figura 3 Compromiso de los tejidos y la uretra en el transquirúrgico.

violáceas dolorosas en las extremidades distales, abdomen, nalgas y mamas, que evolucionan a necrosis, gangrena y autoamputación.

El cuadro clínico, en la mayoría de los casos, se describe en la literatura como eritema en el pene, con una lesión necrótica progresiva en el glande, que puede involucrar al meato uretral y obstruirlo, además se presenta dolor en el pene, balanitis o fimosis, fiebre y acartonamiento del pene⁶.

Se ha descrito una alta mortalidad cuando la necrosis de pene se presenta en personas con diabetes mellitus e insuficiencia renal en más del 50% a 6 meses. La diabetes mellitus, hipertensión arterial sistémica, insuficiencia renal crónica y dislipidemia aceleran el proceso de angiopatía aterosclerótica, constituyendo todos factores de riesgo importantes para esta entidad.

La etiopatogenia de la necrosis de pene, se basa en patologías que afecten la circulación del pene ocasionando isquemia, necrosis y secundariamente infección en la mayoría de los casos^{1,7}.

El presente caso correspondió a un paciente diabético, hipertenso mal controlado con insuficiencia renal crónica terminal en tratamiento sustitutivo con hemodiálisis; en pacientes con esta insuficiencia renal en tratamiento sustitutivo que presentan necrosis de pene, se ha atribuido a isquemia causada por una acelerada calcificación de las

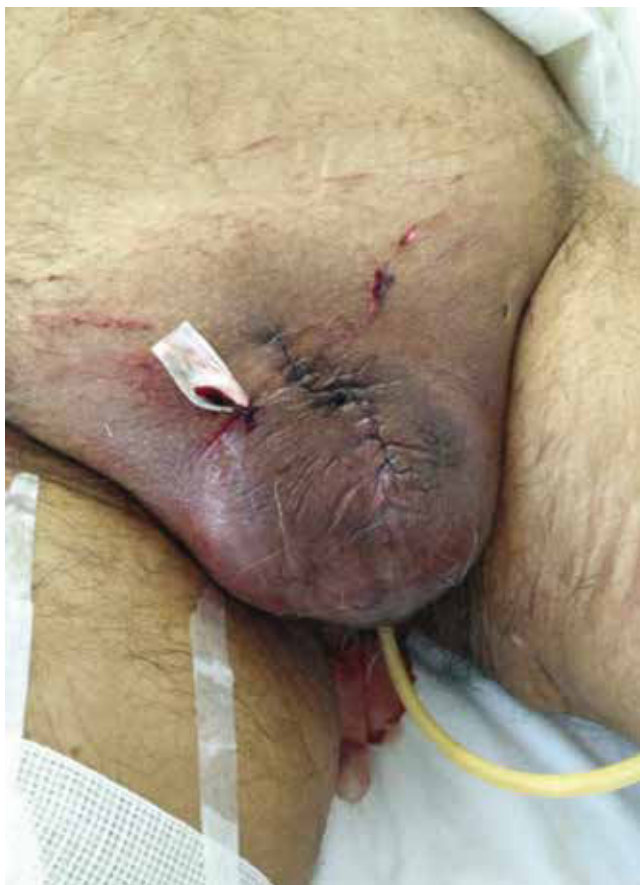

Figura 4 Posquirúrgico inmediato con uretrotomía perineal.

arterias, las calcificaciones intravasculares pueden tener su origen en el hiperparatiroidismo secundario a hiperfosfatemia. Este hiperparatiroidismo conlleva al aumento de la absorción intestinal de calcio y su reabsorción renal. Este estado condiciona el aumento de calcio en sangre y su depósito en los tejidos (calcifilaxis).

En estos pacientes, la isquemia se atribuye a la calcifilaxis, que ocasiona la calcificación distrófica de las arterias de pequeño y mediano calibre y de los tejidos, ocasionando necrosis con ulceración de la piel; en estas lesiones histológicamente se observa calcificaciones en las paredes de las arterias, en el cuerpo cavernoso y los tejidos^{2,6}.

En cuanto al tratamiento de esta patología existe controversia, algunos autores mencionan un manejo conservador con antibiótico-terapia y desbridamiento local^{7,8}. Sin embargo, otros autores concuerdan en realizar penectomía parcial o total, dependiendo de los tejidos lesionados, así como derivación urinaria, ya sea vía abdominal o uretrotomía perineal⁷; las lesiones iniciarán con pápulas violáceas, ulceración y costras, las cuales acarrearán una alta tasa de complicación y sepsis⁹.

En el caso reportado, al paciente se le realizó penectomía total debido al compromiso de los tejidos y de la uretra, y al no haber respondido de buena forma al tratamiento antibiótico previo, realizándose uretrotomía perineal.

Conclusión

La necrosis de pene en pacientes con estadios terminales de insuficiencia renal es una entidad poco frecuente, la cual se relaciona con la presencia de calcifilaxis sistémica, teniendo como cofactor la diabetes mellitus en su fisiopatología; se presenta en pacientes con insuficiencia renal terminal en tratamiento sustitutivo, con datos de calcificación de la media y fibrosis de la íntima de los vasos sanguíneos e infección de los tejidos.

El presente artículo expone lo sucedido con un paciente que presentaba múltiples patologías asociadas y con descontrol de las mismas, ameritando tratamiento quirúrgico y radical con un mal pronóstico a largo plazo.

Conflicto de intereses

Los autores declaran no tener ningún conflicto de intereses.

Financiamiento

No se recibió patrocinio para llevar a cabo este artículo.

Bibliografía

1. García M. Necrosis de pene en paciente nefrópata sometido a diálisis. *MedULA* 2010;19:68-73.
2. Ohta A, Ohomori S, Mizukami T, et al. Penile necrosis by calciphylaxis in a diabetic patient with chronic renal failure. *The Jap Soc Int Med* 2007;46:985-990.
3. Karpam E, Daj S, Kurzrock EA. Penile calciphylaxis: analysis of the risk factors and mortality. *J Urol* 2003;169:2206-2209.
4. Guvel S, Yacioglu O, Kilin F, et al. Penile necrosis in end-stage renal disease. *J Androl* 2004;25:25-29.
5. Soto-Miranda M, Gone-F Romero, Romero Y, et al. Penile calciphylaxis: a case report and literature review. *Cir Cir* 2007;75:113-117.
6. Montoya G, Otero J, Lopez V, et al. Necrosis de pene: Experiencia en el Hospital de Especialidades Centro Médico Nacional Siglo XXI. *Boletín Col Mex* 2005;20:10-14.
7. García-Morua A, Gutiérrez-García JD, Arrambide-Gutiérrez JG, et al. Calcifilaxis de pene: nuestra experiencia en 5 años y revisión de la literatura. *Actas Urol Esp* 2009;33(9):1019-1023.
8. Lopez-Pacios JC, Sanchez-Merino JM, Piñero-Fernandez MC, et al. Necrosis de Pene en paciente Diabético. *Arch Esp Urol* 2003;56(4):434-436.
9. Bhatta TAN, Riaz K. Calciphylaxis mimicking penile gangrene: a case report. *TSW Urology* 2009;9:1355-1359.