

## CASO CLÍNICO

# Tratamiento laparoscópico de una fístula vesicovaginal compleja

J. A. Zapata-González\*, J. B. Camacho-Castro, A. I. Reyna-Bulnes, S. M. García-Sánchez, F. Reyes-Verástegui, L. E. Niño-Ortiz, F. Vázquez-Venegas y A. Ramos-Valdes

Hospital General de Zona N° 1, IMSS, Saltillo, Coah., México

### PALABRAS CLAVE

Fístula vesicovaginal;  
Abordaje  
laparoscópico;  
México.

**Resumen** Noventa por ciento de las fístulas vesicovaginales (FVV) son producidas después de una histerectomía, con una frecuencia de uno en 1,800 casos. Nezhat et al. fue uno de los primeros en publicar el tratamiento laparoscópico de una FVV. Con respecto a los abordajes laparoscópicos de las FVV complejas, pocos son los reportes que existen en este tema.

El objetivo es mostrar la técnica de O'Conor realizada vía laparoscópica, y el resultado exitoso en fístulas complejas.

Se presenta paciente femenino de 35 años, con historia de histerectomía secundaria a hemorragia uterina posparto en el año 2010, en el posoperatorio mediato se le diagnosticó FVV, siendo sometida a plastia de fístula vía vaginal en marzo de 2010, con recurrencia de la misma. Nuevamente es sometida a plastia de fístula, en noviembre de 2010 con abordaje transabdominal abierto con técnica O'Conor, siendo fallida. En junio de 2011 es sometida por nuestro equipo a una plastia de FVV con abordaje laparoscópico. Tiempo quirúrgico laparoscópico: 150 minutos. Sangrado transoperatorio: 50 cc. Tiempo de estancia hospitalaria: 3 días. Tiempo de uso de sonda transuretral y cateterización ureteral bilateral: 4 semanas. Vigilancia por 13 meses, sin recidiva de la fístula.

En el caso de esta paciente llamamos "FVV compleja", a una fístula que cumple con uno de los siguientes criterios: FVV mayor de 2 cm, fístula que involucra un meato ureteral, fístula secundaria a radiación, fístula rectovaginal asociada, fístula con una reparación quirúrgica fallida.

La laparoscopia aplicada al tratamiento de las FVV complejas, tiene resultados similares a la cirugía abierta.

### KEYWORDS

Vesicovaginal fistula;  
Laparoscopic  
approach; Mexico.

### Laparoscopic treatment of a complex vesicovaginal fistula

**Abstract** Ninety percent of the vesicovaginal fistulas (VVF) are produced after a hysterectomy, with a frequency of one in 1,800 cases. Nezhat et al. were one of the first to publish an

\* Autor para correspondencia: Arístides N° 640, Colonia Cumbres Tercer Sector, Monterrey, N. L., México. Teléfono: (81) 8300 3922. Correo electrónico: contacto@drantoniozapata.com (J. A. Zapata-González).

article on laparoscopic treatment of a VVF. There are very few reports with respect to the laparoscopic approaches of complex VVF.

The aim of this report was to demonstrate the successful result of the O'Connor technique in complex fistula treatment.

A 35-year-old woman had a past history of hysterectomy secondary to postpartum uterine hemorrhage in 2010. A VVF was diagnosed in the mid postoperative period and she underwent fistula repair through the vagina in March 2010. The fistula recurred and she underwent fistula repair in November 2010 with the open transabdominal approach using the O'Connor technique. The surgery failed. In June 2011 our team operated on her, performing vesicovaginal fistula repair with the laparoscopic approach. Laparoscopic surgery duration: 150 min. Intraoperative blood loss: 50 cc. Hospital stay: 3 days. Time with transurethral catheter and bilateral ureteral catheterization: 4 weeks. The patient has been under active surveillance for 13 months and there has been no fistula recurrence.

In the case of this patient, we call "complex VVF" a fistula that meets one of the following criteria: VVF larger than 2 cm, fistula that involves one ureteral meatus, fistula secondary to radiation, associated rectovaginal fistula, or fistula with failed surgical repair.

The laparoscopic treatment of complex vesicovaginal fistulas has similar results to those of open surgery.

## Introducción

Noventa por ciento de las fístulas vesicovaginales (FVV) son producidas después de una histerectomía, con una frecuencia de una en 1,800 casos. En algunos casos seleccionados el tratamiento puede ser conservador, con una tasa de éxito muy baja<sup>1</sup>. Cuando este manejo falla, el tratamiento quirúrgico tiene tasas de éxito tan altas como un 97%, aunque han sido reportados índices de recurrencia de hasta un 10%. Nezhath et al. fue uno de los primeros en publicar el tratamiento laparoscópico de una FVV. Con respecto a los abordajes laparoscópicos de las FVV complejas, los reportes que existen son pocos.

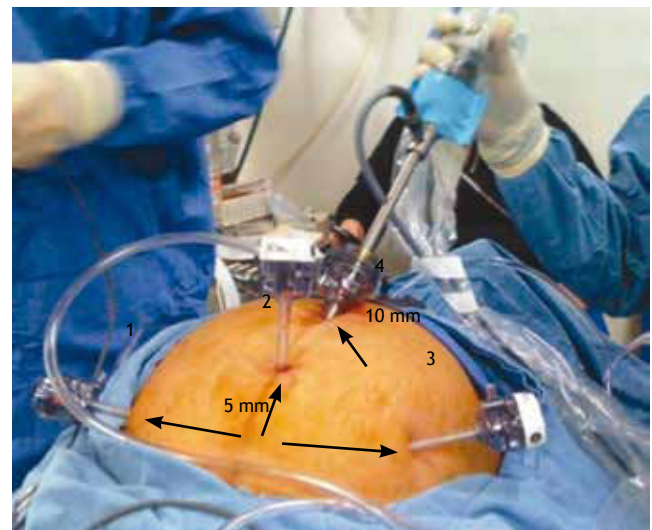
## Presentación del caso

Paciente femenino de 35 años de edad, con historia de histerectomía secundaria a hemorragia uterina posparto en el año 2010, en el postoperatorio mediato se le diagnosticó FVV y fue sometida a plastia de fístula vía vaginal en marzo de 2010, con recurrencia de la misma. Nuevamente es sometida a plastia de fístula en noviembre de 2010, con abordaje transabdominal abierto, con técnica O'Connor, nuevamente con falla al tratamiento. En junio de 2011 es sometida por nuestro equipo a una plastia de FVV con abordaje laparoscópico

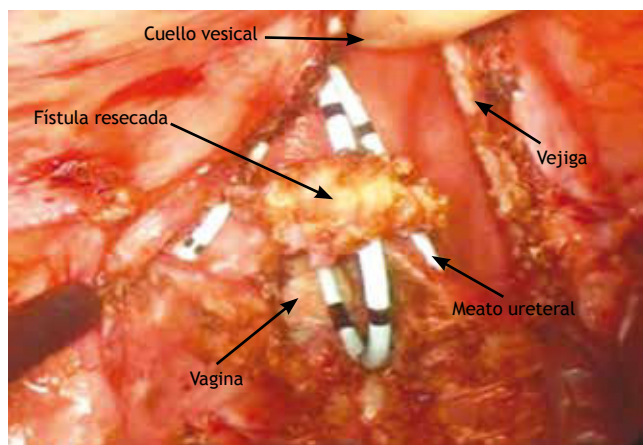
## Técnica

Bajo anestesia general, se realizó cistoscopia cateterizándose ambos meatos ureterales con catéteres 6 Fr. Asimismo, se cateterizó el trayecto fistuloso, se colocaron gases con Isodine® en la cúpula vaginal y se procedió a colocar a la paciente en Trendelenburg forzado, como la posición usada en prostatectomía radical, técnica Boudeux. Mediante técnica de Hasson colocamos trocar de 10 mm supraumbilical y 2 más por arriba de las crestas ilíacas superoexternas, así

como un cuarto trocar de 5 mm en un punto medio -entre el trocar de la cámara y la sínfisis púbica-. La insuflación fue de 12 mmHg y el flujo a 6 mL/min (fig. 1). Se procedió a liberar las múltiples adherencias encontradas, así como a identificar el domo vesical. Empleando la técnica descrita por O'Connor<sup>2,3</sup> se realizó una incisión en la vejiga lo más cercano a la cúpula vaginal, procediéndose a identificar de manera transvesical la fístula, previamente referida con un catéter, así como a circuncidar la misma (fig. 2). Se separa cuidadosamente la vagina de la vejiga, y se procede al



**Figura 1** Disposición de los trocares. (1) A 2 cm de la cresta ilíaca superior externa, en una línea imaginaria entre la cicatriz umbilical y la cresta ilíaca ipsilateral; (2) en un punto medio entre la cicatriz umbilical y la sínfisis púbica. (3) Igual que 1. (4) Transumbilical o supraumbilical.



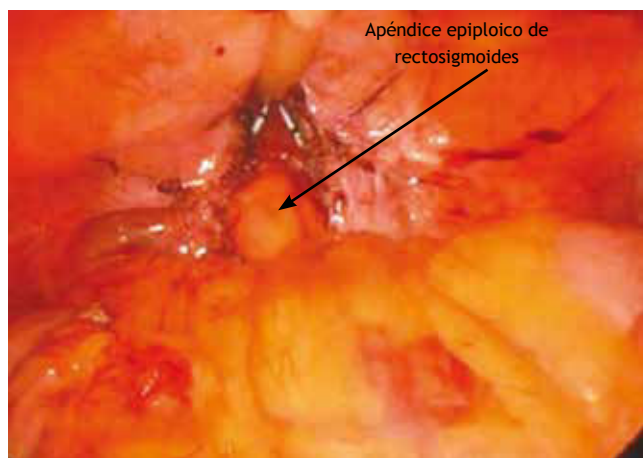
**Figura 2** Resección de trayecto fistuloso. Se observa fístula ya circuncidada sobre catéter ureteral. En el fondo la vagina conteniendo gasas empaquetadas.

cierre por separado, con Monocryl® 2-0. Posterior al cierre de la vagina (fig. 3), procedemos a realizar una interpolación de un apéndice sigmideo como interposición en vagina y vejiga; previo al cierre de la vejiga (fig. 4), liberamos completamente los espacios paravesicales para disminuir la tensión del cierre de ésta, mismo que realizamos con Monocryl® 2-0.

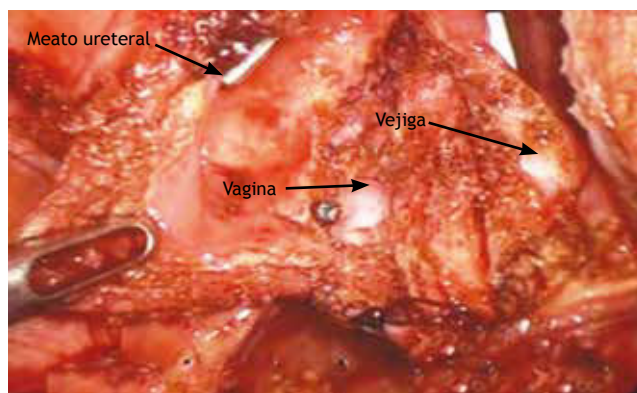
Tiempo quirúrgico laparoscópico: 150 minutos. Sangrado transoperatorio: 50 cc. Tiempo de estancia hospitalaria: 3 días. Tiempo de uso de sonda transuretral y cateterización ureteral bilateral: 4 semanas. Vigilancia por 13 meses, sin recidiva de la fístula.

## Discusión

En países en desarrollo, la histerectomía abdominal simple o por enfermedad benigna sigue siendo la causa etiológica más frecuente de la FVV. Algunos otros procedimientos incluyen colpoperineorrafia anterior, suspensión con agujas de



**Figura 4** Interposición de apéndice epiploico de recto-sigmoides entre vagina y vejiga.



**Figura 3** Cierre de vagina. Nótese la separación de vagina de vejiga.

Pereira. En la mayoría de los pacientes no se identifican factores de riesgo para formación de fístula, aunque se ha asociado la cesárea previa como un factor de riesgo<sup>4,6</sup>.

La FVV puede ser reparada vía abdominal o vaginal. En el caso de esta paciente llamamos “fístula compleja”, a una fístula que cumple con uno de los siguientes criterios: FVV mayor de 2 cm, fístula que involucra un meato ureteral, fístula secundaria a radiación, fístula con una reparación quirúrgica fallida, fístula acompañada de otra fístula o tubo digestivo.

Los principios de la reparación quirúrgica óptima incluyen retirar el tejido necrótico o fibroso, para así tener tejido sano con buena irrigación, urocultivo de preferencia negativo, escisión completa del tracto fistuloso, cierre libre de tensión, colocación de tejido sano vascularizado entre vagina y vejiga. Esta técnica es descrita por O’Conor y conlleva índices de éxito entre 95% a 100%<sup>7-10</sup>.

Muchos ginecólogos están a favor de un abordaje transvaginal inicial dejando los abordajes transabdominales<sup>11</sup>, solamente para fístulas complejas. Nosotros, siempre independientemente sea FVV compleja o no, realizamos primero un abordaje transvesical, adhiriéndonos a los principios de la técnica descrita por O’Conor<sup>7-9</sup>, obteniendo buenos resultados cosmiéticos y pocas o nulas complicaciones por abordar la cavidad abdominal. Un paso importante para nosotros es mantener exangüe el lecho quirúrgico, para una mejor visión y prevención de hematomas que podrían complicar el procedimiento<sup>10</sup>.

## Conclusiones

El abordaje laparoscópico de esta patología resulta ser seguro, reproducible y con un éxito igual al de la cirugía abierta.

## Conflicto de intereses

Los autores declaran no tener ningún conflicto de intereses.

## Financiamiento

No se recibió patrocinio para llevar a cabo este artículo.

## Bibliografía

1. Derry DE. Note on five pelves of women in the Eleventh Dynasty in Egypt. *J Obstet Gynecol Br Emp* 1935;42:490.
2. Trendelenburg F. Operations for vesicovaginal fistula in the elevated pelvic position for operations within the abdominal cavity. *Samml Vortr* 1890;355:3373.
3. O'Connor JR. Review of experience with vesicovaginal fistula repair. *J Urol* 1980;123:367.
4. Latzko W. Postoperative vesicovaginal fistulas. *Am J Surg* 1942;58:211-6. Tancer ML. Observations on prevention and management of vesicovaginal fistula after total hysterectomy. *Surg Gynecol Obstet* 1992;175:501.
5. Everett HS, Mattingly RF. Urinary tract injuries resulting from pelvic surgery. *Am J Obstet Gynecol* 1956;71:502.
6. Lee RA, Symmonds RE, Williams TJ. Current status of genitourinary fistula. *Obstet Gynecol* 1988;72:313.
7. Nanninga JB, O'Connor VJ Jr. Suprapubic transvesical closure of vesicovaginal fistula. In: Buchsbaum HJ, Schmidt JD (eds). *Gynecologic and Obstetric Urology*. Philadelphia: WB Saunders; 1993. p. 365-369.
8. Margolis T, Mercer LJ. Vesicovaginal fistula. *Obstet Gynecol* 1994;49:840.
9. Leach GE, Raz S. Vaginal flap technique: A method of transvaginal vesicovaginal fistula repair. In: Raz S (ed). *Female Urology*. Philadelphia: WB Saunders; 1983. p. 372-377.
10. Sotelo R. Laparoscopic repair of vesicovaginal fistula. *J Urol* 2005;173:1615-1618.
11. Genadry RR. Obstetric fistulae. *Int J Gynaecol Obstet* 2007;99 Suppl 1:S51-56.