




Revista Mexicana de
UROLOGIA
ÓRGANO OFICIAL DE DIFUSIÓN DE LA SOCIEDAD MEXICANA DE UROLOGÍA



CASO CLÍNICO

Metástasis de cáncer renal a testículo

J. D. Farias-Cortés^{a,*}, A. Scavuzzo^b, M. A. Jiménez-Ríos^b, A. Castro-Alfaro^b y J. C. Navarro-Vargas^b

^a Hospital Regional del ISSSTE "Valentín Gómez Farias", Zapopan, Jal., México

^b Servicio de Urooncología, Instituto Nacional de Cancerología, México D.F., México

PALABRAS CLAVE

Cáncer renal;
Carcinoma de células
claras; Patrón
metastásico;
Progresión; México.

Resumen El cáncer renal es una de las 10 primeras entidades malignas en el adulto, globalmente se diagnosticará un estimado de 270,000 nuevos casos y morirán 116,000 anualmente. La variedad sarcomatoidea puede ser encontrada de un 1% a 8% de los pacientes con tumor renal, afectando típicamente a los pacientes entre 56 a 61 años mayormente hablando. Presenta síntomas al momento de su diagnóstico hasta en un 90% de los casos debido a la metástasis, siendo el dolor y la hematuria los principales; con metástasis múltiples hasta en un 47% desde el inicio del estudio, con una mediana de 13 meses de sobrevida desde el diagnóstico, y de 6 a 9 meses cuando se acompaña de metástasis.

El propósito del presente trabajo es presentar un artículo de revisión multicéntrica utilizando la base informática Medline para identificar la epidemiología, incidencia, potencial metastásico y mortalidad de la variante sarcomatoide de los tumores renales, así como hacer el reporte de un caso en nuestra unidad hospitalaria.

Se presenta paciente masculino 65 años de edad, con antecedentes de tabaquismo intenso por 10 años, además de ser hipertenso de reciente diagnóstico, inicia su padecimiento con hematuria macroscópica indolora formadora de coágulos, se realiza tomografía (TC) de abdomen donde se evidencia tumor renal polo inferior sin evidencia de actividad metastásica en ese momento; es llevado a nefrectomía radical en agosto de 2012, reportando tumor 12 x 10 cm, T4N0M0 variante sarcomatoide, se cita para seguimiento pero llega 2 meses después de la cirugía al Servicio de Urgencias por presentar aumento de volumen testicular izquierdo, astenia, adinamia, disnea de medianos esfuerzos, adenopatía submentoniana y mal estado general; se realiza TC torácica la cual demuestra intensa actividad metastásica además de ultrasonograma testicular donde destaca imagen heterogénea con áreas hipoeoicas, es llevado a orquiectomía radical reportando tumor de células renales sarcomatoide metastásico, es enviado a quimioterapia adyuvante pero reingresa mes y medio después de su última cirugía con franco deterioro, disnea a leves esfuerzos, por lo que se envía a cuidados domiciliarios por máximo beneficio.

* Autor para correspondencia: Av. Soledad Orozco N° 203, Colonia el Capullo, CP 45150, Zapopan, Jal., México. Teléfono: (3310) 806462. Correo electrónico: drdiegofarias@gmail.com (J. D. Farias-Cortés).

KEYWORDS

Stress urinary Kidney cancer; Clear cell renal carcinoma; Metastatic pattern; Progression, Mexico.

Kidney cancer metastatic to the testis

Abstract Kidney cancer is one of the first 10 malignant entities in the adult. Its overall diagnosis is estimated at 270,000 new cases per year with 116,000 deaths. The sarcomatoid variant can be found in 1% to 8% of the patients with renal tumor, typically affecting patients between the ages of 56 and 61 years. There are symptoms at the time of diagnosis in up to 90% of patients due to metastasis, and the most common are pain and hematuria; multiple metastases are present in 47% of patients from the beginning of evaluation. Median survival is 13 months from the time of diagnosis, and 6 to 9 months when there is metastasis.

The aim of this work was to present a multicenter review article using the MEDLINE® database to identify epidemiology, incidence, metastatic potential, and mortality rate of the sarcomatoid variant of renal tumors, as well as to describe a case report from our hospital unit.

A 65-year-old man had a 10-year history of intense smoking and was recently diagnosed with high blood pressure. His illness began with painless, clot-forming gross hematuria. An abdominal computed tomography (CT) scan showed a tumor on the lower pole of the left kidney with no apparent evidence of metastasis. He underwent radical nephrectomy in August 2012 that reported a T4 N0 M0 12 x 10 cm sarcomatoid tumor. He was scheduled for follow-up but appeared at the emergency department 2 months after surgery with an increase in volume of the left testis, asthenia, adynamia, medium-effort dyspnea, submentonian adenopathy, and general malaise. A chest CT revealed intense metastatic activity and a testicular ultrasound showed a heterogeneous image with hypochoic areas. The patient underwent radical orchiectomy that reported a metastatic sarcomatoid renal cell tumor and he was referred for adjuvant chemotherapy. One month and a half after his latest surgery, the patient was readmitted with a frankly deteriorated status and mild-effort dyspnea. He was referred to home care for maximum benefit.

Introducción

El cáncer renal fue responsable de la muerte de 12,840 personas sólo en Estados Unidos en el año 2006, el subtipo histológico más común es el carcinoma de células claras (90%), siendo el pico de mayor incidencia en la séptima década de la vida y afectando levemente más a hombre de raza negra¹, además de ser una de las primeras 10 causas de cáncer en todas sus presentaciones, aproximadamente cuenta con el 3% de todas las neoplasias del adulto²; globalmente se diagnosticará un estimado de 270,000 nuevos casos y morirán 116,000 anualmente³.

En 1997 se describe la clasificación de Heidelberg en la cual se realiza 4 tipos subclasificatorios de cáncer renal, ya que se observaron diferencias en su histología, citogenética, agresividad y pronóstico entre cada una de ellas, por lo que se dividieron en: convencional (células claras), que es el más común, papilar, cromóforo, ductos colectores y variedad sarcomatoide. Este último se pensaba que era un estado de progresión de un tumor de alto grado, aunque ya se reconoce como una entidad patológica diferente con su propia actividad biológica claramente reconocida; encontrando un grado de diferenciación nuclear de Fuhrman 4 hasta en el 94.7%, y con metástasis clara en el momento del diagnóstico de hasta 55.3% vs. 10%-30% con cáncer renal de células claras⁴.

La variedad sarcomatoidea puede ser encontrada de un 1% a 8% de los pacientes con tumor renal, afectando típicamente a los pacientes entre 56 a 61 años mayormente

hablando, con tumores entre 9-11 cm de diámetro al diagnóstico⁵, y teniendo síntomas al momento de su determinación hasta en un 90% de los casos debido a la metástasis, siendo el dolor y la hematuria los principales; con metástasis múltiples hasta en un 47% desde el inicio del estudio⁶. La habilidad para diagnosticar esta variante es pobre, al igual que difícil hacerlo por biopsia con aguja fina⁷.

Presentación del caso

Paciente masculino de 65 años de edad, originario de Zúrich, Suiza y residente de México D.F., jubilado ex-supervisor de obras públicas, sin antecedentes heredofamiliares de importancia para el caso, es hipertenso de reciente diagnóstico en tratamiento con IECAS, además de haber sido fumador intenso por 10 años suspendiéndolo hacia 20 años, resto interrogados y negados, el cual inicia su padecimiento desde mayo de 2012 cuando acude con médico general por presentar malestar general, así como hematuria macroscópica en una ocasión, la cual se autolimitó, negando dolor abdominal o pérdida de peso en esa ocasión, con ECOG 0, por lo cual al acudir a nuestro Servicio se realiza tomografía (TC) de abdomen, donde se observa tumor renal izquierdo dependiente del riñón izquierdo de 12 x 17 x 14 cm en porción media y polo inferior, refuerza con el medio de contraste > 20 UH, se estadifica Tc2b (por tamaño), sin involucro vascular. Por esto, se realizan laboratorios prequirúrgicos, los cuales mostraban anemia (Hb 9.7 g) normocrómica normocítica, con placa de tórax sin evidencia de actividad metastásica.

Se somete a nefrectomía radical el 14 de agosto de 2012, sin problemas durante la cirugía; después de una corta estancia hospitalaria es egresado a domicilio; durante sus citas de control se obtiene reporte histopatológico: carcinoma renal de células claras con patrón sarcomatoide casi en el total del volumen del tumor, con área de necrosis central al tumor de aproximadamente 20%, Fuhrman 4, tamaño del tumor 12 x 10 cm, localizado en el polo inferior, infiltra el seno renal, cápsula, tejido fibroconectivo perirrenal y fascia de Gerota; estructuras vasculares del hilio renal, así como glándula suprarrenal sin evidencia de infiltración por la neoplasia, borde quirúrgico de resección libre de neoplasia. En conclusión, T4pN0M0; se inicia seguimiento citando de nuevo con TC toracoabdominal y laboratorios generales, aunque reingresa al Servicio de Urgencias 2 meses después por presentar astenia, adinamia, disnea de medianos esfuerzos, aparición de nódulo submentoniano y aumento de volumen en testículo izquierdo. Se realiza placa de tórax en 2 proyecciones, donde es evidente la aparición imágenes radiopacas múltiples (fig. 1).

Se realiza además ultrasonido gonadal, donde se evidencia imagen heterogénea de toda la pieza francamente con sospecha de neoplasia, con aumento en su vasculatura del teste izquierdo, además de importante tortuosidad de plexo pampiniforme (figs. 2, 3 y 4), teste contralateral normal, además TC toracoabdominal con evidencia de múltiples lesiones parenquimatosas hiperdensas mayores de 3 cm en parénquima pulmonar, sin evidencia de derrame en espacio pleural (figs. 5 y 6).

Después de valoración prequirúrgica con reporte ASA II, Goldman II, Kanofsky 80% y laboratorios prequirúrgicos en los cuales destaca de nuevo anemia (Hb 9.1 g, Hto 28.8%), con creatinina en 1.5 mg, electrolitos, tiempos de coagulación, prueba funcional hepática y deshidrogenasa láctica dentro de parámetros normales, ECOG 2. Se trasfunde de forma prequirúrgica un paquete globular y se realiza orquiectomía radical obteniendo pieza firme no adherida al

escroto con cordón libre, es egresado, visto en la consulta externa con reporte de patología: testículo con carcinoma renal de tipo sarcomatoide metastásico, tamaño del tumor de 4.8 x 3.4 cm, cordón espermático libre de células neoplásicas. Es enviado a valoración y tratamiento por parte de Oncología Médica para iniciar quimioterapia, y al Servicio de Cabeza y Cuello para biopsia de adenopatía sospechosa de enfermedad metastásica submentoniana; pero el paciente regresa en diciembre del mismo año al Servicio de Urgencias con mal estado general, en claro deterioro con pérdida ponderal de más de 20 Kg, desde su inicio, astenia, hipodinamia y palidez generalizada, con escala ECOG 3; se decide por parte de los familiares continuar sólo con terapia paliativa en casa por máximo beneficio, falleciendo 20 días después.

Discusión

En la primera mitad del siglo pasado se conocía el “sarcoma renal” como aquel tumor mal diferenciado en pacientes con estadios altamente avanzados, aunque en estudios posteriores se observaron misma variante en diferentes clases de tumores, por lo cual fue llamado “el estadio final del cáncer renal”, como última indiferenciación del estado tumoral^{7,8}. En aquellos pacientes con tumores no clasificables, los cuales cuentan del 2%-10% según la serie, es muy común encontrar patrón sarcomatoide puro, además el identificar patrón sarcomatoide a cualquier variante tumoral renal, no ha exhibido ningún cambio en el pronóstico o el tratamiento, ya que se ha abordado con diferentes esquemas teniendo en todos un pobre pronóstico, por lo cual es necesario señalarlo como entidad patológica diferente. Aunque en la mayoría de los casos se acompañan de núcleos celulares peor diferenciados, existen aquellos tumores sarcomatoides con núcleos Fuhrman 1 a 2 hasta en un 30%, por lo que sugiere surgir de una separación celular aparte, en lugar de una indiferenciación⁹.

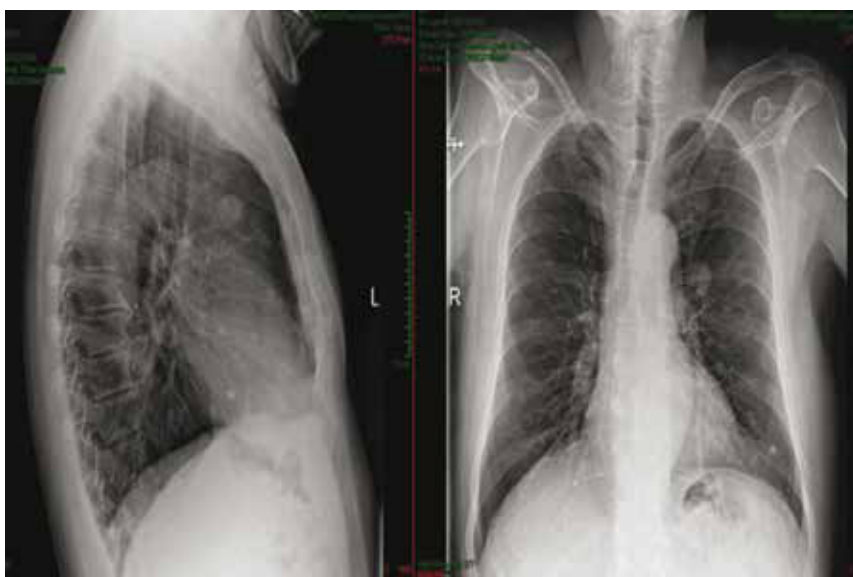

Figura 1 Radiografía de tórax con la presencia de múltiples imágenes radiopacas paramediastinales y desviación de la columna aérea traqueal.

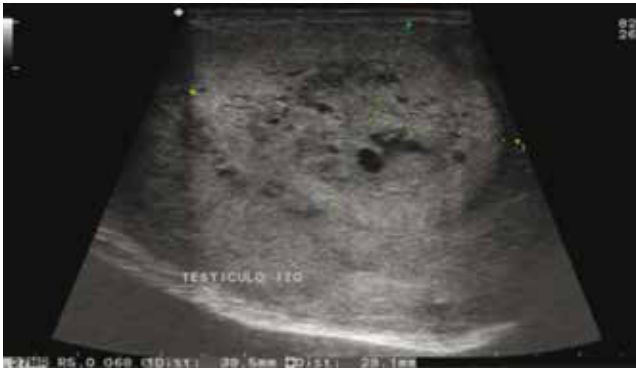

Figura 2 USG testicular con imagen heterogénea francamente sospechosa de malignidad

Cabe señalar que numerosos estudios indican la prevalencia del sexo masculino en la presentación del patrón sarcomatoide (75% aproximadamente)^{2,4,5}.

Histología

Generalmente, los tumores renales sarcomatoides de forma macroscópica se describen como: firmes, voluminosos, al corte color blanco a tonos grisáceos¹⁰. Se asocia esta variante mayormente al tumor de células claras hasta en un 8.7%, aunque se pueden observar estos componentes en tumores cromóforos, papilares y de células colectoras; la presencia de necrosis se observa hasta en un 90% de los pacientes¹¹, pero se determina como una variante aparte debido a su actividad metabólica y potencial metastásico ya anteriormente comentado⁴.

En su acercamiento microscópicos se definen los componentes sarcomatoides como imágenes semejantes a fibrosarcoma con intersecciones de fascículos de células fusiformes malignas, además de la posibilidad de encontrar pleomorfismo indiferenciado parecido al histiocitoma fibroso maligno (fig. 7), generalmente no requiere apoyo con estudios especiales como microscopía electrónica, inmuno-histoquímica o genética molecular para su diagnóstico. Genéticamente se puede observar una compleja ganancia y pérdida cromosómica, con la falta en el 13q (75%) y 4q (40%)¹⁰.

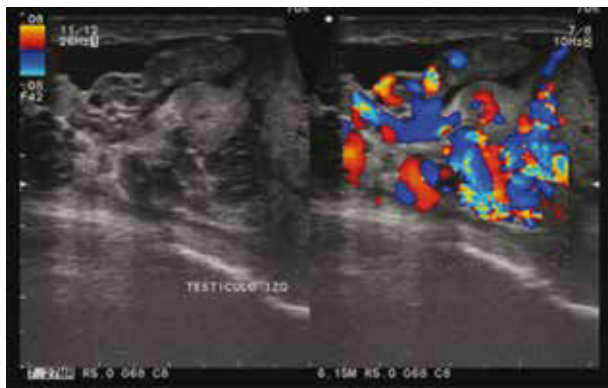


Figura 4 Imagen Doppler donde se observa tortuosidad y aumento evidente de la vasculatura testicular izquierda.

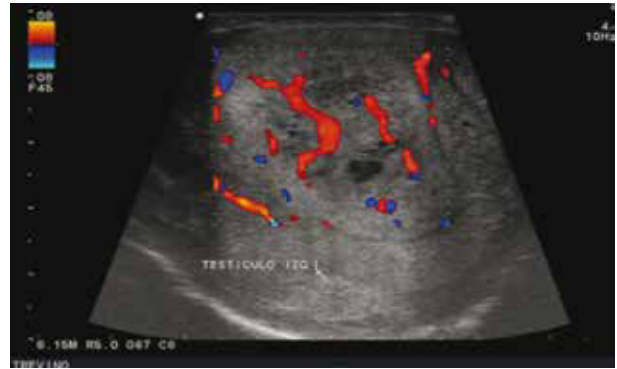

Figura 3 Refuerzo Doppler con aumento de vascularidad en imagen heterogénea testicular izquierda.

Patrón metastásico

En pacientes con enfermedad metastásica lo más común es que se observe puramente patrón sarcomatoide en la muestra, sin importar la diferenciación primaria que tenga en el lugar de inicio hasta en el 97%¹², en el caso inverso si primero se realiza la metastasectomía y no se encuentra patrón sarcomatoide, el encontrarlo en el primario sería muy difícil⁹. Entre los sitios más comunes de metástasis se encuentran: cadena ganglionar regional 60%, pulmón 11%, hígado 7.7%, y hueso 3.8%. El porcentaje de variante sarcomatoide en la pieza, también es importante siendo más común la metástasis y el tiempo de muerte a causa de la enfermedad en aquellos que muestran más del 30%¹². Un estudio refiere que se pueden encontrar alteraciones del gen p53 5 veces más, en regiones con diferenciación sarcomatoidea¹³, además de expresar más marcadores como Ki67, VEGF, vimentina y actina¹⁴.

Los tumores renales pueden metastatizar virtualmente a cualquier parte del cuerpo¹⁵. Pocos realmente son los estudios que investigan los sitios más comunes según el subtipo histológico de las lesiones; llegando en la mayoría de las ocasiones a la conclusión que: los tumores de células claras son

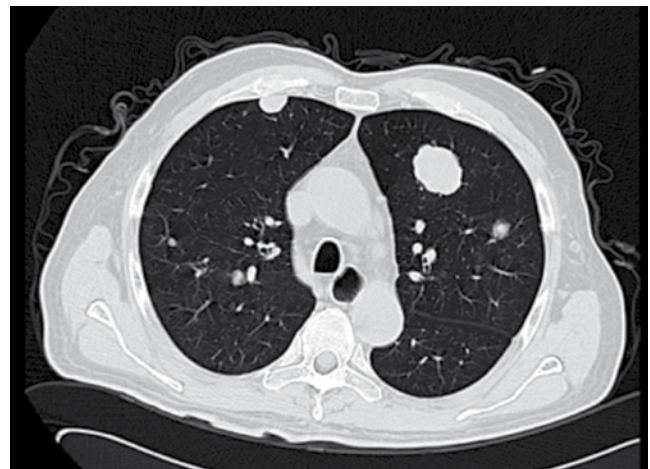

Figura 5 Imagen tomográfica demostrando actividad metastásica múltiple voluminosa en parénquima pulmonar.

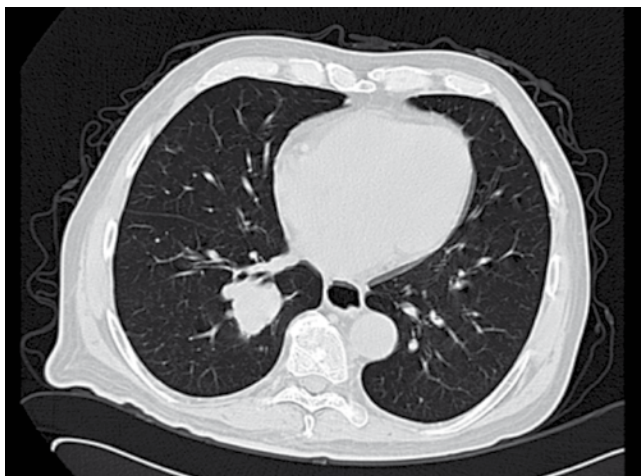


Figura 6 Nótese gran actividad tumoral parahiliar, rechazando tráquea de la línea media.

los que mayormente tienen metástasis, igualmente es el que más involucra a los ganglios retroperitoneales regionales, así como a nivel pulmonar; los tumores papilares mayormente dan metástasis a los ganglios no regionales, además a sitios menos comunes; la tendencia de los tumores cromóforos es dar más metástasis a sitios múltiples, además de ser el que tiene mayor afinidad para dar metástasis al hígado ajustando el porcentaje de incidencia (tabla 1)¹⁶.

En varios estudios siguientes se llega a la conclusión que es menos favorable cuando el sitio de metástasis es múltiple, comparado cuando sólo es en un sitio, siendo estadísticamente significativo ($p < 0.001$), con una mediana de supervivencia de 13 meses pese a tratamiento con cirugía, seguido de terapia adyuvante vs. supervivencia de hasta 31 meses en aquellos con sólo metástasis pulmonares¹⁷. En cuanto a la metástasis a distancia a otros órganos, se han reportado como casos clínicos aislados sitios raros como: estómago¹⁸, vesícula biliar¹⁹, orofaringe²⁰, ventrículo izquierdo²¹, piel²², amígdalas²³, bazo²⁴, páncreas²⁵, glándula pituitaria²⁶, tiroides²⁷, mama²⁸, músculo gemelo²⁹, duodeno³⁰ y testículo³¹.

La incidencia de metástasis de otros órganos hacia el testículo es de 0.3% a 3.6%, siendo las de la próstata las más comunes³², en los reportes se hace referencia que en la mayoría de los casos son por células claras, aunque también se han comunicado tumores cromóforos³¹. Generalmente, son ipsilaterales y de predominio izquierdo, postulando como posible causa la infiltración de la vena renal y migración del coágulo tumoral hacia la vena testicular³³.

Tratamiento local y sistémico

Debido a la naturaleza biológica de este tumor, la terapia radical es la más aceptada cuando se trata de una enfermedad localizada, el papel que juega la nefrectomía parcial en estos pacientes no ha sido bien estudiada por la falta de estudios prospectivos, además ya que se trata de un tumor altamente infiltrante y agresivo, lo recomendado es reseca la unidad renal por completo⁹. Debido a la ausencia tangible de beneficios al realizarse linfadenectomía en pacientes sometidos a nefrectomía radical con grado de evidencia 1A,

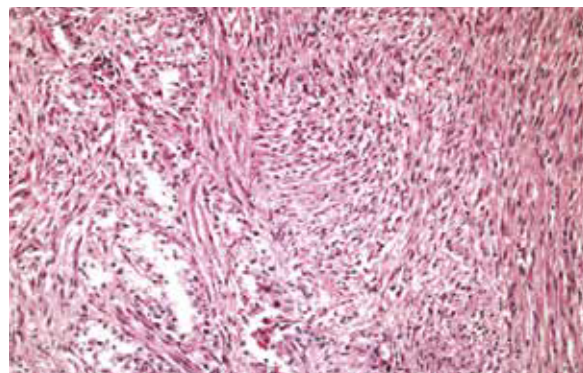


Figura 7 Imagen histopatológica donde se observa patrón sarcomatoide evidente.

no se realiza normalmente, aunque algunos autores recomiendan realizarla si las adenopatías son evidentes, ya que se han evidenciado positividad de los mismos hasta en un 33%³⁴. Aunque la citorreducción es benéfica hablando del tratamiento sistémico con terapia blanco del carcinoma renal metastásico con nivel de evidencia 1³⁵.

En cuanto al manejo sistémico varios han sido los esquemas utilizados, con reportes aislados de respuesta ya sea parcial o completa⁹, en la inmunoterapia se ha utilizado la interleucina 2 demostrando en algunos casos supervivencia media de 10 meses vs. 9 meses en aquellos que no se les trató con nada, además de no existir por el momento reportes a largo plazo de supervivencia³⁶; en aquellos pacientes tratados con quimioterapia se han visto más beneficiados los que utilizaron la combinación doxorubicina con gemcitabina, reportando un paciente con respuesta completa y supervivencia de más de 8 años, aunque hay que tomar en cuenta que son reportes aislados³⁷. Los pacientes sometidos a terapia antiangiogénica han mostrado con sunitinib un beneficio muy limitado con supervivencia de 4 meses³⁸. En aquellos tratados con inhibidores de la tirosin-quinasa se han visto resultados poco alentadores con respuesta parciales del 19%, supervivencia libre de progresión de 5.3 meses y supervivencia global de 11.8 meses, también se observó mejor respuesta en aquellos tratados previamente con quimioterapia, y en los que el porcentaje de tumor sarcomatoide fue menor del 20%³⁹. En cuanto a la terapia con mTor en los estudios realizados no se ha incluido esta variante por separado⁴⁰. Entre otros medicamentos utilizados de forma experimental, se encuentran cetuximab, geldanamycin, y bortezomib, en espera de resultados finales en reportes de seguimiento⁴¹.

Conclusiones

En aquellos pacientes que exhiban cualquier porcentaje de tumor con diferenciación sarcomatoide de inicio tienen mal pronóstico, comparado con aquellos de diferentes variantes, además de la presencia de diferentes características patológicas como lo son invasión a la cápsula renal, porcentaje de necrosis dentro del tumor primario, número de metástasis, grado de diferenciación nuclear, así como la invasión vascular, juegan un patrón primordial en la supervivencia enfermedad-específica de los pacientes; por lo cual es

Tabla 1 Se ejemplifica los sitios más comunes de metástasis según el subtipo histológico.

	Células claras	Papilar	Cromóforo
Ganglios no regionales	3.8 %	10.3%	5.6%
Pulmonar	53.6%	33.3%	33.3%
Hueso	25.3%	20.5%	16.7%
Hígado	9.7%	18%	33.3%
Otros sitios	22.4%	35.9%	33.3%
Sitio múltiples	15.6%	18%	22.2%

necesario realizar un estudio minucioso de la pieza quirúrgica para poder determinar con mayor exactitud la severidad del cuadro oncológico. Además, debemos tener en cuenta el estado funcional del paciente, ya que conlleva menor supervivencia cuando se presenta la enfermedad con un paciente previamente comórbido; en cuanto al tratamiento, es necesario señalar la pobre ganancia en supervivencia global en pacientes con estadios avanzados de la citorreducción, por lo cual antes de proponer un tratamiento riesgoso y radical, se debe planificar con anterioridad e informar el estado actual del paciente, al mismo y a sus familiares.

Conflicto de intereses

Los autores declaran no tener ningún conflicto de intereses.

Financiamiento

No se recibió patrocinio para llevar a cabo este artículo.

Bibliografía

- Lipworth L, Tarone R, Mc Laughlin J. The epidemiology of renal cell carcinoma. *J Urol* 2008;176 (6 Pt 1):2353-2358.
- Ljungberg B, Campbell S, Yong H, et al. The epidemiology of renal cell carcinoma. *Eur Urol* 2011;60(4):615-621.
- Zamora J, Díaz J, García J. Carcinoma renal de los túbulos colectores de Bellini: presentación de caso clínico patológico. *Arch Esp Urol* 2008;61(1):67-71.
- Keegan K, Schupp C, Chamie K, et al. Histopathology of Surgically Treated Renal Cell Carcinoma: Survival Differences by Subtype and Stage. *J Urol* 2012;188:391-397.
- Cheville JC, Lohse CM, Zincke H, et al. Sarcomatoid renal cell carcinoma. An examination of underlying histologic subtype and an analysis of associations with patient outcome. *Am J Surg Pathol* 2004;28:435.
- Golshayan AR, George S, Heng DY, et al. Metastatic sarcomatoid renal cell carcinoma treated with vascular endothelial growth-factor targeted therapy. *J Clin Oncol* 2009;27:235.
- Oda H, Machinami R. Sarcomatoid renal cell carcinoma. A study of its proliferative activity. *Cancer* 1993;71:2292-2298.
- Delahunt B, Eble JN, McCreddie MR, et al. Morphologic typing of papillary renal cell Sarcomatoid Kidney Cancer: Comparison of growth kinetics and patient survival in 66 cases. *Hum Pathol* 2001;32:590-595.
- Shuch B, Bratslavsky G, Linehan W, et al. Sarcomatoid renal cell carcinoma: a comprehensive review of the biology and current treatment strategies. *Oncologist* 2012;17:46-54.
- Humphrey P. Sarcomatoid renal cell carcinoma. *J Urol* 2012;188:601-602.
- Cheville J, Lohse C, Zinke H, et al. Sarcomatoid renal cell carcinoma, an examination of underlying histologic subtype and an analysis of associations with patients outcome. *Am J Surg Pathol* 2004;28(4).
- Shuch B, Said J, LaRochelle J, et al. Histologic Evaluation of Metastases in Renal Cell Carcinoma with Sarcomatoid Transformation and Its Implications for Systemic Therapy. *Cancer* 2010;116(3):616-624.
- Oda H, Machinami R. Sarcomatoid renal cell carcinoma. A study of its proliferative activity. *Cancer* 1993;71:2292-2298.
- Tickoo SK, Alden D, Olgac S, et al. Immunohistochemical expression of hypoxia inducible factor-1alpha and its downstream molecules in sarcomatoid renal cell carcinoma. *J Urol* 2007;177:1258-1263.
- Wahner-Roedler DL, Sebo TJ. Renal cell carcinoma: diagnosis based on metastatic manifestations. *Mayo Clin Proc* 1997;72:935.
- Hoffmann N, Gillett M, Cheville J, et al. Differences in Organ System of Distant Metastasis by Renal Cell Carcinoma Subtype. *J Urol* 2008;179:474-477.
- Han KR, Pantuck AJ, Bui MH, et al. Number of metastatic sites rather than location dictates overall survival of patients with node-negative metastatic renal cell carcinoma. *Urology* 2003;61:314.
- Yamamoto D, Hamada Y, Okazaki S, et al. Metastatic gastric tumor from renal cell carcinoma. *Gastric Cancer* 2009;12:170-173.
- Nojima H, Cho A, Yamamoto H, et al. Renal cell carcinoma with unusual metastasis to the gallbladder. *J Hepatobiliary Pancreat Surg* 2008;15:209-212.
- Gammon BL, Gleason BC, Thomas AB, et al. Sarcomatoid renal cell carcinoma presenting in the oropharynx. *J Cutan Pathol* 2010;37:1255-1258.
- Aburto J, Bruckner BA, Blackmon SH, et al. Renal cell carcinoma, metastatic to the left ventricle. *Tex Heart Inst J* 2009;36:48-49.
- Srinivasan N, Pakala A, Al Kali A, et al. Papillary renal cell carcinoma with cutaneous metastases. *Am J Med Sci* 2010;339:458-461.
- Massaccesi M, Morganti AG, Serafini G, et al. Late tonsil metastases from renal cell cancer: a case report. *Tumori* 2009;95:521-524.
- Lelpe B, Mazzetti C, Venditti D, et al. A case of metachronous splenic metastasis from renal cell carcinoma after 14 years. *Int J Surg* 2010;8:353-355.

25. Machado NO, Chopra P. Pancreatic metastasis from renal carcinoma managed by Whipple resection. A case report and literature review of metastatic pattern, surgical management and outcome. *JOP* 2009;10:413-418.
26. Kramer CK, Ferreira N, Silveiro SP, et al. Pituitary gland metastasis from renal cell carcinoma presented as a non-functioning macroadenoma. *Arq Bras Endocrinol Metabol* 2010;54:498-501.
27. Manohar K, Mittal BR, Kashyap R, et al. Renal cell carcinoma presenting as isolated thyroid metastasis 13 years after radical nephrectomy, detected on F-18 FDG PET/CT. *Clin Nucl Med* 2010;35:818-819.
28. Bortnik S, Cohen DJ, Leider-Trejo L, et al. Breast metastasis from a renal cell carcinoma. *Isr Med Assoc J* 2008;10:736-737.
29. Gozen AS, Canda AE, Naser M, et al. Painful leg: a very unusual presentation of renal cell carcinoma. Case report and review of the literature. *Urol Int* 2009;82:472-476.
30. Rustagi T, Rangasamy P, Verstand M. Duodenal bleeding from metastatic renal cell carcinoma. *Case Rep Gastroenterol* 2011;5:249-257.
31. Wu HY, Xu LW, Zhang YY, et al. Metachronous contralateral testicular and bilateral adrenal metastasis of chromophobe renal cell carcinoma: a case report and review of the literature. *J Zhejiang Univ Sci B* 2010;11:386-389.
32. Schmorl P, Ostertag H, Conrad S. Intratesticular metastasis of renal cancer. *Urologe A* 2008;47(8):1001-1003.
33. Sountoulides P, Metaxal, Cindolo L. Atypical presentations and rare metastatic sites of renal cell carcinoma: a review of case reports. *Journal of Medical Case Reports* 2011;5:429.
34. Blute M, Leivobich B, Cheville J, et al. A protocol for performing extended lymph node dissection using pathological features for patients treated with radical nephrectomy for clear cell renal cell carcinoma. *J Urol* 2004;172:465-469.
35. Pantuck AJ, Belldegrun AS, Figlin RA. Cytoreductive nephrectomy for metastatic renal cell carcinoma: Is it still imperative in the era of targeted therapy? *Clin Cancer Res* 2007;13:693s-696s.
36. Kwak C, Park YH, Jeong CW, et al. Sarcomatoid differentiation as a prognostic factor for immunotherapy in metastatic renal cell carcinoma. *J Surg Oncol* 2007;95:317-323.
37. Dutcher JP, Nanus D. Long-term survival of patients with sarcomatoid renal cell cancer treated with chemotherapy. *Med Oncol* 2011;28(4):1530-1533.
38. Choueiri TK, Wanling Xie, Kollmannsberger C, et al. The Impact of Cytoreductive Nephrectomy on Survival of Patients With Metastatic Renal Cell Carcinoma Receiving Vascular Endothelial Growth Factor Targeted Therapy. *J Urol* 2011;185:60-66.
39. Golshayan AR, George S, Heng DY, et al. Metastatic sarcomatoid renal cell carcinoma treated with vascular endothelial growth factor-targeted therapy. *J Clin Oncol* 2009;27:235-241.
40. Albiges L, Molinie V, Escudier B. Non-Clear Cell Renal Cell Carcinoma: Does the Mammalian Target of Rapamycin Represent a Rational Therapeutic Target? *Oncologist* 2012;17:1051-1062.
41. Molina A, Tickoo S, Ishill N, et al. Sarcomatoid-variant Renal Cell Carcinoma Treatment Outcome and Survival in Advanced Disease. *Am J Clin Oncol* 2011;34(5):454-459.