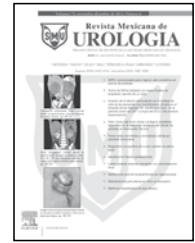




Revista Mexicana de  
**UROLOGIA**

ÓRGANO OFICIAL DE DIFUSIÓN DE LA SOCIEDAD MEXICANA DE UROLOGÍA

www.elsevier.es/uromx



## ARTÍCULO ORIGINAL

# Tumor de Wilms bilateral con áreas focales de anaplasia: reporte de un caso

X. E. del Ángel-García\*

Residencia en la Especialidad de Urología, Unidad Médica Alta Especialidad N° 14 "Adolfo Ruiz Cortinez", IMSS, Veracruz, Ver., México

### PALABRAS CLAVE

Tumor Wilms; Riñón;  
Anaplasia;  
Nefrectomía; México.

**Resumen** El tumor de Wilms comprende la gran mayoría de los tumores renales en niños; la bilateralidad es observada en el 4% a 8% de los casos. La multimodalidad de tratamientos para este tipo de tumores ha sido objeto de estudio en décadas pasadas, resultando en una tasa de supervivencia que se aproxima a la de tumor de Wilms unilateral. El objetivo final del tratamiento en estos pacientes es la eliminación completa de todos los componentes tumorales y mantenimiento de una buena función renal a largo plazo. El concepto actual es la cirugía conservadora de nefronas con quimioterapia preoperatoria y postoperatoria y/o radioterapia en casos seleccionados. El principal beneficio de la cirugía conservadora de nefronas es la preservación del parénquima renal y la disminución de las complicaciones a largo plazo de la insuficiencia renal. Se presenta el caso de una menor de 4 años de edad, con tumor de Wilms bilateral con áreas de anaplasia focal, tratada con quimioterapia preoperatoria, cirugía bilateral conservadora de nefronas y seguimiento con radioterapia postoperatoria.

### KEYWORDS

Wilms' tumor; Kidney;  
Anaplasia;  
Nephrectomy; Mexico.

### Bilateral Wilms' tumor with areas of focal anaplasia: a case report

**Abstract** Wilms' tumor constitutes the large majority of renal tumors in children and bilaterality is observed in 4% to 8% of the cases. The multimodality of treatments for this type of tumor has been the subject of study over the past decades, resulting in a survival rate that is close to that of unilateral Wilms' tumor. The ultimate goal in treating these patients is the complete removal of all the tumor components and maintenance of good long-term kidney function. The current concept is nephron-sparing surgery with preoperative and postoperative chemotherapy and/or radiotherapy in selected cases. The main benefit of nephron-sparing surgery is the

\* Autor para correspondencia: J. M. Palacios N° 221, Fraccionamiento Los Pinos, C.P. 91870, Veracruz, Ver., México. Teléfonos: (0122) 9178 0126, (022) 9168 5795. Correos electrónicos: dr.xavierdelangel@gmail.com, xedag\_d@hotmail.com (X. E. del Ángel-García).

preservation of the renal parenchyma and the reduction of the long-term complications of kidney failure. Presented herein is the case of a 4-year-old girl with bilateral Wilms' tumor with areas of focal anaplasia that was treated with preoperative chemotherapy, bilateral nephron-sparing surgery, and postoperative radiotherapy in the follow-up.

## Presentación del caso

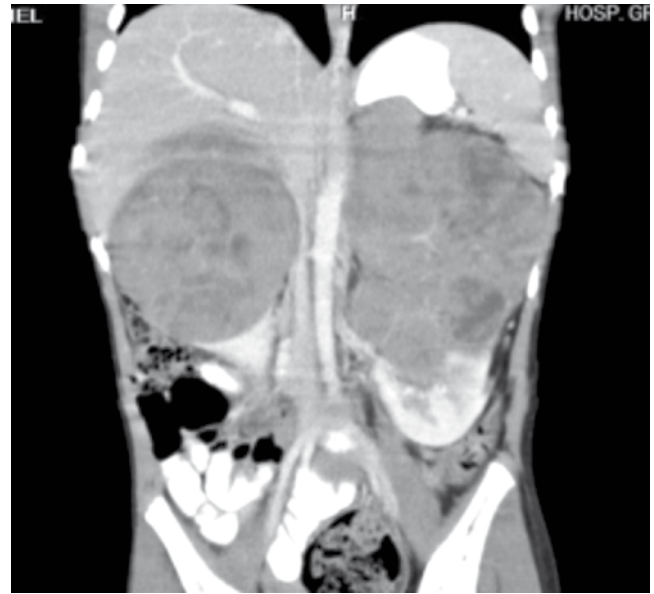Niña de 4 años edad, originaria de Veracruz, llevada por su madre al Servicio de Urgencias con historia de 3 meses de evolución de astenia, adinamia, anorexia, pérdida de peso de 3 Kg, alzas térmicas que no respondían a antipiréticos ni antimicrobianos, además de haberse agregado aumento del perímetro abdominal, epistaxis. Sin antecedentes de síntomas urinarios, y con presión arterial normal.

Durante la evaluación inicial por parte de Pediatría, se realizaron estudios de laboratorio y gabinete, el conteo sanguíneo mostró una anemia normocítica leve, el examen general de orina hematuria microscópica, la creatinina fue de 0.5 mg/dL, electrolitos y pruebas de función hepática fueron normales. El ultrasonido mostró riñón derecho con tumor dependiente de tercio superior y medio, redondeado de contorno liso, definido, moderadamente ecogénico, heterogéneo por presencia de áreas hipoeoicas lineales y anecoicas redondeadas e irregulares, que muestran importante vascularidad interna con medidas de 87 x 58 x 57 mm, el riñón se muestra respetado del hilio hacia el polo inferior. Riñón izquierdo con aumento de tamaño secundario a tumor con las mismas características que riñón derecho, pero de mayor tamaño de 126 x 78 x 96 mm, con escaso parénquima respetado en parénquima inferior.

Se ordenó una tomografía computarizada (TC) que mostró tumor bilateral dependiente de ambos riñones, el izquierdo de bordes irregulares, de aproximadamente 7 x 5 x 6 cm en sus diámetros mayores, el derecho de forma redondeada con áreas de necrosis en su interior, imágenes en planos coronal y axial (figs. 1 y 2).

Es derivado a Oncología Pediátrica con los hallazgos mencionados, quienes solicitan biopsia incisional sin complicaciones, con hallazgos de tumor renal bilateral muy vascularizado, con alta probabilidad de tratarse de nefroblastoma; se decide iniciar quimioterapia en base al protocolo NTWS V. Se mantiene clínicamente estable, se inicia quimioterapia intrahospitalaria y concluye el ciclo de forma ambulatoria; cursa con alopecia por quimioterapia, el resto prácticamente asintomática. Reporte de patología: nefroblastoma (tumor de Wilms) trifásico con anaplasia focal.

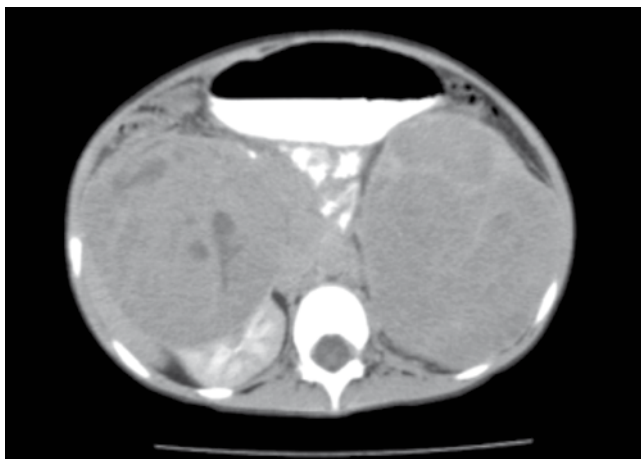
Completa 6 semanas de quimioterapia, reingresa para valoración por Urología Pediátrica, solicitando TC se reporta riñón derecho con lesión de baja densidad que mide 33 x 30 x 29 mm, interpolar anterior con densidad promedio 40 UH, sin repercusión sobre el sistema pielocalicial. Riñón izquierdo con lesión que mide 45 x 34 x 39 mm, en polo superior densidad que va de 35 a 40 UH con repercusión sobre sistema pielocalicial superior (figs. 3 y 4). Ambos riñones muestran la excreción del medio de contraste por uréteres, colectándose en vejiga; también se observan pequeñas nodulaciones de orígenes ganglionares en localización paraaórtica a nivel del hilio renal. Se realizó gamagrama renal



**Figura 1** Tomografía computada, corte coronal donde se aprecia gran volumen tumoral de ambos riñones.

para valorar la función renal utilizando radiofármaco Tc99m Tc DTPA (TechneScan MAG3™), se observó perfusión sincrónica pero asimétrica menor para el riñón izquierdo. El riñón derecho se encuentra en forma, tamaño y situación normal con una concentración adecuada del radiotrazador, fase venocapilar y tránsito adecuado con curva de eliminación lenta y prolongada. Riñón izquierdo en situación normal, disminuido de tamaño con modificación en morfología habitual y concentración discretamente disminuida del radiomarcador, fase venocapilar y de tránsito renal adecuado con una curva de eliminación deficiente, IFGRI 35.72 mL/min (45% de contribución) y IFGRD 42.34 mL/min (54% de contribución).

Se realiza nefrectomía bilateral conservadora de nefronas (heminefrectomía bilateral) en la que se reporta como hallazgo: tumor renal derecho sólido de aproximadamente 60 x 40 mm, abarcando parte de vena cava inferior, tumor renal izquierdo de aproximadamente 80 x 60 cm con múltiples adherencias, egresada estable de quirófano a Unidad de Cuidados Intensivos Pediátricos (UTIP), donde evoluciona favorablemente al posquirúrgico inmediato y mediato (figs. 5 y 6), reportando uresis de 1 a 1.5 mL/Kg/h sin complicaciones, se egresa a sala de Urología Pediátrica, evolucionando sin complicaciones, por lo que se decide egresar a domicilio. El reporte histopatológico de las piezas de heminefrectomía parcial reporta tumor de Wilms con áreas focales de anaplasia, límite quirúrgico sin lesión neoplásica.

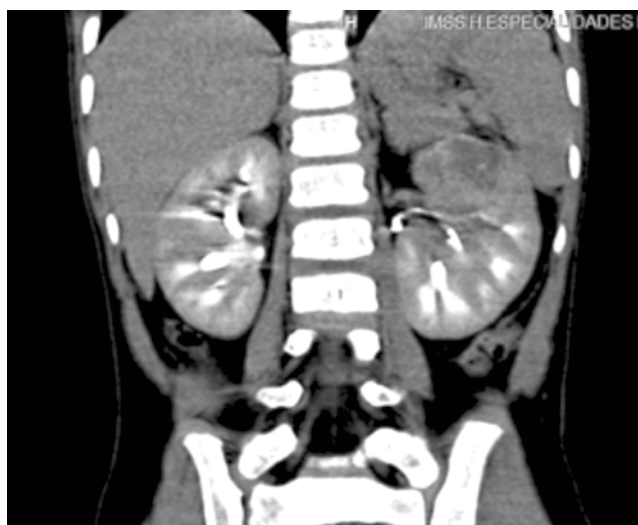

**Figura 2** Tomografía computada, corte axial donde se aprecian ambos riñones con tumor de gran volumen.

## Discusión

El tumor de Wilms comprende la gran mayoría de los tumores renales en niños, la bilateralidad es observada en sólo 4% a 8% de los casos. La multimodalidad de tratamientos para este tipo de tumores ha sido objeto de estudio en décadas pasadas, resultando en una tasa de supervivencia que se aproxima a la del tumor de Wilms unilateral<sup>1,2</sup>. Las metas del tratamiento de un niño con tumor de Wilms bilateral son erradicar todo el tumor y preservar la mayor cantidad posible de tejido renal normal, con la esperanza de disminuir el riesgo de insuficiencia renal crónica<sup>3</sup>. El tumor de Wilms bilateral NWTS-4 tuvo una menor supervivencia sin enfermedad (SSE) y supervivencia general (SG), en comparación con los pacientes con tumor de Wilms localizado (incluyendo los de histología anaplásica), excepto en los pacientes en estadio IV, en los que la SG fue mayor la de los pacientes con tumor de Wilms bilateral. El estudio NWTS-4 informó que la supervivencia sin complicaciones (SSC) a 8 años en los pacientes con tumor de Wilms bilateral, de histología favorable, fue de 74% y la SG fue de 89%; para la histología anaplásica, la SSC fue de 40% y la SG fue de 45%<sup>4</sup>. El estudio NWTS-5 (COG-Q9401) informó que la SSC a 4 años en los pacientes con tumor de Wilms bilateral fue de 61% y la SG fue de 81%; con la histología anaplásica, la SSC fue de 44% y la SG fue de 55%<sup>5,6</sup>. Se informó de resultados similares en pacientes con tumor de Wilms bilateral en un estudio realizado en una sola institución de Holanda, con una SG a 10 años de 78% (N=41). En este estudio, se vio una morbilidad significativa en términos de insuficiencia renal (32%) y tumores secundarios (20%)<sup>7</sup>. La incidencia de insuficiencia renal en etapa final, podría ser un reflejo de que el estudio holandés tuvo un periodo de seguimiento más duradero.

El tratamiento cambió desde un abordaje inicial quirúrgico a la quimioterapia preoperatoria, en un intento de reducir el tamaño del tumor y conservar el parénquima renal. El primer ensayo del COG para estudiar formalmente los tumores de Wilms bilaterales, refleja la recomendación actual de no llevar a cabo una biopsia inicial o laparotomía. No debe intentarse la escisión primaria del tumor, pero a los pacientes se les debe administrar quimioterapia preoperatoria que



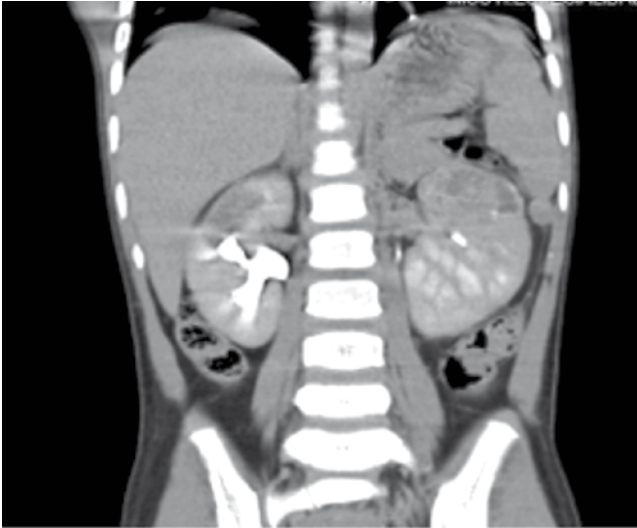
**Figura 3** Tomografía excretora, donde muestra en el corte corte coronal del riñón izquierdo, lesión que mide 45 x 34 x 39 mm, en polo superior.

contenga vincristina, dactinomicina y doxorubicina. En una serie de 49 pacientes con tumor de Wilms que recibieron terapia preoperatoria según las directrices de SIOP-93-01, se determinó que el momento de la cirugía era cuando no había más pruebas de regresión del tumor por medio de imágenes. La mediana de duración del tratamiento fue de 80 días previos a la cirugía para preservar la nefrona. La tasa de SSC a 5 años fue de 83.4% y la tasa de SG de 89.5%. Todos, salvo uno de los pacientes, se sometieron a cirugía para preservar la nefrona en al menos uno de los riñones. No obstante, 14% de los pacientes presentaron enfermedad renal en estadio terminal<sup>8</sup>. Tal como se detalla en una revisión retrospectiva del St. Jude Children's Research Hospital, en otra serie, 9 de cada 10 pacientes con tumores de Wilms bilaterales de histología favorable se sometieron con éxito a procedimientos bilaterales para preservar la nefrona, después de recibir quimioterapia preoperatoria<sup>9</sup>. Un paciente de la serie sufrió de insuficiencia renal después de la cirugía bilateral para preservar la nefrona. Dos pacientes con histología anaplásica murieron, aunque un paciente murió por complicaciones del tratamiento. La SG para este grupo de pacientes fue de 83%. Los autores recomiendan que se debe considerar la cirugía bilateral para preservar la nefrona en todos los pacientes que tengan tumor de Wilms bilateral con histología favorable, aunque los estudios de imagenología preoperatoria indiquen que las lesiones son inoperables<sup>9</sup>.

Para los pacientes que se tratan con quimioterapia preoperatoria, es esencial evaluar la anatomía patológica tumoral después de 4 a 8 semanas. No está claro el momento ideal para hacer una biopsia o resección para los pacientes que no se tratan en un protocolo, porque la reducción mínima de tamaño puede reflejar la diferenciación o histología anaplásica inducida por la quimioterapia.

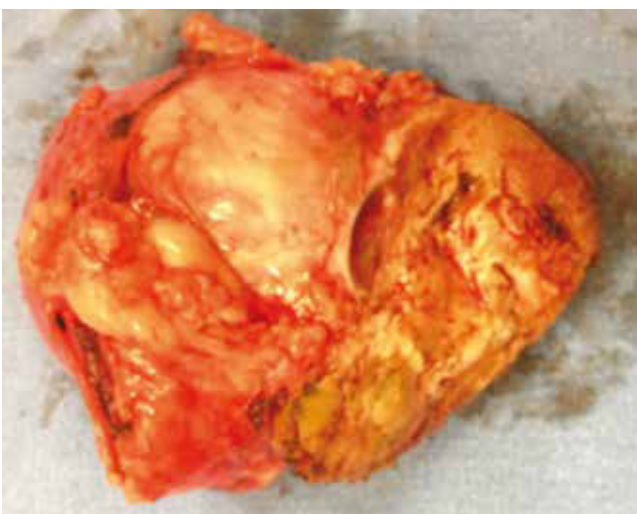
Sin embargo, la terapia continua sin evaluar la patología tumoral de un paciente con tumor de Wilms bilateral, puede aumentar los efectos secundarios sin proporcionar beneficio adicional para el control tumoral. La histología anaplásica



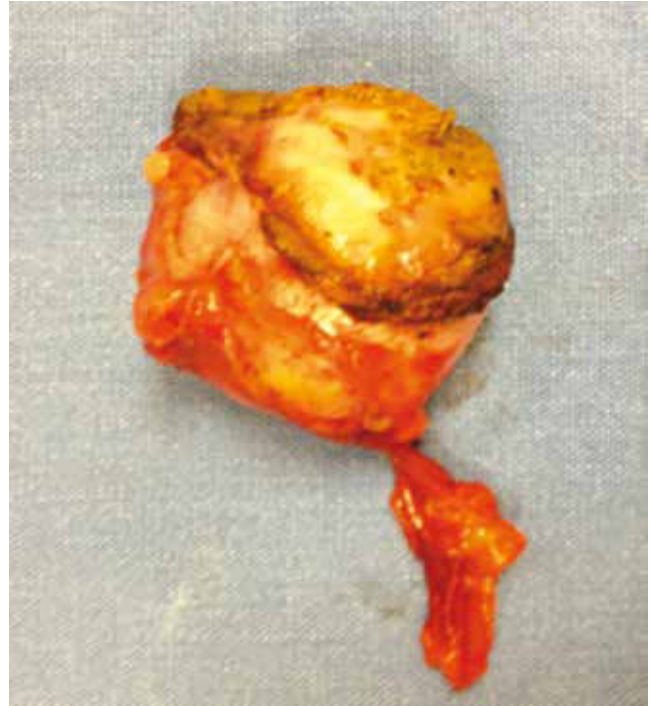

**Figura 4** Corte tomográfico coronal donde se aprecia lesión de baja densidad que mide 33 x 30 x 29 mm, interpolando anterior sin repercusión sobre el sistema pelvocalicinal.

se presenta en 10% de pacientes con tumor de Wilms bilateral y responde precariamente a la quimioterapia. Una vez que se realiza el diagnóstico, se debe realizar una resección completa. La formulación del diagnóstico no es directa, ya que en una serie de 27 pacientes de NWTS-4, se observó una patología discordante en 20 casos; ello destaca la necesidad de obtener tejido de ambos riñones. Siete niños, en quienes con el tiempo se encontró que presentaban tumores anaplásicos difusos, se sometieron a biopsias centrales para establecer el diagnóstico; no obstante, la anaplasia no se encontró en las biopsias centrales. La anaplasia se identificó en sólo 3 de 9 pacientes cuando se realizó una biopsia abierta en cuña, y en 7 de 9 pacientes sometidos a una nefrectomía parcial o total<sup>4</sup>.



**Figura 6** Imagen macroscópica donde se muestra la lesión tumoral y tejido renal sano.



**Figura 5** Imagen macroscópica posquirúrgica donde se muestra la lesión tumoral y corte de la pieza quirúrgica.

## Conclusión

El objetivo del tratamiento del tumor de Wilms bilateral es la eliminación de tejido tumoral y preservación de la función renal, en la actualidad esto se puede lograr con quimioterapia inicial seguida de cirugía conservadora de nefronas. Los regímenes quimioterapéuticos modernos producen tasas de supervivencia del 90% y este éxito ha precipitado un cambio en el énfasis a la reducción de la toxicidad, aunque América del Norte y Europa tiene diferentes filosofías de la quimioterapia preoperatoria, el mensaje principal es que la mayoría de los pacientes con tumor de Wilms pueden sobrevivir a largo plazo, independientemente de la secuencia de las intervenciones terapéuticas; a pesar de este éxito siguen existiendo los pacientes para quienes el tratamiento actual es subóptimo incluyendo aquellos con enfermedad anaplásica bilateral o recurrente.

## Conflicto de intereses

El autor declara no tener ningún conflicto de intereses.

## Financiamiento

No se recibió patrocinio para llevar a cabo este artículo.

## Bibliografía

1. Osama MS, Mahmoud EL-Baz, Sarhan MM, et al. Bilateral Wilms' Tumors: Single-center Experience With 22 Cases and literature Review. *J Urology* 2010;76:946-951.

2. Hamilton TE, Green DM, Perlman EJ, et al. Bilateral Wilms tumor with anaplasia: lessons from the National Wilms Tumor Study Group. *J Pediatr Surg* 2006;41:1641.
3. Breslow NE, Collins AJ, Ritchey ML, et al. End stage renal disease in patients with Wilms tumor: results from the National Wilms Tumor Study Group and the United States Renal Data System. *J Urol* 2005;174(5):1972-1975.
4. Hamilton TE, Ritchey ML, Haase GM, et al. The management of synchronous bilateral Wilms tumor: a report from the National Wilms Tumor Study Group. *Ann Surg* 2011;253(5):1004-1010.
5. Dome JS, Cotton CA, Perlman EJ, et al. Treatment of anaplastic histology Wilms' tumor: results from the fifth National Wilms' Tumor Study. *J Clin Oncol* 2006;24(15):2352-2358.
6. Ehrlich PF. Bilateral Wilms' tumor: the need to improve outcomes. *Expert Rev Anticancer Ther* 2009;9(7):963-973.
7. Aronson DC, Slaat A, Heinen RC, et al. Long-term outcome of bilateral Wilms tumors (BWT). *Pediatr Blood Cancer* 2011;56(7):1110-1113.
8. Sudour H, Audry G, Schleimacher G, et al. Bilateral Wilms tumors (WT) treated with the SIOP 93 protocol in France: epidemiological survey and patient outcome. *Pediatr Blood Cancer* 2012;59(1):57-61.
9. Davidoff AM, Giel DW, Jones DP, et al. The feasibility and outcome of nephron-sparing surgery for children with bilateral Wilms tumor. The St Jude Children's Research Hospital experience: 1999-2006. *Cancer* 2008;112(9):2060-2070.