




Revista Mexicana de  
**UROLOGIA**  
ÓRGANO OFICIAL DE DIFUSIÓN DE LA SOCIEDAD MEXICANA DE UROLOGÍA



## CASO CLÍNICO

# Coriocarcinoma metastásico renal presentado con hematoma subcapsular

F. Gabilondo-Navarro\* y J. Uscanga-Yépez

Departamento de Urología, Instituto Nacional de Ciencias Médicas y Nutrición "Salvador Zubirán", México D.F., México

### PALABRAS CLAVE

Coriocarcinoma renal;  
Metástasis;  
Nefrectomía; México.

**Resumen** Se describe un caso raro en una joven mujer con diagnóstico de coriocarcinoma, quien presentó dolor en región lumbar izquierda, debido a un hematoma subcapsular secundario a hemorragia por metástasis renal. La tomografía computada (TC) de cráneo y abdomen confirmó la presencia de 2 metástasis cerebrales y otra renal. El nivel sérico de hormona gonadotropina coriónica fracción beta (hGC- $\beta$ ) resultó ser de 6,700 mcg/dL. Se realizó nefrectomía con linfadenectomía retroperitoneal y adyuvancia con radio-quimioterapia. Este caso ilustra una rara presentación de síntomas no ginecológicos, que pueden ser la primera manifestación de coriocarcinoma metastásico.

### KEYWORDS

Renal  
choriocarcinoma;  
Metastasis;  
Nephrectomy; Mexico.

### Metastatic renal choriocarcinoma presented with a subcapsular hematoma

**Abstract** A rare case of a young woman with choriocarcinoma diagnosis is presented. She had pain in the left lumbar region due to a subcapsular hematoma secondary to hemorrhage caused by renal metastasis. A computed tomography (CT) scan of the cranium and abdomen confirmed the presence of 2 brain metastases and one renal metastasis. The serum beta-subunit human chorionic gonadotropin ( $\beta$ -hCG) level was 6,700 mcg/dL. Nephrectomy with retroperitoneal lymphadenectomy was performed and the patient received adjuvant radiochemotherapy. This is a case of a rare presentation of non-gynecologic symptoms that may be the first manifestation of metastatic choriocarcinoma.

\* Autor de correspondencia: Instituto Nacional de Ciencias Médicas y Nutrición "Salvador Zubirán". Vasco de Quiroga N° 15, Delegación Tlalpan, C.P. 14000, México D.F., México. Teléfono: 5487 0900, ext. 5736. Correo electrónico: fgabilondon@hotmail.com (F. Gabilondo-Navarro).

## Introducción

La enfermedad trofoblástica gestacional (ETG) incluye un espectro de 4 entidades: mola hidatiforme (parcial/completa), mola invasora, coriocarcinoma y tumor trofoblástico placentario<sup>1,2</sup>.

Las metástasis de la ETG pueden ocurrir a cualquier sitio del cuerpo. Los órganos más frecuentemente involucrados son el pulmón, vagina, sistema nervioso central, hígado y el tracto gastrointestinal. La enfermedad renal metastásica ha sido descrita en reportes previos<sup>3-5</sup>.

En este reporte, se describe un caso de coriocarcinoma metastásico, que se presentó con dolor intenso en fosa renal izquierda a causa de un hematoma subcapsular y otro retroperitoneal, acompañado de hemiparesia izquierda secundaria a 2 tumores cerebrales metastásicos.

## Presentación del caso

Mujer mestiza de 18 años de edad, que acude al Servicio de Urgencias por cefalea y dolor abdominal intenso mal localizado, además de hemiparesia izquierda acompañada de náusea y vómito incoercible. Dentro de los antecedentes de importancia, tuvo un parto eutócico vaginal, una semana posterior al parto, desarrolló endometritis posparto, tratada satisfactoriamente con legrado uterino instrumentado y antibióticos. En la 8<sup>ª</sup> semana posparto inició con cefalea intensa, de localización occipito-frontal, acompañada de visión borrosa, diplopía, acúfenos y fosfenos, además de vómitos constantes en proyectil. Posteriormente, apareció dolor abdominal progresivo, intenso, acompañado de diaforesis, escalofríos, piloerección, náusea y vómito. Durante todo el padecimiento actual, la paciente se mantuvo afebril.

A la exploración física estaba estuporosa con agitación psicomotriz, taquicárdica, con dificultad respiratoria leve, saturación arterial de oxígeno del 91%, neurológicamente tenía hemiparesia faciobraquicural izquierda, anisocoria a expensas de midriasis derecha con adecuada respuesta a la luz, desviación de la mirada hacia la derecha y signos de irritación meníngea, además de integrar un síndrome piramidal. La sensibilidad y propiocepción estaban conservados. A la oftalmoscopia mostró hemorragias retinianas y papiledema bilateral. Otros hallazgos encontrados fueron hepatoesplenomegalia y una tumoración de aproximadamente de 5 cm de diámetro en flanco izquierdo, fija y dolorosa. La paciente presentaba leucorrea purulenta, con dolor a la movilización del cérvix.

Dentro de su abordaje inicial, se comenzó con antibioterapia empírica con ceftriaxona y vancomicina, esteroides y diurético osmótico. Se solicitó una tomografía computada (TC) de cráneo y abdomen, encontrando en la primera, 2 lesiones hiperintensas, una en región frontal y otra en región temporal derecha con densidades sugerentes de sangre, compresión extrínseca de la línea media hacia el lado izquierdo y un efecto de masa hacia el ventrículo lateral derecho, además de mostrar datos radiológicos de hipertensión intracraneana. La TC abdominal (fig. 1) mostró una gran tumoración en el espacio retroperitoneal, que ocupaba el espacio pararenal posterior izquierdo con desplazamiento del riñón hacia adelante y una gran colección subcapsular

con intensidades compatibles con sangre. Se realizó punción lumbar encontrándose como único hallazgo eritrocitos y crenocitos.

Se decidió complementar el estudio de la paciente con una urografía excretora (fig. 2), que reflejó un efecto de masa sobre la región retroperitoneal izquierda, la cual impedía visualizar en forma satisfactoria los contornos del riñón del mismo lado. Los estudios de laboratorio de rutina mostraron anemia normocítica hipocrómica (Hb 12 mg/dL), leucocitosis dependiente de neutrófilos (15,000/91%) y creatinina en límites superiores normales (1.18 mg/dL). Se cuantificó el nivel de hormona gonadotropina coriónica fracción beta (hGC-β) en 6,700 mcg/dL.

A las 72 horas de su ingreso y una vez remitidos los datos de hipertensión intracraneana, se decidió realizar una laparotomía exploradora, nefrectomía radical izquierda y linfoadenectomía del hilio renal y ganglios retroperitoneales. Los hallazgos quirúrgicos fueron: un gran hematoma retroperitoneal organizado, con un hematoma perirrenal, el cual fue evacuado íntegramente, al extraer la pieza quirúrgica; macroscópicamente resaltaba la pérdida de la morfología normal del riñón, con deformidad en el polo superior, probablemente secundario a la lesión tumoral, como se muestra en la figura 3.

El reporte histopatológico fue de coriocarcinoma y ganglios, sin evidencia de metástasis. A los 8 días posquirúrgicos, se inició quimioterapia con metotrexato, actinomicina D y ciclofosfamida complementada con 3 ciclos de radioterapia holocraneal.

A pesar del curso tórpido, secundario al coriocarcinoma y a la quimioterapia, la paciente evolucionó satisfactoriamente. Confirmando por TC la desaparición de las lesiones cerebrales y cambios posnefrectomía como único hallazgo, además de tejido pulmonar y glándula hepática sin lesiones aparentes.

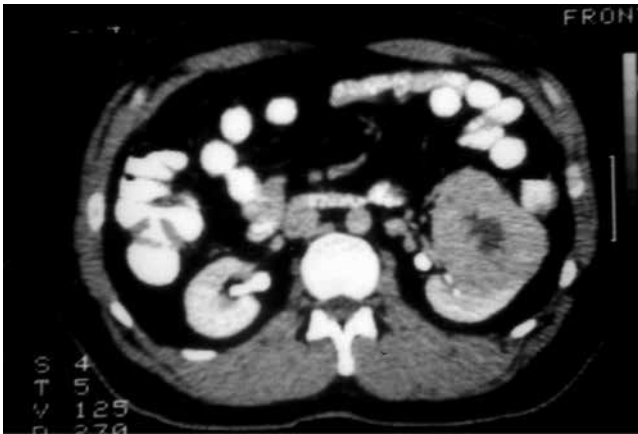
## Discusión

El coriocarcinoma es una neoplasia maligna que afecta a mujeres jóvenes en edad reproductiva. El coriocarcinoma puede ser el resultado de un embarazo molar (50%), aborto espontáneo o inducido (25%) o un embarazo ectópico o no-moevolutivo (25%)<sup>1,6,7</sup>.

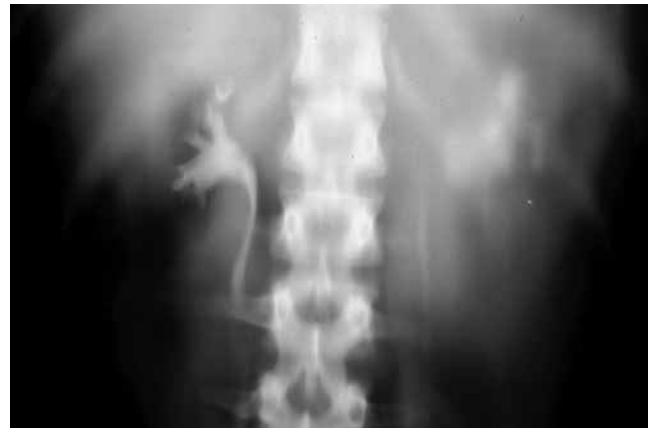La incidencia de embarazo molar ha disminuido, según algunas series, esto posiblemente a una mejoría en las condiciones socioeconómicas y dietéticas. En la mayoría de los casos de mola hidatiforme completa, ésta es causada por la fecundación de un óvulo sin material genético, donde el DNA del espermatozoide se duplica; y la mola hidatiforme parcial es el resultado de la fertilización de un óvulo con 2 espermatozoides<sup>1</sup>.

La ETG siempre deriva de la placenta, la mola hidatiforme y el coriocarcinoma se originan particularmente del trofoblasto. Los coriocarcinomas son tumores malignos productores de hGC-β con necrosis central y características bifásicas, tanto del citotrofoblasto como del sincitiotrofoblasto. El coriocarcinoma de origen intraplacentario es la posible causa de la enfermedad metastásica, después de los embarazos de término<sup>1</sup>.

Los síntomas y signos varían con la localización de la enfermedad. La presentación habitual del coriocarcinoma son



**Figura 1** Tomografía computada de abdomen en fase nefrográfica tardía, en la cual se observa una lesión dependiente de región interpolar, de la porción anterior del riñón izquierdo, donde se aprecia una zona hipodensa con probable relación a necrosis y/o sangre, la cual desplaza al sistema colector y pelvis renal.

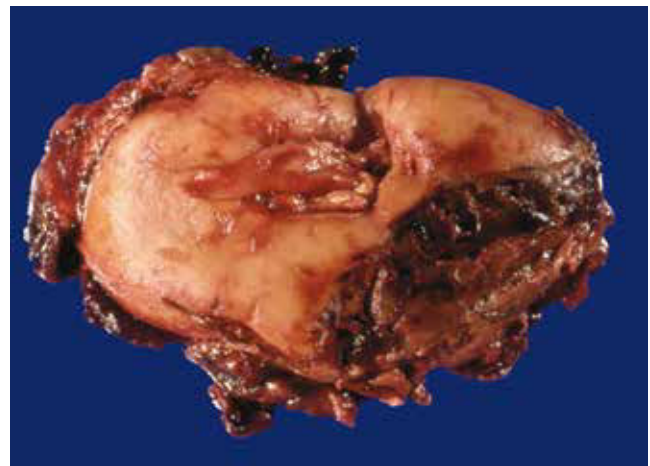

**Figura 2** Urografía excretora en corte de tomografía, en la cual se aprecia pobre definición de cáliz renal y pelvis renal con material de contraste.

los síntomas ginecológicos, incluyendo hemorragia vaginal y crecimiento uterino, además de signos y síntomas relacionados con altas concentraciones séricas de hGC- $\beta$ , como amenorrea, malestar general e hiperemesis<sup>8</sup>. En una serie de 134 pacientes con ETG metastásica, el 17% tenía ETG de alto grado (enfermedad metastásica fuera de pulmones, vagina o pelvis)<sup>1</sup>, de los cuales el 88% tenía síntomas de enfermedad extrapulmonar. Una de las características que distinguen al coriocarcinoma, es su rápido crecimiento temprano y metástasis a cualquier órgano. Pacientes con metástasis cerebrales presentan cefalea, convulsiones o hemiparesias; y con metástasis pulmonares pueden presentar hemoptisis, dolor pleural y disnea<sup>1,9</sup>.

Antes del advenimiento de los nuevos fármacos quimioterapéuticos, la incidencia de coriocarcinoma metastásico a riñón era más elevada, que en la actualidad<sup>2,4,5</sup>. En una serie de 448 casos con coriocarcinoma, el 6.9% (n=31) se les encontró metástasis renal, de los cuales el 50% tenían hematuria y dolor en fosa renal, sólo uno de los casos, presentó hematoma subcapsular<sup>2,8</sup>. La Sociedad Internacional para el Estudio de la Enfermedad Trofoblástica reporta una incidencia del 1%<sup>9</sup>, mientras otras series reportan el 1.3%<sup>1,3</sup>. En una revisión de 78 pacientes con hematoma espontáneo subcapsular y perirrenal, 57% eran causados por tumores (24% benignos, 33% malignos)<sup>2</sup>. La hemorragia subcapsular por metástasis de un coriocarcinoma ha sido reportada como manifestación inicial<sup>6</sup>. La ETG de alto grado presenta metástasis con mayor frecuencia, desde semanas e incluso años posteriores a la gestación.

El ultrasonido es el estudio de imagen inicial en el abordaje diagnóstico de la ETG, sin olvidar la cuantificación de hGC- $\beta$ . La enfermedad metastásica se puede evaluar con imágenes por TC de tórax y abdomen, resonancia magnética cerebral y ultrasonido Doppler pélvico. Diversos autores recomiendan ante una resonancia magnética cerebral sin imágenes sugestivas de lesiones metastásicas, realizar una



**Figura 3** Pieza quirúrgica: riñón izquierdo con lesión tumoral que deforma el polo superior, con áreas de necrosis y coágulos.

punción lumbar para cuantificar la hGC- $\beta$  (normal <1:60), lo cual puede ayudar a descartar una neoplasia oculta<sup>1</sup>.

El tratamiento de elección para la ETG es la evacuación uterina de la mola. La quimioterapia se recomienda para el tratamiento de la ETG en los casos mostrados en la tabla 1, según las recomendaciones del Centro de Enfermedad Trofoblástica de Inglaterra.

Existen distintos esquemas de tratamiento que han sido desarrollados, entre los que destacan: metotrexato, ácido folínico y dactinomicina (MFA); metotrexato, dactinomicina, ciclofosfamida, doxorubicina, melfalán, hidroxycarbamina y vincristina (CHAMOCA); metotrexato, dactinomicina, y ciclofosfamida (MAC); y etopósido, metotrexato y dactinomicina (EMA). El esquema EMA es considerado el esquema de menor toxicidad y mayor efectividad<sup>1</sup>.

El manejo quirúrgico de la ETG metastásica a riñón, suele realizarse mediante nefrectomía, la cual es considerada únicamente en la enfermedad localizada, sin afección a

**Tabla 1** Recomendaciones del Centro de Enfermedad Trofoblástica de Inglaterra, en el manejo con quimioterapia de la enfermedad trofoblástica gestacional.

Indicaciones de quimioterapia para ETG
Mantenimiento o aumento de las concentraciones de hGC- $\beta$ después de la evacuación.
Hemorragia vaginal abundante o gastrointestinal o intraperitoneal.
Evidencia histológica de coriocarcinoma.
Evidencia de metástasis en cerebro, hígado o tracto gastrointestinal, u opacidades radiológicas mayores a 2 cm en la radiografía de tórax.
Concentraciones séricas de hGC- $\beta$ de 20,000 UI/L o más, después de 4 semanas a la evacuación.

otro órgano; la cirugía en pacientes con enfermedad diseminada no aumenta la supervivencia<sup>5,6</sup>.

El papel de la radioterapia se encuentra limitado a la ETG metastásica a cerebro o hígado, ésta ha demostrado disminuir las complicaciones hemorrágicas. La combinación de quimioterapia y radioterapia ofrece un efecto tanto hemostático, como tumoricida<sup>10</sup>. Supervivencias del 50% a 75% han sido reportadas en series de casos con metástasis cerebrales, que fueron tratados con quimioradioterapia<sup>10</sup>.

En este reporte observamos el comportamiento de la ETG de alto grado con metástasis a cerebro y riñón, debutando con hemiparesia y dolor en fosa renal izquierda, lo cual fue constatado por estudios de imagen y por el hallazgo quirúrgico; demostrando el comportamiento agresivo y rápida diseminación de la enfermedad. El manejo de la lesión tumoral renal mediante nefrectomía fue el indicado, por la unilateralidad y la metástasis cerebral, sin afectar a otros órganos; lo cual se encuentra descrito por diversos autores. El esquema quimioterapéutico adyuvante utilizado mostró

gran eficacia en conjunto con la radioterapia holocraneal, logró la remisión de la enfermedad y desaparición de las lesiones cerebrales, con normalización de las concentraciones séricas de hGC- $\beta$ , permitiendo la recuperación satisfactoria de la paciente.

## Conflicto de intereses

Los autores declaran no tener ningún conflicto de intereses.

## Financiamiento

No se recibió patrocinio para llevar a cabo este artículo.

## Bibliografía

1. Seckl M, Sebire NJ, Berkowitz RS. Gestational trophoblastic disease, Seminar. *Lancet* 2010;376(9742):717-729.
2. McDougal WS, Kursh ED, Persky L. Spontaneous rupture of the kidney with perirenal haematoma. *J Urol* 1975;114(2):181-184.
3. Tai KS, Chan FL, Ngan HYS. Renal metastasis from choriocarcinoma: MRI appearances. *Abdom Imaging* 1998;23(5):536-538.
4. Newman LB, Morgan TE, Bucy JG, et al. Choriocarcinoma and bilateral renal metastasis. *Urology* 1975;5(5):658-661.
5. Soper JT, Mutch DG, Chin N, et al. Renal metastases of gestational trophoblastic disease: a report of eight cases. *Obstet Gynecol* 1988;72(5):796-798.
6. Hanna RK, Soper JT. The Role of surgery and radiation Therapy in the Management of Gestational Trophoblastic Disease. *Oncologist* 2010;15(6):593-600.
7. Wagner BJ, Woodward PJ, Dickey GE. Gestational trophoblastic disease: radiologic-pathologic correlation. *Radiographics* 1996;16(1):131-148.
8. Vijay RKP, Kaduthodil MJ, Bottomley JR, et al. Metastatic gestational trophoblastic tumor presenting as spontaneous subcapsular renal haematoma. *Br J Radiol* 2008;81(969):e234-237.
9. Consultado el 01 de octubre de 2013. <http://www.isstd.org/gtd/contents.html>.
10. Soper JT. The Role of surgery and radiation Therapy in the Management of gestational Trophoblastic Disease. *Best Pract Res Clin Obstet Gynaecol* 2003;17(6):943-957.