


Revista Mexicana de
UROLOGIA
ÓRGANO OFICIAL DE DIFUSIÓN DE LA SOCIEDAD MEXICANA DE UROLOGÍA



CASO CLÍNICO

Ectopia renal cruzada con fusión y litiasis múltiple, nefrectomía con abordaje paramedio anterior

F. R. Zamora-Varela^{a,*}, V. M. González-Tejedal^b y A. González-Ambríz^c

^a Residencia en la Especialidad de Urología, Hospital Regional "Dr. Valentín Gómez Farías", ISSSTE, Guadalajara, Jal., México

^b Jefatura de Trasplantes, Hospital Civil "Dr. Miguel Silva", Morelia, Mich., México

^c Servicio de Urología, Hospital Civil "Dr. Miguel Silva", Morelia, Mich., México

PALABRAS CLAVE

Ectopia renal cruzada;
Fusión renal; Litiasis
renal; México.

Resumen Las anomalías renales congénitas son poco frecuentes. La ectopia renal cruzada (ERC) es la segunda anomalía más frecuente tras el riñón en herradura. Su diagnóstico suele ser incidental hacia la tercera o cuarta década de la vida, o al cursar con infecciones de vías urinarias, hematuria, litiasis o cólico reno-ureteral.

El objetivo es presentar el caso de un paciente que cursó con la sintomatología clásica de un cólico reno-ureteral, diagnosticándolo con ERC con fusión inferior y exclusión del riñón fusionado secundaria a litiasis múltiple, así como exponer el manejo mediante nefrectomía por abordaje paramedio anterior extraperitoneal.

Se presenta paciente masculino de 39 años de edad, con cuadro clínico clásico de cólico reno-ureteral, durante su estudio se encontró litiasis múltiple fuera de la topografía normal renal, por lo que se realizó una tomografía computada (TC) abdominal mediante la cual se diagnosticó la ERC, se reconstruyó tridimensionalmente con contraste y se encontró la exclusión del riñón fusionado inferior, por lo cual se manejó con nefrectomía. Consideramos que el abordaje paramedio anterior extraperitoneal es un buen acceso para este tipo de anomalía congénita, debido a la situación anterior de la unidad renal.

* Autor para correspondencia: Paseo de las brisas N° 4128-302, Colonia Lomas Altas, C.P. 45128. Zapopan, Jal., México. Teléfono: (33) 3749 3944. Correo electrónico: dr.zamora@hotmail.com (F. R. Zamora-Varela).

KEYWORDS

Crossed renal ectopia;
Renal fusion; Renal
lithiasis; Mexico.

Crossed renal ectopia with fusion and multiple renal calculi managed with nephrectomy through the anterior paramedian approach

Abstract Congenital renal anomalies are not common. Crossed renal ectopia (CRE) is the second most frequent abnormality after horseshoe kidney. Its diagnosis is usually incidental in the third or fourth decade of life or when the patient presents with urinary tract infections, hematuria, lithiasis, or renal-ureteral colic.

The aim of this article was to present the case of a patient with the classic symptoms of renal-ureteral colic who was diagnosed with CRE with an inferiorly fused, non-functioning kidney secondary to multiple renal calculi, and to describe the management with nephrectomy through the extraperitoneal anterior paramedian approach.

A 39-year-old man presented with a classic case of renal-ureteral colic and during his evaluation multiple renal calculi outside of the normal renal topography were found. An abdominal computed tomography (CT) scan was done and CRE was diagnosed. The non-functioning inferiorly fused kidney was revealed in the contrast-enhanced and three-dimensionally reconstructed CT, and management with nephrectomy was decided upon. We believe that the extraperitoneal anterior paramedian approach provides good access for this type of congenital anomaly, given the anterior location of the renal unit.

Introducción

La ectopia renal cruzada (ERC) con fusión representa el 85% a 90% de los casos publicados, siendo la variedad fusionada unilateral inferior, la más frecuente dentro del grupo. La ERC se define como la posición distinta a la normal dentro del retroperitoneo, que cruza la línea media para ubicarse en el lado contralateral con respecto a su inserción normal a la vejiga. Se diagnostica de manera incidental en la mayoría de los casos con sintomatología vaga, simulando a veces un cólico reno-ureteral. Se asocia a obstrucción de la vía urinaria debido a bridas o a la vasculatura anormal hacia el riñón ectópico, también se asocia a otras anomalías como reflujo vesicoureteral, ureterocele y malformación anorrectal. Su diagnóstico se realiza mediante urograma excretor y tomografía computarizada (TC) tridimensional con contraste; el tratamiento va dirigido a las complicaciones más que a la aberración anatómica en sí.

Presentación del caso

Paciente masculino de 39 años de edad, el cual inició su padecimiento desde hace 4 años con sintomatología de cólico reno-ureteral derecho, nunca se atendió por el servicio médico y se automedicó a base de antiinflamatorios que le controlaban el dolor. Sin embargo, hace 7 meses inició con otro cuadro similar pero de mayor intensidad, agregándose fiebre, hematuria y sintomatología irritativa urinaria, por lo que acude a médico particular, quien solicita radiografía simple de abdomen y envía a este nosocomio para su manejo.

Lo valoramos por primera vez en el Servicio de Urgencias, encontrándolo en buenas condiciones generales, le solicitamos biometría hemática, química sanguínea, electrolitos séricos y examen general de orina. Los resultados mostraron leucocitosis de 11,800, además de hemoglobina 12.2 g/dL, plaquetas 352,000, glucosa 98, creatinina 0.8 y urea 17; el examen general de orina mostró pH 5.5, con leucocituria, eritrocituria y bacteriuria. Al valorar la radiografía de abdomen (fig. 1), observamos imágenes radioopacas sugerentes

de litos de 2 x 1.5 cm aproximadamente, en el cuadrante inferior derecho por arriba de la cresta ilíaca, por lo que solicitamos una TC de abdomen. En ésta encontramos ausencia de riñón izquierdo, riñón derecho aumentado de tamaño y calcificaciones por debajo del polo inferior (fig. 2A); en otros cortes, observamos una imagen que podría corresponder al riñón izquierdo ectópico fusionado con el derecho y en su interior múltiples litos (figs. 2B y 2C). En la reconstrucción urotomográfica, se apreciaba el riñón ectópico fusionado sin adecuada captación del material de contraste (fig. 3A).

Se valoró en conjunto con el Servicio de Trasplantes y se le solicitó una angiotomografía (fig. 3B), en donde se encontraron arteria y vena únicas, sin apreciarse adecuada vascularidad del riñón ectópico. Se decidió realizar la nefrectomía de dicho riñón mediante un abordaje paramedio extraperitoneal, se realizó sin ninguna complicación con un tiempo total quirúrgico de una hora 10 minutos, sangrado de 500 cc. En el interior de la pieza quirúrgica, se extrajeron 9 litos de 2.5 x 1.5 cm. El paciente se dió de alta por mejoría a las 72 horas.

Discusión

La litiasis en riñones con alguna alteración anatómica es en particular un gran desafío para el urólogo, debido a que la anatomía aberrante no permite que los accesos empleados para la desintegración o la extracción sean los mismos que los utilizados en las unidades renales normales¹.

Embriológicamente, el riñón definitivo se inicia a partir de la quinta semana de la vida intrauterina, su desarrollo depende de la interacción química de la yema ureteral cerca de la unión con la masa continua de células mesenquimatosas no diferenciadas denominadas "blastema metanéfrico". Este conjunto asciende desde su situación pélvica hacia la fosa renal ipsilateral, girando hacia adentro sobre su eje longitudinal, hasta formar la unidad reno-ureteral definitiva durante las siguientes 3 semanas. Los defectos de desarrollo en la etapa de migración explican el riñón pélvico, ectópico o la malformación renal^{2,3}.

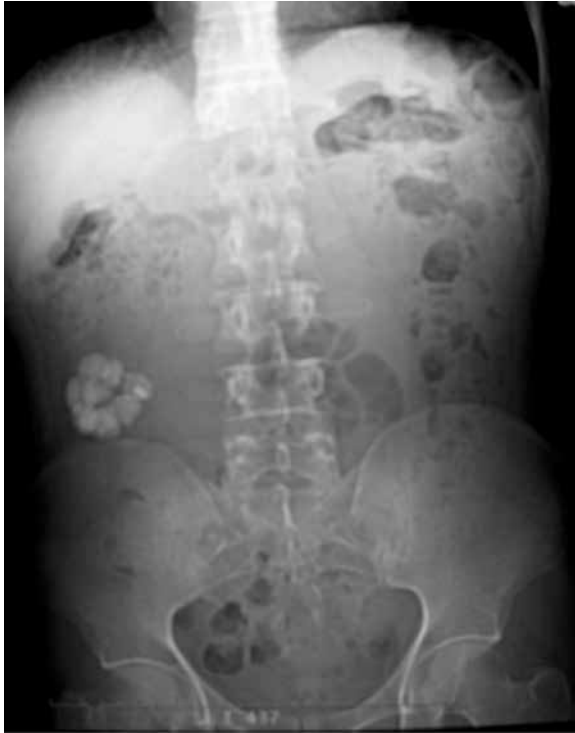

Figura 1 Radiografía en donde se aprecia litiasis múltiple.

El desarrollo normal embrionario y fetal del riñón se puede ver alterado por varios factores, los cuales a su vez se encuentran asociados con otras malformaciones de las vías urinarias. El 35% a 40% de las anomalías congénitas están localizadas en el tracto genitourinario, y el 10% de todos los seres vivos nacen con alguna anomalía de la vía urinaria².

Se define riñón ectópico al que se encuentra congénitamente en una posición diferente a su localización normal en

la región lumbar, debido a un fallo en el proceso de su ascenso, y que además cruza la línea media para ubicarse en el lado opuesto de donde normalmente se conecta a la vejiga^{2,4}. La ERC es la segunda anomalía con fusión más frecuente tras el riñón en herradura. El primer caso fue publicado por Pamarolus en 1654 y clasificado por McDonald y McClellan en 1957^{3,5}, siendo ésta la vigente en la actualidad: ectopia cruzada con fusión que supone el 85%, ectopia cruzada inferior sin fusión, ectopia cruzada solitaria y ectopia cruzada bilateral. La variedad fusionada a su vez se divide en: riñón fusionado unilateral inferior, riñón sigmoideo o en S, riñón en L, riñón en torta, riñón en disco y riñón fusionado unilateral superior⁵⁻⁸. Se han propuesto varias teorías, sin embargo no se conocen con exactitud los mecanismos por los cuales ocurre⁵. Dentro de éstas, tenemos a la teoría mecánica, la ureteral, la de migración inducida por estímulos bioquímicos, la teratogénica y finalmente, la teoría de la rotación anómala del extremo caudal del feto en desarrollo^{3,5}.

La ERC con fusión es una rara malformación con una incidencia de 1:7,500⁶, siendo más frecuente en hombres 1.4:1⁷; presenta una relación izquierda:derecha de 3:1³.

Clínicamente puede cursar asintomática en la mayoría de los casos, generalmente se puede desarrollar hacia la tercera o cuarta década de la vida⁹. Dado que la irrigación es distinta a la normal, el acodamiento o compresión a la vía urinaria puede ocasionar estenosis de la unión ureteropielíca, generalmente del riñón ectópico, ocasionando hidronefrosis sin o con formación de litiasis en un 9%^{1-3,6}, hematuria, dolor abdominal inespecífico, infecciones urinarias de repetición, dolor reno-ureteral, entre otros³.

Su diagnóstico se basa en la urografía intravenosa; la TC tridimensional contrastada suele ser la mejor técnica de imagen para detallar la situación del riñón ectópico^{2,3,5,7,8}. El tratamiento debe ser oportuno y dirigido a las complicaciones, más que a la anomalía congénita en sí. La profilaxis antibiótica, litotricia extracorpórea, ureterolitotricia, nefrolitotomía percutánea, pielolitotomía, pielooplastia y en casos de exclusión renal, la nefrectomía^{1,7}.

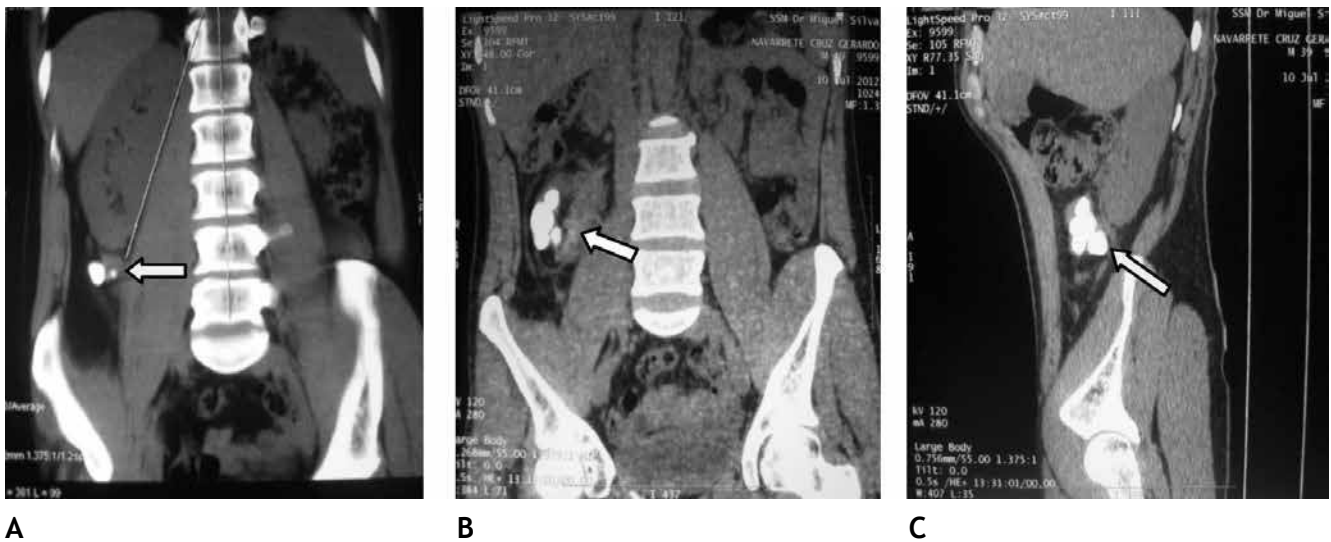


Figura 2 Tomografía computarizada. A) Agenesia renal izquierda, se comienzan a observar calcificaciones fuera del riñón derecho. B) Imagen que corresponde a riñón ectópico izquierdo con litiasis múltiple. C) Fusión renal izquierda.

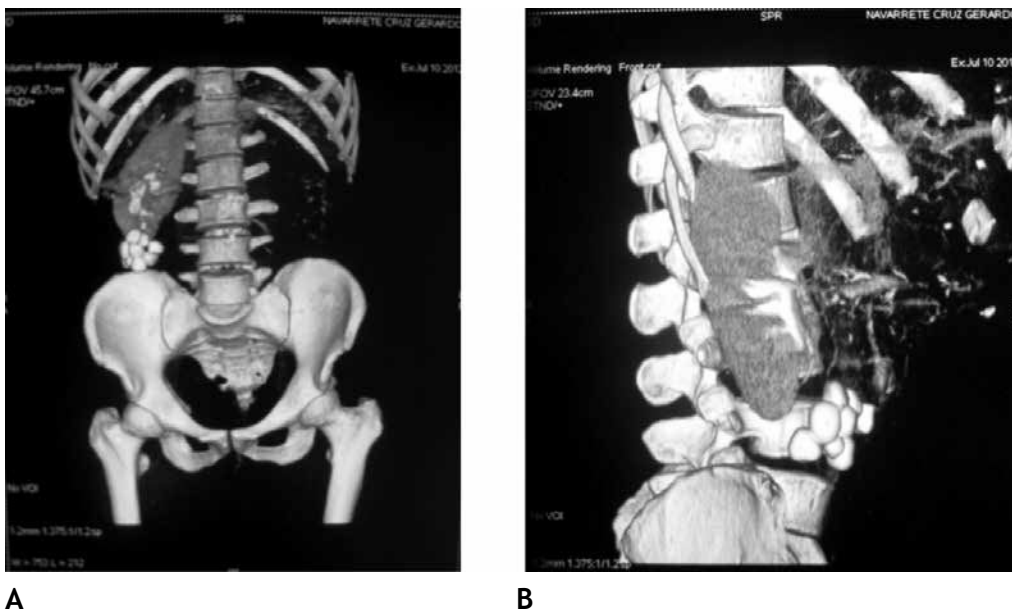


Figura 3 A) Urotomografía que muestra la ectopia renal izquierda y la litiasis múltiple en el riñón fusionado, sin captación del medio de contraste. B) Angiotomografía, sin adecuada vascularidad al riñón ectópico cruzado.

Conclusión

Nuestro paciente cursó con un cuadro clínico clásico de cólico reno-ureteral, durante su estudio se encontró litiasis múltiple fuera de la topografía normal renal, por lo que se realizó una TC abdominal mediante la cual se diagnosticó la ERC, se reconstruyó tridimensionalmente con contraste y se encontró exclusión del riñón fusionado inferior, por lo que se manejó con nefrectomía. Consideramos que el abordaje paramedio anterior extraperitoneal es un buen acceso para este tipo de anomalía congénita, debido a la situación anterior de la unidad renal.

Conflicto de intereses

Los autores declaran no tener conflicto de interés.

Financiamiento

No se recibió ningún patrocinio para llevar a cabo este artículo.

Bibliografía

1. Gupta M, Lee MW. Treatment of stones with complex or Anomalous Renal Anatomy. *Urol Clin North Am* 2007;34(3):431-441.
2. Montell Hernández OA, Vidal Tallet A. Pielonefritis en ectopia renal cruzada y fusionada. Presentación de caso. *Revista médica electrónica* 2010;32(4).
3. Sousa Escandón MA, González Rodríguez A, García Figueiras R, et al. Ectopia renal cruzada: posibilidades radiológicas de la TAC helicoidal. *Actas Urol Esp* 2002;26(5):313-319.
4. Lizado BJR, Godoy MJG. Ectopia renal simple. Informe de un caso y revisión de la literatura. *Rev Med Hondur* 2011;79(1):19-21.
5. Aguilera Tubet C, Del Valle Schaan JI, Martín García B, et al. Tumor renal en ectopia renal cruzada con fusión. *Actas Urol Esp* 2005;29(10):993-996.
6. Durán Álvarez S, Guerra Rodríguez M, Díaz Zayas N, et al. Ectopia renal cruzada con fusión, reflujo vesicoureteral y riñón ectópico afuncional: informe de un caso. *Rev Cub Pediatr* 2010;8(1).
7. Aguilar-Cota JJ, Alvarado-García R, Ramón-Garrido J. Ectopia renal cruzada no fusionada con malformación anorrectal y ureterocele en un niño. *Acta Pediatr Mex* 2009;30(5):254-257.
8. Aysel T, Tülay O, Turhan C. Multidetector CT urography of renal fusion anomalies. *Diagn Interv Radiol* 2009;15(2):127-134.
9. Ghosh BC, DeSantis M, Kleyner Y, et al. Crossed Fused Renal Ectopia with Calculi. *J Am Coll Surg* 2008;206(4):753.