




Revista Mexicana de
UROLOGIA
ÓRGANO OFICIAL DE DIFUSIÓN DE LA SOCIEDAD MEXICANA DE UROLOGÍA



ARTÍCULO ORIGINAL

Manejo de catéteres doble J calcificados en el Hospital General “Dr. Manuel Gea González”

A. J. Camacho-Castro*, V. Osornio-Sánchez, J. Á. Martínez, A. Urdiales-Ortiz, G. Fernández-Noyola, S. Ahumada-Tamayo, F. García-Salcido, E. Muñoz-Ibarra, E. Mayorga-Gómez, G. Garza-Sainz, Z. A. Santana-Ríos, R. Pérez-Becerra, S. Fulda-Graue, C. Martínez-Arroyo, M. Cantellano-Orozco, G. Morales-Montor y C. Pacheco-Gahbler

División de Urología, Hospital General “Dr. Manuel Gea González”, México D.F., México

PALABRAS CLAVE

Incrustación; Catéter ureteral; Calcificado; México.

Resumen

Introducción: La incrustación es un problema clínico que ocurre en los catéteres de derivación urinaria tanto externos como internos; los constituyentes químicos de la orina se combinan con el catéter para formar una matriz en donde posteriormente se formará un lito.

Objetivo: El objetivo del trabajo fue describir el manejo y los resultados obtenidos en los pacientes con catéter doble J calcificado, en el Hospital General “Dr. Manuel Gea González”.

Material y métodos: Estudio retrospectivo, observacional, transversal. Se tomaron en cuenta todos los pacientes con catéter ureteral calcificado, manejados desde enero del 2010 hasta julio del 2011 en el Servicio de Urología, del Hospital General “Dr. Manuel Gea González”. Se clasificaron de acuerdo al *FECal Ureteral Stent Grading System*, creado por el Departamento de Urología del Centro Médico de la Universidad de Loyola en Maywood, Illinois, EUA.

Resultados: Diez pacientes con presencia de catéter doble J calcificado, 5 hombres y 5 mujeres, con una edad promedio de 46 años y tiempo de colocación del catéter doble J de 10.2 meses; 4 se encontraron en grado II, 2 en grado III, 2 en grado IV y 2 en grado V; 3 se resolvieron por medio de cirugía abierta, 3 por laparoscopia, 3 por endoscopia y uno por litotripsia extracorpórea por onda de choque (LEOCH). A la fecha todos los pacientes se encuentran libres de presencia de lito residual.

Discusión: El manejo de catéteres ureterales retenidos e incrustados puede representar un reto quirúrgico para el urólogo, constituyendo un riesgo aumentado en la morbilidad del paciente, sin embargo se cuentan con amplias opciones para abordar esta patología.

Conclusiones: La presencia de un sistema de clasificación y protocolo de manejo de catéteres ureterales calcificados, permite estandarizar la forma en que se aborda este fenómeno.

* Autor para correspondencia: Calzada de Tlalpan N° 4800, Colonia Sección XVI, Delegación Tlalpan, C. P. 14080, México D.F., México. Teléfono: 4000 3000, ext. 3298. Correo electrónico: ajcc7@hotmail.com (A. J. Camacho-Castro).

KEYWORDS

Encrustation; Ureteral stent; Calcified; Mexico.

Calcified double-J stent management at the Hospital General "Dr. Manuel Gea González"**Abstract**

Background: Encrustation is a clinical problem that occurs in both external and internal urinary diversion catheters; the chemical constituents of urine combine with the stent to produce a matrix upon which a stone will later form.

Aims: The objective of this article was to describe the management and results obtained in patients with calcified double-J stents at the *Hospital General "Dr. Manuel Gea González"*.

Material and methods: A retrospective, observational, cross-sectional study was carried out. All patients with a calcified ureteral stent at the Urology Service of the *Hospital General "Dr. Manuel Gea González"* within the time frame of January 2010 to July 2011 were taken into account. They were classified according to the FECal Ureteral Stent Grading System created by the Department of Urology at the Loyola University Medical Center in Maywood, Illinois.

Results: Ten patients (5 men and 5 women) presented with calcified double-J stent and their mean age was 46 years. The mean length of time with the indwelling double-J stent was 10.2 months; 4 of the patients were classified as grade II, 2 as grade III, 2 as grade IV, and 2 as grade V. The problem was resolved in 3 of the patients through open surgery, in 3 through laparoscopy, in 3 through endoscopy, and one patient underwent extracorporeal shock wave lithotripsy (ESWL). At present all patients are free from residual stones.

Discussion: The management of retained and encrusted ureteral stents can be a surgical challenge for the urologist and represents an increased risk for patient morbidity. However, there are a wide variety of therapeutic options for approaching this pathology.

Conclusions: The presence of a classification system and management protocol for calcified ureteral stents enables a standardized approach to this phenomenon.

Introducción

La introducción del catéter ureteral en 1967 revolucionó la manera de manejar las obstrucciones del tracto urinario, convirtiéndose en uno de los accesorios más utilizados dentro de la Urología. Las indicaciones actuales para su uso incluyen prevención y tratamiento de obstrucción ureteral secundaria a causas intrínsecas, extrínsecas o iatrogénicas como urolitiasis, estenosis y malignidad. Se define como "catéter ureteral calcificado", aquel que no puede ser removido por cistoscopia durante el primer intento sin la ayuda de otras medidas auxiliares, debido a la incrustación o formación de lito en el mismo (fig. 1)¹⁻³.

Los catéteres ureterales modernos se encuentran diseñados con una forma de doble cola de cochino (doble J) y están compuestos de polímeros sintéticos (poliuretano/polietileno). El material ideal para la composición de un catéter ureteral es biocompatible, radioopaco, resistente a incrustación, previene infección, causa poco discomfort, es asequible a un costo razonable y mejora la obstrucción del tracto urinario de manera efectiva, sin embargo actualmente no existe ningún catéter ureteral que cumpla con todos los requisitos⁴.

La mayoría de los catéteres ureterales basados en polímeros tienen un tiempo promedio de estancia intracorpórea de 3 a 6 meses, los avances actuales en los catéteres se encuentran enfocados a prevenir síntomas o complicaciones asociadas a la colocación de los mismos como infección, migración, disuria y calcificación^{5,6}. Estos avances pueden llevar a reducir el apego por parte del paciente para acudir al retiro del catéter debido a disminución en la sintomatología relacionada, estos datos junto a un aumento en el uso de catéteres, se pueden traspasar a un incremento en la presencia de catéteres doble J calcificados para el futuro⁷⁻⁹.

En marzo del 2009 se publicó un sistema de clasificación para el catéter ureteral doble J olvidado, incrustado, calcificado, *FECal Ureteral Stent Grading System*, creado por el Departamento de Urología del Centro Médico de la Universidad de Loyola en Maywood, Illinois, EUA, así como un protocolo de manejo que permite resolver los casos con los métodos más efectivos, dependiendo del grado de calcificación presente en el catéter¹⁰. El objetivo de este estudio fue describir el manejo y los resultados obtenidos en los pacientes con catéter doble J calcificado, en el Hospital General "Dr. Manuel Gea González".

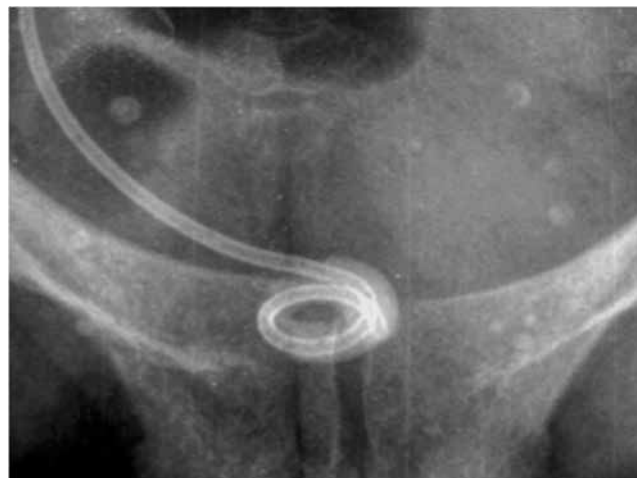

Figura 1 Incrustación.

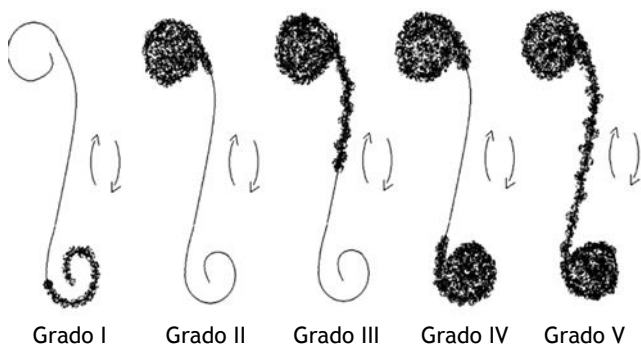


Figura 2 Grados de calcificación.

Tabla 1 Manejo por grados

Grado	N	Manejo
I	0	NA
II	4	Endoscópico
III	2	Abierto/endoscópico
IV	2	Abierto
V	2	Laparo/endoscópico

Material y métodos

Estudio descriptivo, retrospectivo, observacional, transversal. Se tomaron en cuenta todos los pacientes con catéter ureteral calcificado, manejados desde enero del 2010 hasta julio del 2011, en el Servicio de Urología del Hospital General “Dr. Manuel Gea González”.

Se clasificaron de acuerdo al *FECal Ureteral stent grading system* (fig. 2):

- Grado I: Incrustación lineal mínima en cualquiera de las jotas.
- Grado II: Incrustación circular que encierra por completo cualquiera de las jotas.
- Grado III: Incrustación circular que encierra por completo cualquiera de las jotas, con porciones lineares de incrustación en la porción ureteral del catéter.
- Grado IV: Incrustación circular que encierra por completo ambas jotas.
- Grado V: Incrustación difusa y abultada que encierra por completo ambas jotas y toda la porción ureteral.

Resultados

Se realizaron un total de 92 colocaciones de catéter doble J en el periodo mencionado, de los cuales 10 pacientes (10.86%) presentaron catéter doble J calcificado, 5 hombres y 5 mujeres, con una edad promedio de 46 años y tiempo de colocación del catéter doble J de 10.2 meses, de los cuales al ubicarlos en el sistema de grados de catéter ureteral olvidado, incrustado y calcificado (*FECal ureteral stent grading system*), 4 se encontraron en el grado II, 2 en grado III, 2 en grado IV y 2 en grado V (fig. 3); 3 se resolvieron por cirugía abierta, 3 por medio laparoscópico, 3 por vía endoscópica y uno por litotripsia extracorpórea por onda de choque (LEOCH) (tabla 1); sólo un paciente tuvo falta de resolución en el primer procedimiento, intentado con resolución posterior por medio de LEOCH, a la fecha todos los pacientes se encuentran libres de presencia de lito residual.

Las diferencias en el manejo de catéteres doble J calcificados entre el protocolo sugerido por la Universidad de Maywood y nuestra Institución, son a nivel del abordaje de la J proximal

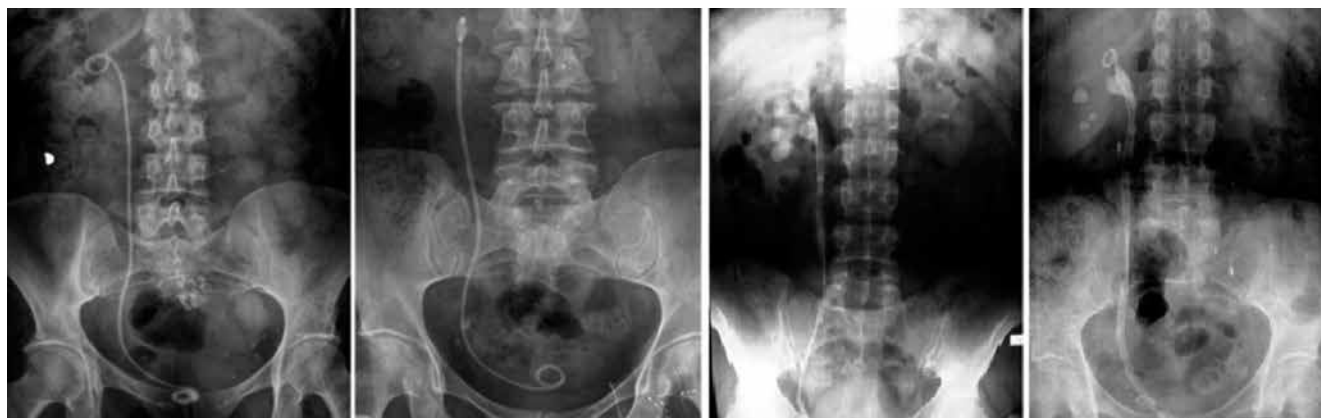

Figura 3 Grados radiológicos de calcificación.

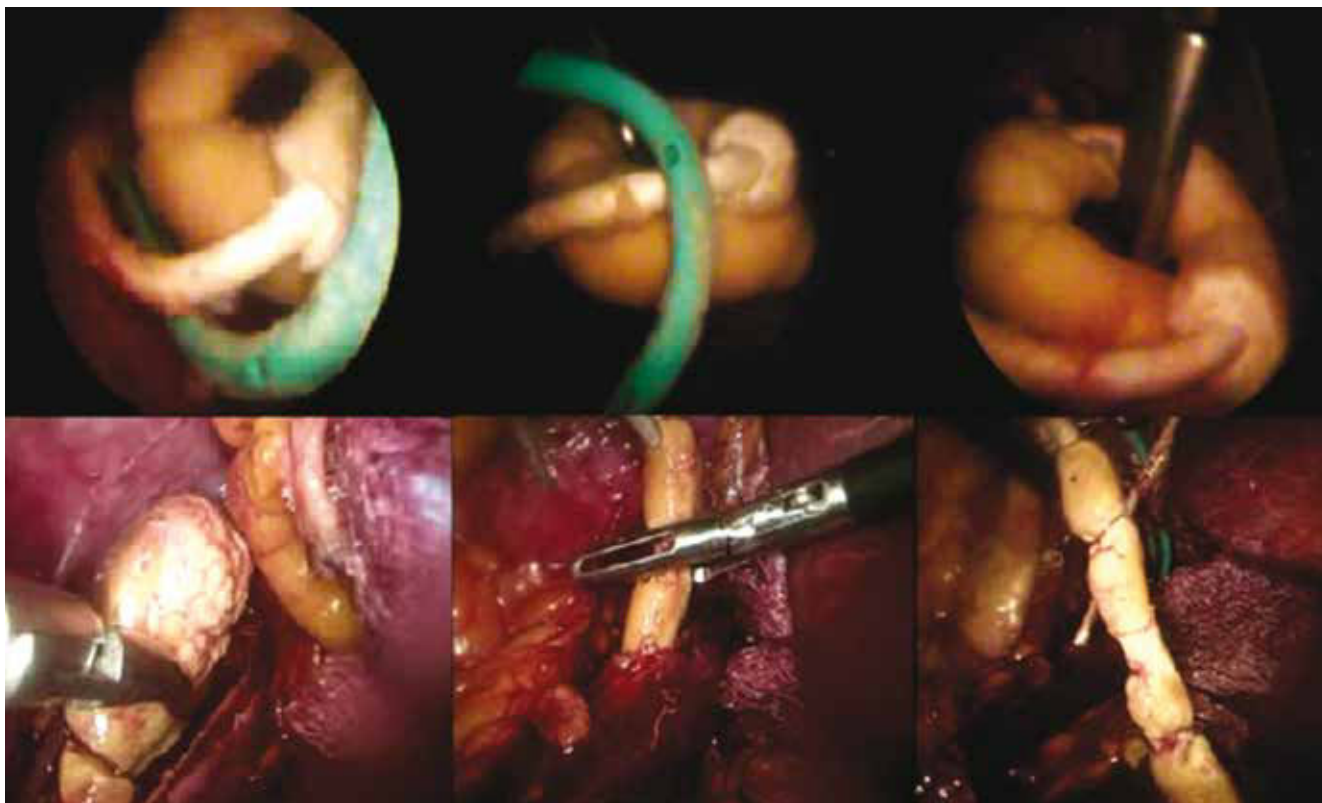


Figura 4 Manejo endoscópico y laparoscópico.

en los grados II, III y IV, así como en un catéter calcificado en su totalidad como el grado V, ya que se sugiere el uso de láser de holmio, LEOCH o nefrolitotomía percutánea (NLP); todas estas opciones fueron sustituidas por un abordaje laparoscópico (fig. 4), debido a que en ese momento el Hospital no contaba con el recurso del láser de holmio, aun así los resultados fueron satisfactorios ya que en un 90% de los pacientes se logró resolución completa en el primer procedimiento.

Discusión

El manejo de catéteres ureterales retenidos e incrustados puede representar un reto quirúrgico para el urólogo, así como un riesgo aumentado en la morbilidad del paciente, sin embargo se cuenta con amplias opciones para abordar esta patología como son: la cirugía abierta, laparoscópica, percutánea, endoscópica con litotripsia (hidráulica y láser). Tomando en cuenta que la muestra de pacientes obtenida en nuestra Institución es menor a las reportadas en la literatura médica, encontramos una resolución de la patología con sólo un procedimiento en el 90% de los casos vs. 80% reportado en otros hospitales a nivel mundial. Las complicaciones asociadas a la presencia de un catéter doble J calcificado incluyen infecciones, ruptura del catéter, obstrucción ureteral y pérdida de la función renal.

Conclusiones

La presencia de un sistema de clasificación y protocolo de manejo de catéteres ureterales calcificados permite estandarizar la forma en que se aborda este fenómeno, sin embargo debido a la limitación del acceso a todas las opciones de manejo en las diferentes instituciones, se debe de individualizar el plan a seguir en cada paciente.

Conflicto de intereses

Los autores declaran no tener conflicto de interés.

Financiamiento

No se recibió ningún patrocinio para llevar a cabo este artículo.

Bibliografía

1. Lam JS, Mantu MG. Tips and Tricks for the Management of Retained Ureteral Stents. *J Endourol* 2002;16(10):733-741.
2. Bukkapatnam R, Seigne J, Helal M. 1-Step Removal of Encrusted Retained Ureteral Stents. *J Urol* 2003;170:111-1114.

3. Canales BK, Higgins LA. Presence of Five Conditioning Film Proteins Are Highly Associated with Early Stent Encrustation. *J Endourol* 2009;23(9):1437-1442.
4. Majid Rana A, Sabooh A. Management Strategies and Results for Severely Encrusted Retained Ureteral Stents. *J Endourol* 2007;21(6):628-632.
5. Chin-Chung Y, Chieh-Hsiao C. A New Technique for Treating Forgotten Indwelling Ureteral Stents: Silk Loop Assisted Ureteroscopic Lithotripsy. *J Urol* 2004;171:719-721.
6. Cass AS, Kavaney P. Extracorporeal Shock Wave Lithotripsy for Calcified Ureteral Stent. *J Endourol* 1993;7(1):7-10.
7. Monga M, Klein E, Castañeda-Zuñiga WR, et al. The Forgotten Indwelling Ureteral Stent: A Urological Dilemma. *J Urol* 1995;153:1817-1819.
8. Aravantinos E, Gravas S. Forgotten, Encrusted Ureteral Stents: A Challenging Problem with an Endourologic Solution. *J Endourol* 2006;20(2):1045-1049.
9. Vanderbrink BA, Rastinehad A.R. Encrusted Urinary Stents: Evaluation and Endourologic Management. *J Endourol* 2008;22(5):905-912.
10. Acosta-Miranda AM, Miner J. The FECal Double-J: A Simplified Approach in the Management of Encrusted and Retained Ureteral Stents. *J Endourol* 2009;15(3):409-415.