



Tratamiento quirúrgico de la neocistolitiasis

Rosas-Nava JE,¹ Bautista-Carreón D,¹ Garduño-Arteaga L,³ Lira-Dale A,¹ Rubio-Zamudio U,⁴ Castell-Cancino R,⁴ Virgen-Gutiérrez JF,⁴ Almanza-González M,⁴ Manzanilla-García H.²



RESUMEN

Este artículo comunica los casos de litiasis en derivaciones urinarias atendidos en el Servicio de Urología del Hospital General de México. Se presentan los casos de pacientes con el antecedente de cistectomía más derivación urinaria y con diagnóstico clínico de litiasis en la derivación urinaria. Todos los pacientes se sometieron a la extracción del lito(s) mediante operación abierta, con adecuada evolución posquirúrgica y egreso del servicio en corto tiempo. Además se presenta una revisión de la bibliografía.

Palabras clave: neocistolitiasis, litiasis urinaria, cistectomía, México.

ABSTRACT

The objective of this article is to report cases of lithiasis in urinary diversions managed in the Urology Service of the Hospital General de México and to carry out a review of the literature. Patients with cystectomy plus urinary diversion clinically diagnosed with lithiasis in the diversion are presented. All patients underwent stone extraction with open surgery. There was adequate postoperative progression and patients were released from the service within a short period of time.

Key words: neocystolithiasis, urinary lithiasis, cystectomy, Mexico.



INTRODUCCIÓN

Las derivaciones urinarias se han aceptado bien tanto por los pacientes como por los urólogos. Se utiliza al intestino para sustituir la vejiga a modo de un conducto

que drene orina a la pared abdominal o se remodela para formar una vejiga de sustitución o ampliación. El íleon y el colon son los segmentos más utilizados. Las complicaciones metabólicas de las derivaciones urinarias incluyen, entre las principales, el síndrome de malabsorción intestinal, litiasis vesicular, diarrea crónica

1 Residente del Hospital General de México. 2 Jefe del Servicio de Urología del Hospital General de México. 3 Jefe de la Unidad de Urolitiasis del Hospital General de México. 4 Médico de base del Servicio de Urología del Hospital General de México.

Correspondencia: Dr. Jesús Emmanuel Rosas Nava. Hospital General de México, O. D. Dr. Balmis 148, Col. Doctores, Del. Cuauhtémoc, México D.F. Teléfono: 2789-2000, ext. 1030, N° celular: 04455 2755-3957. Correo electrónico: rosas_nava_jes@hotmail.com

y litiasis en la derivación urinaria.^{1,2} El factor etiopatogénico más importante para la formación de litiasis es la estasis urinaria, que por lo general se promueve por la presencia de moco intestinal e infecciones urinarias con colonización crónica por bacterias productoras de ureasa, hipocitraturia, hiperoxaluria y pH alcalino.³⁻⁷ La frecuencia oscila entre 10% y 50%, según la bibliografía mundial.⁵ La mayoría de estos paciente puede tratarse con técnicas de mínima invasión. Sin embargo, la extracción mediante operación abierta se considera cuando otras modalidades terapéuticas no pueden efectuarse de forma segura.^{4,5}

■ OBJETIVO

Comunicar los casos de litiasis en derivaciones urinarias tratados en el Servicio de Urología del Hospital General de México, así como realizar una revisión de la bibliografía.

■ MATERIAL Y MÉTODOS

Se presenta una serie de casos de pacientes con el antecedente de cistectomía más derivación urinaria y con diagnóstico clínico de litiasis en la misma serie que se detectaron y atendieron en el Servicio de Urología del Hospital General de México.

Caso clínico 1. Hombre de 31 años, con antecedentes de extrofia vesical, escroto bífido y agenesia anal; a los cinco años de edad se sometió a derivación urinaria con ileon más plastia anal. Acudió al servicio por dolor a nivel abdominal intenso, náusea, vómito y fiebre. En la placa simple de abdomen se encontró un lito gigante en el reservorio ileal de 15 x 10 cm (**Imagen 1**); el ultrasonido renal bilateral reveló pielocaliectasia bilateral y los exámenes de laboratorio fueron los siguientes: glucosa, 89; creatinina, 1.6; urea, 36; leucocitos, 9.4; Hb, 10; plaquetas, 341. El examen general de orina mostró pH, 5, densidad de 1.015, leucocitos incontables y bacterias +++. Los eritrocitos fueron 20 a 30 x campo y el urocultivo mostró *Pseudomonas aeruginosa* positiva (> 100 000 ufc/mL).

Caso clínico 2. Mujer de 27 años con antecedentes patológicos de espina bífida, sometida a los 19 años a un procedimiento de reservorio ileal por microcisto e incontinencia urinaria y litotripsia en el 2001. El padecimiento tiene dos meses de evolución y se caracteriza por dolor al momento de cateterizarse para el vaciamiento del reservorio; presenta de manera ocasional hematuria de leve intensidad, sin coágulos, con aparición de dolor lumbar bilateral, motivo por el cual acudió al servicio; los estudios de laboratorios mostraron Hb, 15.9 g/dL; Hct, 47.9; plaquetas, 292; leucocitos, 6.6; TP, 14 seg; TPT, 82%. El examen general de orina reveló una densidad de 1.015, coloración ámbar turbia, pH de 8.0,

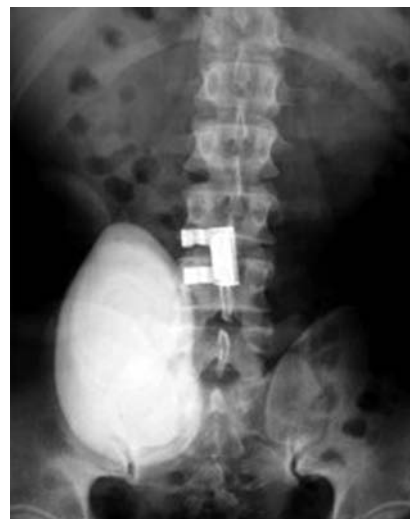

Imagen 1. Placa simple de abdomen con lito gigante en la bolsa ileal de 15 x 10 cm.

nitritos positivos, leucocitos incontables, eritrocitos incontables y cristales de fosfato numerosos. El urocultivo identificó *Morganella morganii* positiva (> 100 000 ufc/mL). La placa simple de abdomen incluyó seis imágenes radiopacas a nivel del flanco derecho, sugestivas de litos (**Imagen 2**).

Caso clínico 3. Mujer de 59 años, con antecedentes de histerectomía y cistectomía por cáncer cervicouterino, más la creación de un reservorio ileal 13 años antes. Acudió por la aparición de dolor lumbar bilateral de predominio izquierdo de seis meses de evolución, fiebre no cuantificada, escalofrío, con salida de piuria por el estoma del reservorio. Resultados de laboratorio: leucocitos, 28; Hb, 9.6; plaquetas, 777; glucosa, 150; urea, 108; creatinina, 1.5; Na, 130; K, 5; Cl, 10l. Examen general de orina: densidad, 1.010; pH, 8.0; leucocitos, abundantes; bacterias, abundantes; Hb, +++. Urocultivo positivo para *E. coli* (> 100 000 Ufc/mL). El ultrasonido renal reveló hidronefrosis izquierda, en el flanco derecho, con imagen hiperecogénica de 8.5 cm, que proyectaba sombra sónica. En la placa simple de abdomen se observó imagen radiopaca en el flanco derecho de aproximadamente 8 x 8 cm indicativa de lito (**Imagen 3**).

Caso clínico 4. Hombre de 19 años con antecedentes de mielomeningocele al nacimiento que exigió reparación quirúrgica, circuncisión a los cuatro años, creación de bolsa de Indiana a los ocho años, tratado posteriormente con cateterismo limpio intermitente y descompresión medular a nivel de L5-S1 a los 14 años. Acudió por presentar un cuadro de cuatro meses de evolución con salida de orina al autocateterizarse, acompañada de sangre fresca en escasa cantidad, así como múltiples detritus y dolor cólico de moderada

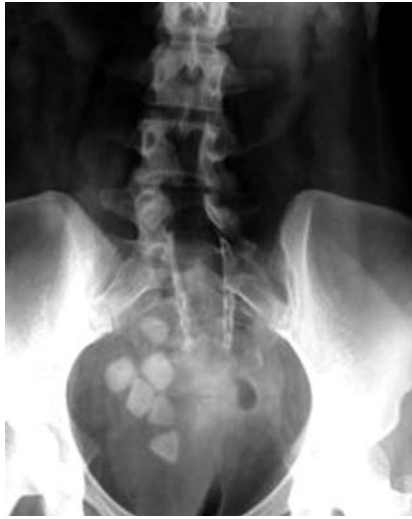

Imagen 2. Placa simple de abdomen con seis litos en la neovejiga.

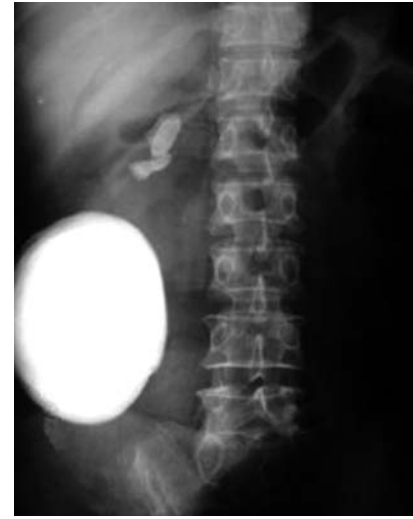

Imagen 3. Placa simple de abdomen con litio de 8 x 8 cm.

intensidad, suprapúbico y sin irradiaciones, el cual disminuía con el reposo y analgésicos, sin aumento de su intensidad. Abdomen con estoma en el flanco derecho. Pruebas de laboratorio: Hb, 13.90; Hto, 40.50; leucocitos, 9.10; plaquetas, 327; glucosa, 75; creatinina, 0.8; urea, 22.7; ácido úrico, 5.4; Na, 146; Cl, 110; K, 3.3. La placa simple de abdomen muestra una imagen radiopaca a nivel del hueso pélvico de 5 x 4 cm irregular. La asografía señala llenado adecuado, sin fuga. La urografía excretora proyecta una imagen radiopaca a nivel del hueso pélvico.

Caso clínico 5. Mujer de 23 años, con antecedentes de extrofia vesical y práctica de una osteotomía sacroiliaca bilateral con extirpación del remanente vesical, con cierre de pared abdominal y derivación urinaria continente tipo Indiana. Menarca, 11 años; ritmo, 28 x 8; IVSA, 17 años; PS, 1; G, 0; FUM, 10.09.08; PAP, dos meses antes sin alteraciones; MPF negados. Inició su padecimiento dos semanas después de una caída de su propia altura, con contusión a nivel abdominal; presenta sangrado del reservorio, con signos de choque, por lo que se hospitaliza y transfunde; se realizaron exámenes de imagen, en los que se reconoció un litio en la neovejiga. No hay otros síntomas adicionales. La exploración revela cicatriz media suprainfraumbilical, estoma en flanco derecho con sonda de Foley funcional, que drena orina con ligero tinte hemático. Pruebas de laboratorio: Hb, 9.1; Hto, 26.4; leucocitos, 7.3; PLT, 317; glucosa, 99; creatinina, 0.7; urea, 15; ácido úrico, 3.3; Na, 143; Cl, 109; K, 3.9. La placa simple de abdomen delinea una imagen radiopaca a nivel paravertebral derecha de L4-L5. La asografía no muestra signos de fuga, pero sí defecto de llenado a nivel

paravertebral de L4-L5. La TAC abdominal identifica un litio en la neovejiga de 3 x 3 cm.

■ DISCUSIÓN

En esencia, las técnicas de derivaciones urinarias se dividen en dos tipos: las derivaciones no continentales, entre ellas la técnica de Bricker-Wallace II, y las continentales, que a su vez pueden ser ortotópicas, con anastomosis a la uretra (técnica de Hautmann) y heterotópicas, con salida de orina por el ano (técnica de Mainz II) o autocaterizables (técnica de Mainz I).^{2,4,8-10}

Existe un mayor riesgo de litiasis urinaria en los pacientes con defectos del tubo neural que en la población general. Los cálculos, aunque pueden formarse en cualquier punto del aparato urinario, son más frecuentes en la vejiga. Entre los factores de riesgo para la litiasis vesical se han identificado la infección urinaria, la presencia de sondas a permanencia y la existencia de una ampliación vesical. Se ha observado que la litiasis vesical es 10 veces más prevalente en los pacientes con mielomeningocele portadores de enterocistoplastia.³

Las manifestaciones clínicas son variables e incluyen dolor abdominal o en el flanco, infecciones urinarias, hematuria macroscópica, dificultades en el autosondeo y alteraciones en el mecanismo de continencia.⁶

Las opciones terapéuticas comprenden la intervención abierta y la endoscópica, según sea el tamaño del litio; el éxito de la operación abierta para la litiasis es de

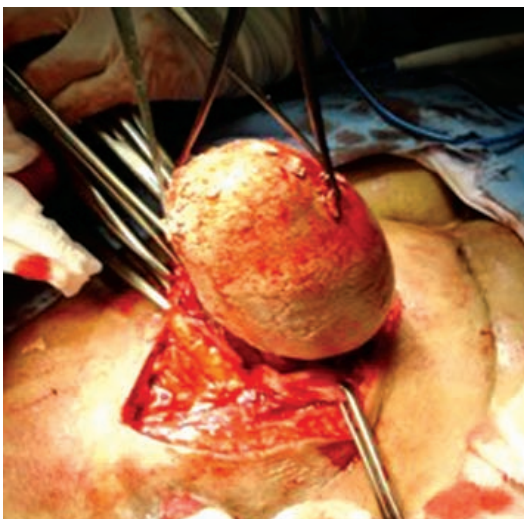


Imagen 4. Extracción de un lito gigante (caso clínico 1).

90% a 100%. El tratamiento endourológico es de mínima invasión, seguro y eficaz, con resultados satisfactorios a largo plazo. Se considera que el tratamiento percutáneo es el de elección en estos pacientes.^{5,6} La vía abierta se reserva para litiasis de grandes dimensiones, en las que es posible ocasionar una lesión del segmento intestinal con la fragmentación en su interior.⁶

El tiempo de aparición de las complicaciones es variable, desde seis meses hasta 11 años luego de la derivación. En la serie reportada por Navarro y colaboradores, el promedio de presentación de complicaciones es de 50 meses, con límites de siete a 100 meses. El riesgo de recurrencia es de 63% y se atribuye a bacteriuria persistente, por lo que debe considerarse la profilaxis antimicrobiana de largo plazo.^{5,6,8}

La litotripsia extracorpórea con onda de choque es el tratamiento menos invasivo, pero no tiene buena respuesta en estos pacientes (éxito de 25% a 35%).⁴ En la serie de Navarro y colaboradores, los litos de la neovejiga se trataron con neocistolitotripsia percutánea, sin uso de estoma, ya que puede lesionarse el mecanismo de continencia; sólo se aconseja esta vía en caso de usar cistoscopia flexible y litotripsia con láser, y las concreciones se extraen con evacuador de Ellik y no con pinzas de cuerpos extraños.⁵

Puesto que muchos pacientes permanecen asintomáticos, está indicado realizar estudios periódicos, como radiografías simples de abdomen, ecografías, así como mantener un consumo abundante de líquidos e irrigación periódica del reservorio para eliminar moco y cristales. Se utiliza el tratamiento con ácido acetohidroxámico en pacientes con infecciones urinarias de repetición y antecedentes de litiasis en derivaciones urinarias. También es recomendable solicitar

estudios metabólicos, ya que pueden presentarse anomalías metabólicas susceptibles de tratamiento.^{3,6}

■ RESULTADOS

En esta serie, el tiempo de aparición de la litiasis fue variable, desde los ocho hasta los 26 años tras la realización de la derivación; en comparación con otras series, es mayor. Todos los pacientes se sometieron al tratamiento quirúrgico con extracción del lito por vía quirúrgica abierta, sin presentar complicaciones posoperatorias relacionadas con la técnica; sólo uno de los pacientes presentó íleo posquirúrgico; sin embargo, todos los individuos egresaron en corto tiempo del servicio con buen pronóstico (**Imagen 4**).

■ CONCLUSIONES

Entre las complicaciones posoperatorias tardías que se presentan en las derivaciones urinarias se encuentran la estenosis del estoma (hasta 30%), hernias paraestomáticas, dermatitis periestomática, prolapso de la mucosa del asa intestinal, cambios en la estructura de la mucosa intestinal (metaplasia), estenosis de la unión uretero-intestinal (22%), litiasis (16%), infecciones urinarias y, en algunos casos, sepsis urinaria grave. Los pacientes de esta serie presentaron litos gigantes en cuatro casos y, en un caso, varios litos de 1 cm, por lo que la operación abierta fue la mejor opción terapéutica empleada; todos los enfermos habían presentado cuadros repetidos de infección de vías urinarias, por lo que es preciso destacar la importancia del control de éstas, así como una vigilancia periódica estrecha para la detección oportuna.

BIBLIOGRAFÍA

- Walsh P, Kavoussi L, Novick A, Partin A, Peters C, Wein A. *Campbell-Walsh Urology*. 2007. Ninth edition, Volumen 3:2534-2648.
- Rodríguez A, Riazuelo G, Cañón R, Solanas S, García de Jalón A, Zapater C. Derivaciones urinarias: anatomía radiológica y complicaciones. *Radiología: Publicación oficial de la Sociedad Española de Radiología Médica* 2003;45(2):87-94.
- Verdú F, Salinas J, Herranz F, Díez J, Durán R, Hernández C. Litiasis urinaria en adultos con mielomeningocele. *Actas Urol Esp* 2006;30(7):675-83.
- García de Jalón Martínez, Sancho C, Trivez M, Valdivia P, Gonzalvo A, Roncalés A. Derivaciones urinarias y ampliaciones vesicales. *Actas Urol Esp* 2002;26(7):467-80.
- Navarro A, Sedano I, Muñoz J, Mora L. Tratamiento mínimamente invasivo de las complicaciones tardías en pacientes con derivaciones urinarias. *Rev Mex Urol* 2002;17(2):78-85.
- Gómez J, Del Rosal J, García E, Bonilla R, Ramos J, Alvarado A. Litiasis gigante en derivación urinaria tipo Bricker: uropatía obstructiva como forma de presentación. *Actas Urol Esp* 2003;27(3):240-3.
- Vega A, García D, Parra L, Sánchez J y García J. Litotripsia extracorpórea en litiasis en pacientes con derivación urinaria. *Actas Urol Esp* 2004;28(5):400-404.
- Mohamed-Mohamed Abdallhm Z, Estévez L. Complicaciones urinarias y digestivas de las derivaciones urinarias. *Clin Urol Complut* 1998;6:381-9.
- Costa J, Kart M, Goluboff E, Talavera F. Urinary diversions and neobladders. *J Urol* 1999;140(6):1499-1505.
- Studer U, Stenzi A, Mansson W, Mills R. Bladder replacement and urinary diversion. *Eur Urol* 2000;38(6):1-11.