



## CASO CLÍNICO

# Infarto renal asociado a fibrilación auricular estenosis mitral tratado conservadoramente. Reporte de un caso en el Hospital Regional 1° de Octubre del ISSSTE

Venegas-Ocampo PJJ<sup>1</sup>, Robles-Scott MA<sup>1</sup>, Figueroa-Zarza M<sup>1</sup>, Castellanos-Hernández H<sup>1</sup>, Chávez-Martínez VH<sup>1</sup>, Rojas-Esquivel MP, Echavarrí-Arana JM<sup>2</sup>, Landa-Soler M<sup>4</sup>.

### RESUMEN

El infarto renal es una entidad rara que fue descrita inicialmente por Traube en 1856, raramente es identificada en la práctica clínica y cuenta con una incidencia subestimada. La irrigación renal es terminal, debido a la ausencia de colaterales, se puede originar infarto renal ya sea total o segmentario. La fibrilación auricular se consideró como un requisito para el diagnóstico de embolia renal, debido a la mayoría de casos en los reportes previos, sin embargo, dicho concepto está en desuso ya que se han reportado series en donde la mayor parte de los casos de embolia renal es de etiología idiopática, denominando así a los casos en los que no se tiene factor de riesgo tromboembólico. En este artículo reportamos el caso de una paciente de 47 años que ingresa al servicio de urgencias con dolor de predominio en hemiabdomen izquierdo difuso con antecedentes de fibrilación auricular, estenosis

### ABSTRACT

*Renal infarction is a rare condition first described by Traube in 1856. It is seldom identified in clinical practice and its incidence is underestimated. Renal irrigation is terminal due to the absence of collateral circulation, and can cause total or segmentary renal infarction. According to previous reports, auricular fibrillation was essential for making renal embolism diagnosis. This is now questionable, since series of patients have been reported with idiopathic renal embolism etiology, so-called because no thromboembolic risk has been identified. This article reports the case of a patient admitted to the emergency room with diffuse, predominantly left-side pain and with a history of auricular fibrillation, mitral stenosis and angina pectoris. Renal infarction was opportunely diagnosed and conservatively treated with excellent results.*

1 Médicos Residentes de la Especialidad de Urología en el Hospital Regional Lic. Adolfo López Mateos del ISSSTE, México, Distrito Federal, 2 Cirujana Uróloga, Médica Adscrita al Servicio de Urología del Hospital Regional 1° de Octubre del ISSSTE, México, Distrito Federal, 3 Cirujano General, Médico Adscrito al Servicio de Cirugía General del Hospital Regional 1° de Octubre del ISSSTE, México, Distrito Federal, 4 Cirujano Urólogo, Médico Adscrito al Servicio de Urología y Profesor Titular del Curso de Especialización en Urología del Hospital

Regional Lic. Adolfo López Mateos del ISSSTE, México, Distrito Federal.

Correspondencia: Dr. Pablo Juan José Venegas Ocampo. Av. Universidad Núm. 1321, Col. Florida, Delegación Álvaro Obregón, Distrito Federal. Correo electrónico: [pablovenegas2007@yahoo.com.mx](mailto:pablovenegas2007@yahoo.com.mx)

mitral y angina inestable; se diagnosticó infarto renal de forma oportuna otorgando manejo médico conservador con resultados excelentes.

**Palabras clave:** infarto renal, dolor abdominal, fibrilación auricular, estenosis mitral.

**Key words:** renal infarction, abdominal pain, atrial fibrillation, mitral stenosis.

## INTRODUCCIÓN

El infarto renal es una entidad rara que fue descrita inicialmente por Traube en 1856.<sup>1</sup> Hoxie y Coggin en 1940 publican una serie de 205 casos de 14,411 autopsias, mostrando una incidencia del 1.4%, sólo en dos casos fue diagnosticado *premortem*; debido a que raramente es identificada en la práctica clínica, la incidencia es subestimada.<sup>2</sup>

La etiología más frecuente del infarto renal es la embolia renal, estimándose en aproximadamente de 2 a 5%; los vasos renales se encuentran afectados y debido a que la irrigación renal es terminal por la ausencia de colaterales, un proceso embólico origina infarto renal, ya sea total o segmentario.<sup>3</sup> La principal fuente de formación de émbolos en pacientes con factores de riesgo es de origen cardiaco, debido a fibrilación auricular, seguido de cardiopatía isquémica.<sup>5</sup>

La fibrilación auricular se consideró como un prerrequisito para el diagnóstico de embolia renal, debido a que en el pasado, la mayoría de los casos diagnosticados se realizaba en pacientes con factores de riesgo para enfermedad embólica, sin embargo, dicho concepto está en desuso ya que se han reportado series en donde la mayor parte de los casos de embolia renal es de etiología idiopática, llamado así a los casos en los que no se tiene factor de riesgo tromboembólico. Bolderman y Oyen publican una incidencia del 61% de enfermedad idiopática.<sup>4</sup>

La presentación clínica habitual es con dolor en flanco, náusea, vómito, hematuria y en muchos casos con hipertensión.<sup>6,7</sup> La hematuria no es un síntoma cardinal, ya que el daño parenquimatoso no es inmediato, comúnmente se presenta hematuria posterior a las 24 horas de iniciado el cuadro.<sup>5</sup>

El diagnóstico debe ser sospechado cuando se presenta dolor abdominal o lumbar persistente, niveles elevados de deshidrogenada láctica, hematuria y un riesgo elevado de evento tromboembólico.<sup>8</sup>

Los métodos por los cuales se lleva a cabo el diagnóstico generalmente son: ecografía, urografía excretora, angiografía y tomografía. El ultrasonido suele ser el estudio de gabinete inicial, por su accesibilidad, de gran importancia para excluir otro tipo de patologías. La tomografía computarizada se ha convertido en el estudio estándar para el diagnóstico de infarto renal.

El tratamiento puede ser médico o quirúrgico, siendo el primero a base de trombólisis o anticoagulación. Se han comparado ambos tratamientos, encontrando resultados alentadores para el primer grupo.<sup>9</sup>

## PRESENTACIÓN DEL CASO

Se presenta el caso de una paciente de 47 años de edad, la cual cuenta con los siguientes antecedentes de importancia: ingreso al servicio de cirugía general un mes previo a su padecimiento actual presentando abdomen agudo el cual ameritó intervención quirúrgica de urgencia con hallazgos transoperatorios de hemoperitoneo de 50 mililitros secundario a quiste ovárico hemorrágico roto que requirió marsupialización del mismo, se realiza apendicetomía incidental; en el preoperatorio, transoperatorio y posoperatorio cursa con fibrilación auricular de respuesta ventricular rápida que ameritó manejo con calcioantagonistas y remisión parcial, se egresa de la unidad a los 4 días de hospitalización con seguimiento externo por cardiología. Ingresa nuevamente al servicio de urgencias, 14 días después de egresada del internamiento

previo, refiriendo dolor precordial diagnosticado como angina inestable tipo III A1 con protocolo de estudio que reveló estenosis mitral moderada con insuficiencia mitral moderada, insuficiencia aórtica leve e hipertensión arterial pulmonar moderada, requirió internamiento hospitalario por 10 días y se egresó estable con tratamiento a base de atorvastatina, metoprolol, enalapril y acenocumarina.

Inicia su padecimiento actual a las 72 horas de egresada por el servicio de cardiología con la presencia de dolor abdominal difuso de predominio en hipocondrio y flanco izquierdo de 8 horas de evolución con intensidad leve a moderada que fue incrementando paulatinamente; refiere además, distensión abdominal con náuseas sin vómito canalizando gases y con deposiciones de características normales, cursa con fibrilación auricular con respuesta ventricular moderada que requiere manejo con amiodarona y metoprolol, a las 5 horas de hospitalización el dolor abdominal se intensifica refiriéndose en todo el hemiabdomen izquierdo encontrando a la exploración física con coloración de tegumentos normal, frecuencia cardiaca de 130 latidos por minuto con abdomen doloroso a la palpación media y profunda difuso sin hallarse datos de irritación peritoneal, Giordano negativo. Los laboratorios reportan anormalidad en el examen

general de orina con aspecto turbio, proteinuria severa y leucocituria leve, resto de parámetros se encuentran normales con deshidrogenasa láctica de 275 e INR de 1.55. Se decide realizar tomografía axial computarizada simple y contrastada (figuras 1 y 2) y se decide manejo conservador ante las características clínicas de infarto renal.

Se tomaron laboratorios de control que a las 72 horas con deshidrogenasa láctica de 1524, anemia que no requiere transfusión, INR 2.0, fibrinógeno de 536 y el examen general de orina con disminución de la proteinuria de severa a moderada, se decide realizar tomografía helicoidal con contraste en fase de eliminación (figuras 3, 4 y 5). Se observa una clara avascularidad del polo superior renal izquierdo respetándose la cara posterior, lo que confirmó el diagnóstico de infarto renal. Se egresa al 12o. día de hospitalización.

En el seguimiento como externa, la paciente se mantiene asintomática desde el punto de vista urológico, procedimiento de valvuloplastia percutánea por parte del servicio de cardiología a punto de realizarse, se indica tomografía axial computarizada simple y contrastada de control a los 6 meses (figura 6), mostrando una mejoría importante en la captación de medio de contraste en la fase cortical y parenquimatosa evidenciando las secuelas del

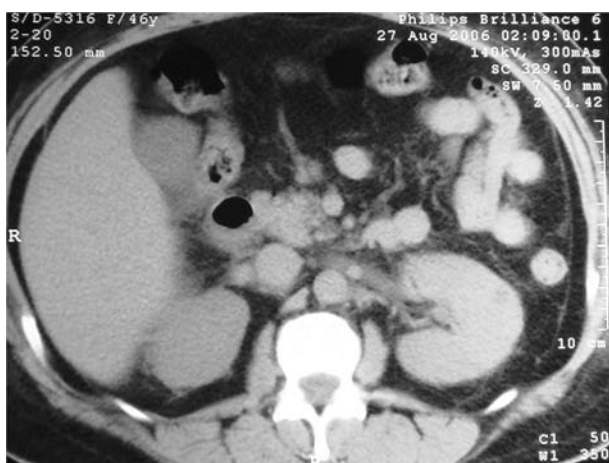


Figura 1. Imagen tomográfica simple tomada a las trece horas de iniciado el cuadro, aparentemente no se observa alteración alguna.

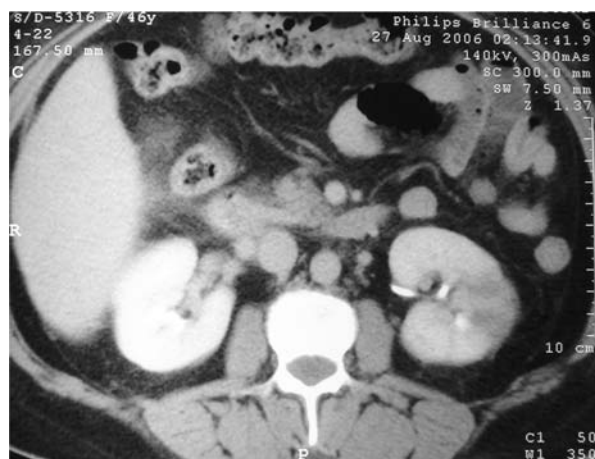

Figura 2. Imagen tomográfica con contraste tomada a las trece horas de iniciado el cuadro, observe la lesión hipodensa renal izquierda bien delimitada.

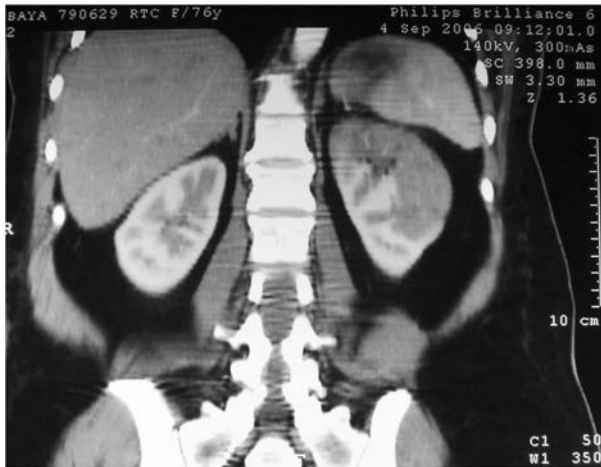

Figura 3. Reconstrucción tomográfica contrastada hecha al octavo día de estancia hospitalaria con un corte coronal posterior que muestra la imagen hipodensa en la fase cortical.

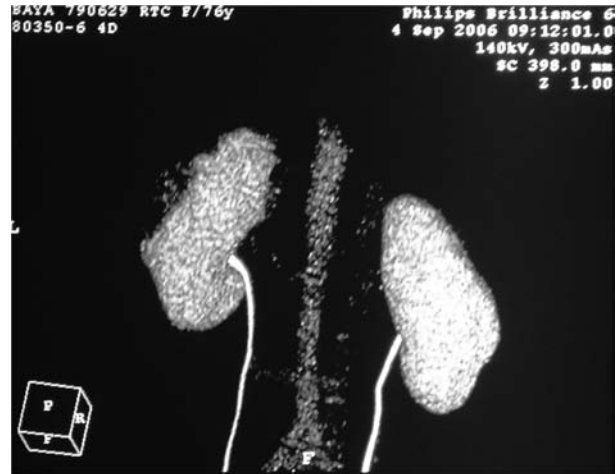

Figura 5. Tomografía helicoidal contrastada en fase de eliminación en una perspectiva posterior observarse la avascularidad del polo renal superior izquierdo respetando la cara posterior.

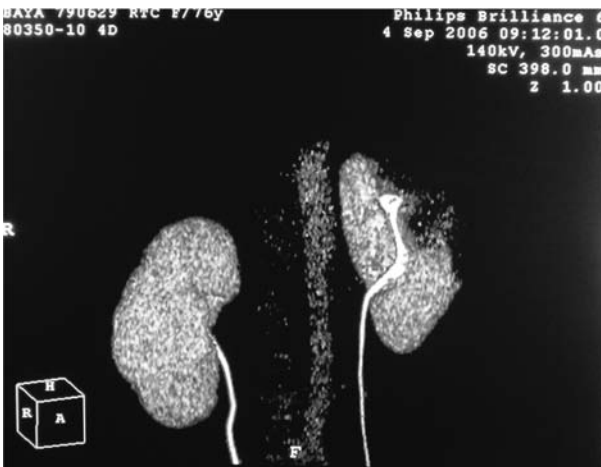

Figura 4. Tomografía helicoidal contrastada en fase de eliminación en una perspectiva anterior evidenciando la avascularidad del polo renal superior izquierdo.

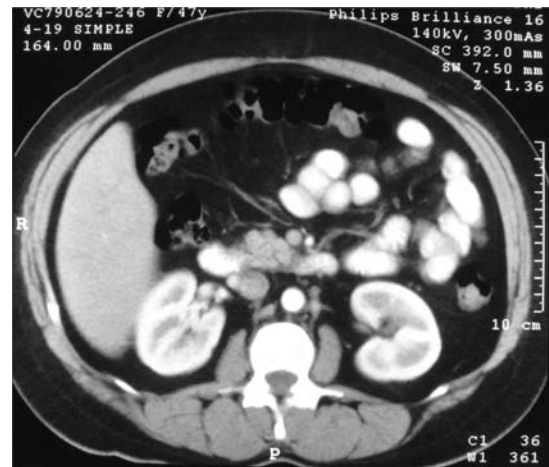

Figura 6. Tomografía contrastada en fase cortical de control a los seis meses del cuadro agudo, se observa normal.

evento embólico renal. Actualmente la paciente se mantiene con pruebas de función renal normales.

### CONCLUSIONES

El infarto renal es una patología rara y anecdóticamente diagnosticada *premortem*, existen pocos casos reportados en la literatura mundial con

tratamiento conservador, generalmente el diagnóstico se ha realizado después de realizar nefrectomía sospechando tumor renal. Nunca debe dejar de sospecharse ante un cuadro oscuro de dolor abdominal atípico, en este caso se pudo obtener un diagnóstico acertado gracias a la clínica y a las técnicas de imagen actuales, lo que permitió un tratamiento conservador.

## BIBLIOGRAFÍA

1. Traube L. Uber den Zusammenhang von Herz und Nierenkrankheit. Berlin: A. Hirschwald, 1857:77.
2. Hoxie HJ, Coggin CB. Renal infarction. Statistical study of two hundred and five cases and detailed report of an unusual case. *Arch Int Med* 1940;65:587-594.
3. Frost L, Engholm G, Johnsen S, Moler H, Hennenberg EW. Incident thromboembolism in the aorta and the renal, mesenteric, pelvic, and extremity arteries after discharge from the hospital with the diagnosis of atrial fibrillation. *Arch Intern Med* 2001 Jan 22; 161(2):272-6.
4. Bolderman R, Raymond O, Verrijcken A, Knockaert D, Vanderschueren S. Idiopathic Renal Infarction. *Am J Med* 2006 Apr; 119(4):356.e9- 356.e9-12.
5. Domanovits H, Paulis M, Nikfardjam M, Meron G, Kürkciyan I, Bankier AA, Laggner AN. Acute renal infarction: clinical characteristics of 17 patients. *Medicine (Baltimore)*. 1999; Nov 78(6):386-94.
6. Lessman RK, Johnson SF, Coburn JW, Kaufman JJ. Renal arterial embolism. Clinical features and long-term follow-up of 17 cases. *Ann Int Med* 1978; Oct 89(4):477-82.
7. Korzets Z, Plotkin E, Bernheim J, Zissin R. The clinical spectrum of acute renal infarction. *Isr Med Assoc J* 2002; Oct 4(10):781-4.
8. Winzelberg GG, Hull JD, Agar JW, Rose BD, Pletka PG. Elevation of serum lactate dehydrogenase levels in renal infarction. *JAMA* 1979 Jul 20; 242:268-9.
9. Moyer JD, Rao CN, Wildrich WC, Olsson CA. Conservative management of renal artery embolus. *J Urol* 1973 Feb; 109(2):138-43.