

CASO CLÍNICO

Ruptura de cuerpos cavernosos. Reporte de un caso y revisión de la literatura

Landa Soler M.,¹ Venegas Ocampo P.J.,² Chávez Arizmendi J.A.,³

RESUMEN

La fractura de cuerpos cavernosos requiere un diagnóstico y tratamiento urgente. En la literatura se encuentran pocos casos reportados. La causa más común de esta ruptura es el encuentro sexual vigoroso, en donde el pene rígido es mal dirigido contra el hueso púbico de la pareja provocando un trauma axial. El diagnóstico es principalmente clínico y la sonografía de cuerpos cavernosos se considera un método útil en el diagnóstico y manejo de los pacientes. La lesión uretral puede estar asociada hasta en 38% de los casos. En este artículo presentamos el caso de un paciente de 45 años de edad portador de VIH con disfunción eréctil en tratamiento con sildenafil, que cursa con ruptura de cuerpo cavernoso izquierdo sin lesión uretral durante el coito.

Se realizó un diagnóstico clínico adecuado y se precisó con ultrasonido de cuerpos cavernosos, lográndose una reparación quirúrgica exitosa, cursando el paciente con buena evolución post-operatoria. El diagnóstico clínico oportuno, apoyado mediante sonografía y tratamiento quirúrgico de urgencia en este caso, lo cual permitió

SUMMARY

Rupture of the corpora cavernosum requires an immediate diagnosis and treatment; few cases are reported in the literature. The most common cause of this rupture is during a vigorous sexual intercourse where rigid penis is misdirected against the partner's pubic bone resulting in a buckling trauma. The diagnosis is made essentially by clinic and the sonography of corpora cavernosum is considered a useful method in diagnostic and management of the patients. Urethral rupture could be associated in 38% of cases. In this article we present the case of a 45-year-old patient VIH serum-positive with erectile dysfunction under sildenafil treatment that coursed with left corpora cavernosum rupture without urethral lesion during coitus, clinic diagnostic was made and precise by performing corpora cavernosum ultrasound allowing to make a successful surgically repair, postoperative course was satisfactory. Opportune clinic diagnostic supported by sonography and an urgent surgical treatment in this case allowed an adequate resolution of the corpora cavernosum rupture without urethral rupture.

Key words: corpora cavernosum rupture, urethral rupture, ultrasound, surgical treatment.

1 Cirujano urólogo, profesor titular del curso de Urología y médico adscrito al Servicio de Urología del Hospital Regional "Lic. Adolfo López Mateos" del ISSSTE. 2 Médico residente de Urología en el Hospital Regional "Lic. Adolfo López Mateos" del ISSSTE. 3 Médico residente de Urología en el Hospital Regional "Lic. Adolfo López Mateos" del ISSSTE.

Correspondencia: Dr. Martín Landa Soler. Av. Universidad 1321, Col. Florida, Delegación Álvaro Obregón, México, D.F. Correo electrónico: martin_landa@infosel.net.mx.

una adecuada resolución de la ruptura de cuerpos cavernosos sin lesión uretral.

Palabras clave: ruptura de cuerpos cavernosos, lesión uretral, ultrasonido, tratamiento quirúrgico.

ANTECEDENTES

La fractura o ruptura peneana implica la disrupción de la túnica albugínea que rodea los cuerpos cavernosos.¹ Se trata de una entidad poco común,²⁻⁵ aunque dentro del grupo de lesiones del pene es el más común, ya que se reportan en la literatura más de 1,300 casos en la actualidad.⁶ En Medio Oriente se ha encontrado una alta incidencia, de donde se reporta la serie más grande: 172 casos en 9 años.⁷ Esta lesión ocurre con mayor frecuencia durante el coito,^{1,2,7,8} cuando el pene rígido es mal dirigido contra el hueso púbico de la pareja, aunque esta entidad puede ser autoinfligida por movimiento abrupto del pene durante la masturbación¹ o cuando se trata de disimular una erección.⁷

El pene erecto se vuelve más susceptible de lesión porque incrementa en presión (más de 1,500 mmHg) de manera considerable con relación al estado flácido.⁶ Asimismo, en el examen histopatológico de la túnica albugínea de los pacientes con ruptura de pene, se ha encontrado fibroesclerosis en 83%, así como infiltración celular como linfocitos e histiocitos en hasta 50% en una serie de ocho casos, lo cual puede considerarse como un factor de riesgo para fractura traumática del pene, debido a que en estos pacientes se ha encontrado que una presión intracavernosa menor puede provocar fractura con relación a la presión intracavernosa que provoca disrupción en individuos con una túnica albugínea normal.⁹

Dentro de la clasificación para las lesiones de pene, la fractura de cuerpos cavernosos se puede encontrar en la tipo II-IV, que comprende una laceración de los cuerpos cavernosos (tipo II) hasta implicación de la uretra con un defecto menor (tipo III) o igual a 2 cm (tipo IV).¹⁰ Esta asociación de lesión uretral y fractura de cuerpos cavernosos se ha encontrado desde 10 hasta 38%.^{6,8} La lesión uretral se debe sospechar altamente en presencia

de uretrorragia,⁴ aunque no la descarta por completo⁶ y se considera que un sedimento negativo en orina, así como un uretrograma retrógrado, será satisfactoriamente diagnóstico.^{1,2,4,6}

El cuadro clínico característico de esta lesión envuelve un escenario de encuentro sexual previo, con pacientes que reportan un “pop”, “clic” o “clack” que representa el sonido de la túnica albugínea al ser lesionada, seguido de dolor, inflamación y detumescencia, así como dolor agudo en el pene. La laceración está clásicamente encontrada en la parte péndula del pene; sin embargo, se han reportado lesiones más proximales.¹¹ El diagnóstico diferencial incluye la ruptura de la vena superficial del pene, que puede manejarse conservadoramente¹² y la fractura aislada del cuerpo esponjoso, entidades que pueden presentarse con un cuadro de pene agudo similar a la fractura de cuerpos cavernosos y que requerirán de estudios radiológicos y de una gran sospecha clínica.^{11,13} Es frecuente el retraso en presentarse al hospital, probablemente debido a la vergüenza del paciente.^{1,6}

Para el diagnóstico, se pueden practicar estudios de imagen; sin embargo, por lo general, el diagnóstico es clínico en el entorno ya descrito previamente. Se ha reportado el uso de cavernosografía como el estudio ideal para el diagnóstico, realizado por vía percutánea introduciendo una aguja de mariposa de 25 G dentro del cuerpo cavernoso e inyectando medio de contraste con fluoroscopia o placas convencionales;² sin embargo, en diversas series se ha mencionado que este estudio no debe ser considerado como indispensable.⁷ La ultrasonografía ha sido propuesta como un método sensible, específico y de bajo costo para el diagnóstico,¹⁴ aunque existen urólogos que prefieren realizar las técnicas de imagen, sólo si se tiene planeado un manejo conservador mediante el descarte de fractura de pene, ya que si el paciente está siendo preparado para exploración quirúrgica, se prefieren omitir los estudios radiológicos.⁶ Como se mencionó, si se sospecha lesión uretral, el uretrograma retrógrado ha mostrado ser de gran utilidad, así como la cateterización uretral. Esta última puede ser de gran utilidad para mantener la orientación cuando las estructuras son deformadas por el hematoma que presenta el paciente.⁶ Las imágenes por resonancia magnética también se han utilizado, pero su relación costo-beneficio aún está en duda.

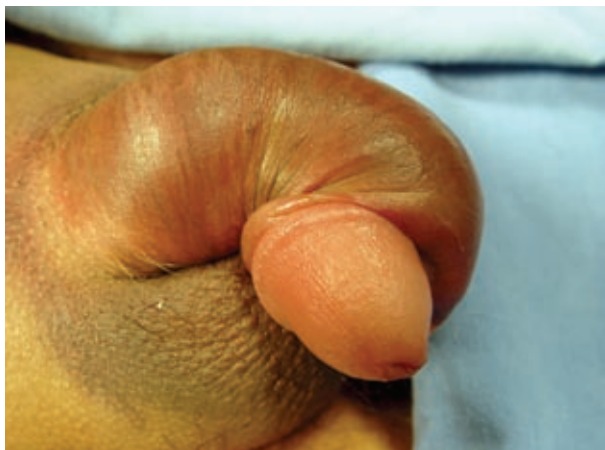

Figura 1. Fractura de cuerpos cavernosos. Se observa el hematoma, así como la deformación y desviación del pene.

La sospecha de fractura de pene debe ser sometida a exploración y corrección quirúrgica de urgencia. Cuando se compara con un manejo conservador, la cirugía resulta en una recuperación más rápida con menos morbilidad y con menos posibilidades de complicaciones: erección dolorosa, estenosis uretral (cuando ésta se encuentra lesionada) y la curvatura del pene.⁴

Una exposición adecuada de los cuerpos cavernosos y de la túnica albugínea puede conseguirse satisfactoriamente a través de una incisión subcoronal, logrando retraer la piel y tejido subcutáneo para una adecuada visualización de toda la longitud de los cuerpos cavernosos y la uretra, así como del defecto, logrando su reparación mediante suturas absorbibles, aunque en Irán se han utilizado suturas no absorbibles con resultados favorables.^{1,6,7} Las incisiones penoescrotales, infrapúbicas, o incluso perineales, se reservan para traumatismos abiertos del pene.⁶ Se han practicado con buenos resultados las incisiones a través de la porción superior del rafé testicular,¹⁵ así como la ayuda de azul de metileno para la adecuada reparación de defectos pequeños.¹⁶

PRESENTACIÓN DEL CASO

Se trata de un paciente masculino de 45 años de edad, portador de VIH secundario a transfusión

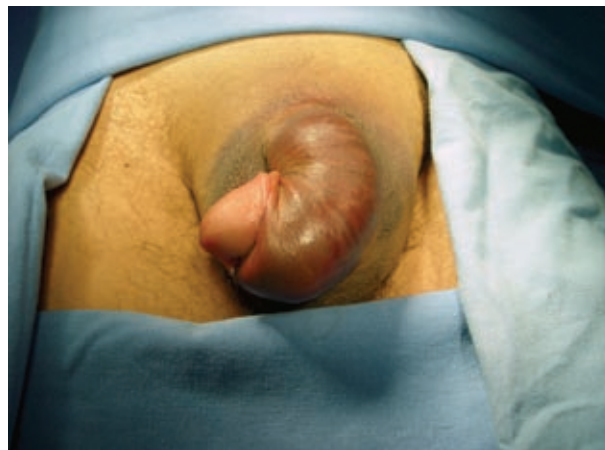

Figura 2. Fractura de cuerpos esponjosos. Se puede apreciar el hematoma, así como la desviación del pene en una vista anterior.

sanguínea desde 2001, así como disfunción eréctil en tratamiento con sildenafil.

Acude al Servicio de Urgencias de nuestra unidad con edema, equimosis del pene con desviación marcada de su eje longitudinal, refiere que sufrió un falso paso de coito notando un “crack” e inmediatamente el pene se inflamó y se desvió lateralmente sin presentar en ningún momento uretrorragia ni hematuria; el paciente acude para atención médica seis horas después de la lesión (**Figura 1**).

A la exploración física se encontraron constantes vitales dentro de parámetros normales, región suprapúbica y base peneana con hematoma de 8 cm de diámetro, pene edematizado, deformado con tercio distal desviado lateralmente, meato uretral sin huellas de sangrado, escroto con equimosis proximal, leve edema, ano sin lesiones (**Figura 2**).

Se practica ultrasonido de pene, a través del cual se observaron interrupciones de la túnica albugínea de cuerpo cavernoso izquierdo con una zona heterogénea amorfa de 23x18 mm, concluyéndose fractura de cuerpo cavernoso izquierdo (**Figuras 3 y 4**).

Posteriormente se impregna con antibióticos y antiinflamatorios intravenosos y se coloca sonda transuretral en sala de quirófano (**Figura 5**) para exploración quirúrgica, realizándose incisión subcoronal, encontrándose hematoma (**Figura 6**),

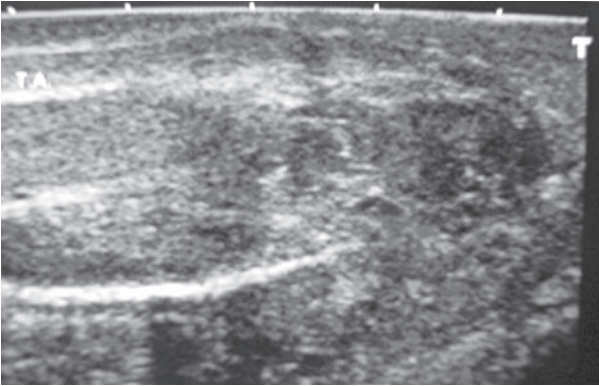


Figura 3. Fractura de cuerpos cavernosos en una imagen ultrasonográfica en la que se puede apreciar la solución de continuidad de la túnica albugínea del cuerpo esponjoso izquierdo, resaltada en cuadro y una imagen heterogénea que corresponde al hematoma subyacente.

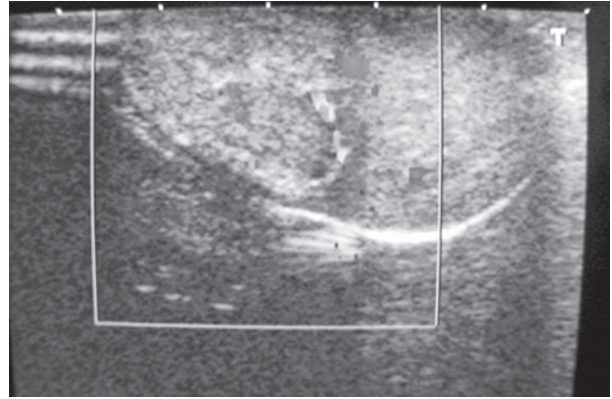


Figura 4. Ultrasonido de pene, muestra una imagen heterogénea hiperecótica correspondiente al hematoma provocado por la disrupción de la túnica albugínea.

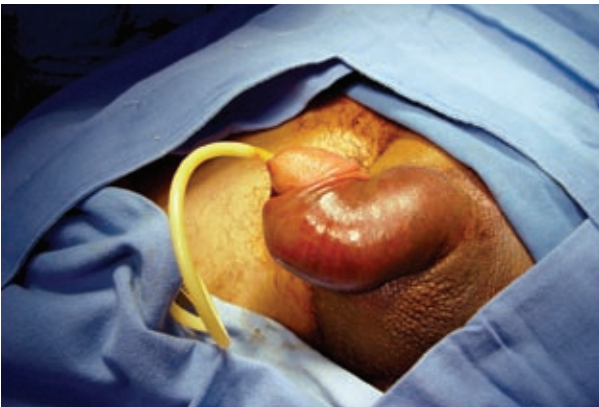

Figura 5. Cateterismo transuretral preoperatorio para la exploración quirúrgica del pene.

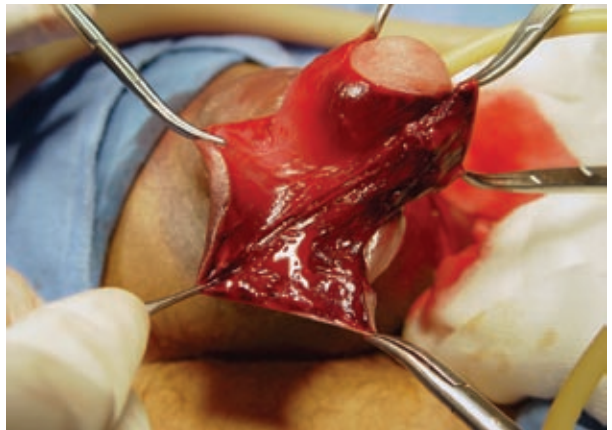

Figura 6. Incisión subcoronal con exposición del hematoma provocado por la ruptura del cuerpo cavernoso.

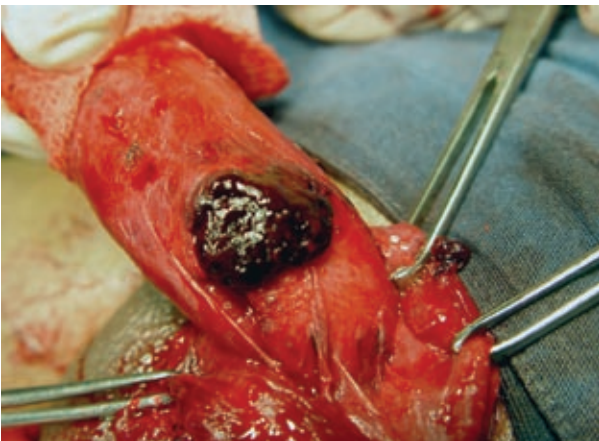


Figura 7. Exposición del cuerpo cavernoso afectado mediante incisión subcoronal, previa extracción del hematoma, apreciándose la lesión de la túnica albugínea.

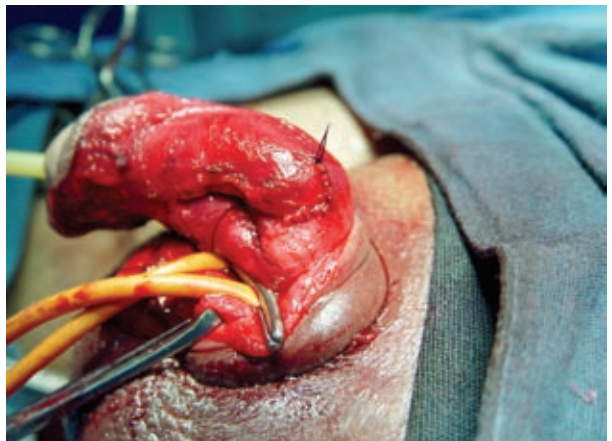

Figura 8. Reparación de la lesión de la túnica albugínea del cuerpo cavernoso afectado mediante puntos continuos con sutura absorbible.

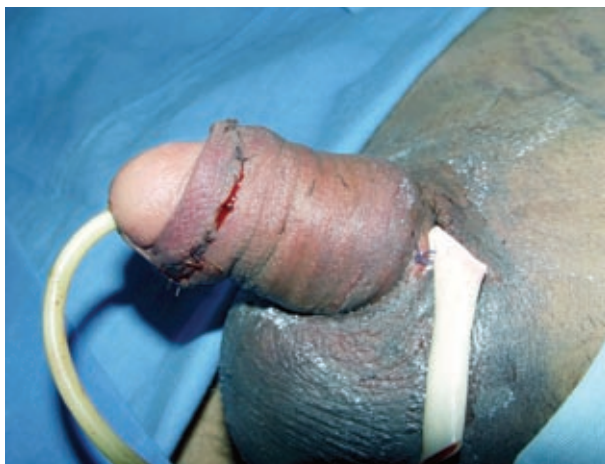

Figura 9. Resultado de la exploración quirúrgica de la fractura de pene.

el cual se extrae; se disecciona el cuerpo cavernoso izquierdo en el que se observa un defecto de aproximadamente 2 cm de la túnica albugínea, el cual se repara con vicril 3 ceros, surgete simple, cuerpo esponjoso y uretra (Figuras 7 y 8).

El paciente se maneja en el posoperatorio con antiinflamatorios y antibióticos mostrando una adecuada evolución (Figura 9) y es egresado a los cuatro días de posoperado, encontrándose en el seguimiento con buena evolución refiriendo el paciente erecciones matutinas, así como una adecuada mecánica miccional.

CONCLUSIONES

La fractura de pene es una entidad que requiere manejo quirúrgico urgente. Las características clínicas, así como el interrogatorio y los antecedentes del paciente son suficientes para realizar el diagnóstico. La práctica de ultrasonografía de pene permite obtener mayor precisión, con una incisión subcoronal se logra una visualización óptima de las estructuras del pene y la cateterización uretral en el paciente que nos ocupa facilitó la disección y extracción del hematoma resultante de la ruptura de la túnica albugínea. En este caso, se observó una adecuada preservación de la función eréctil, así como de la micción.

BIBLIOGRAFÍA

1. Rosenstein D, McAninch JW. Urologic Emergencies. *Med Clin North Am.* 2004;88:495-518.
2. Jankowski JT, Spirnak J. Current recommendations for imaging in the management of urologic traumas. *Urol Clin North Am.* 2006;33:365-76.
3. Bharthuar A. Traumatic rupture of corpus cavernosum. *Saudi Med J.* 2000;21(2):204-5.
4. Rubio Briones J, Sánchez Martín F, Segura Paños A, Regalado Pareja R, Caffaratti Sfullini J, Ruiz-Castañe E, Villavicencio Mavrich H, Vicente Rodríguez YJ. Surgical treatment of fracture of the corpus cavernosum and the urethra: review of the literature and report of 2 cases. *Arch Esp Urol.* 1996;49(5):499-506.
5. Herranz Fernández LM, Arellano Gañán R, Jiménez Gálvez M, Romero de Tejada JC, Muñoz-Delgado Salmerón J, Teba del Pino F, Minués Martínez R, Pereira Sanz I. Penile fracture. *Arch Esp Urol.* 2003;56(10):1079-83.
6. Wessells H, Long L. Penile and genital injuries. *Urol Clin North Am.* 2006;33:117-26.
7. Zargooshi J. Penile fracture in Kermanshah, Iran: report of 172 cases. *J Urol.* 2001;165(4):1223-4.
8. Fergany AF, Angermeier KW, Montague DK. Review of Cleveland Clinic experience with penile fracture. *Urology.* 1999;54(2):352-5.
9. De Rose AF, Giglio M, Carmignani G. Traumatic rupture of the corpora cavernosa: new physiopathologic acquisitions. *Urology.* 2001;57(2):319-22.
10. Moore EE, Malangoni MA, Cogbill TH, et al. Organ injury scaling VII: cervical vascular, peripheral vascular, adrenal, penis, testis, and scrotum. *J Trauma.* 1996;41:523.
11. Karadeniz T, Topsakal M, Ariman A, Erton H, Basak D. Penile fracture: differential diagnosis, management and outcome. *Br J Urol.* 1996;77(2):279-81.
12. Sharma GR. Rupture of the superficial vein of the penis. *Int J Urol.* 2005;12(12):1071-3.
13. Cerone JS, Agarwal P, McAchran S, Seftel A. Penile fracture with isolated corpus spongiosum injury. *Int J Impot Res.* 2006;18(2):218-20.
14. Koga S, Saito Y, Arakaki Y, Nakamura N, Matsuoka M, Saita H, Yoshikawa M, Ohyama C. Sonography in fracture of the penis. *Br J Urol.* 1993;72(2):228-9.
15. Su LM, Sutaria PM, Eid JF. Repair of penile fracture through a high-scrotal midline raphe incision. *Urology.* 1998;52(4):717-9.
16. Shafer O. Methylene blue-guided repair of fractured penis. *J Sex Med.* 2006;3(2):349-54.