



ARTÍCULO ORIGINAL

Prostatectomía radical laparoscópica extraperitoneal con plastia inguinal. Descripción de la técnica

Arroyo C.¹

RESUMEN

Introducción. La prostatectomía radical laparoscópica se realiza en forma rutinaria en una gran cantidad de centros hospitalarios, a pesar de su prolongada curva de aprendizaje. Cuando se realiza por abordaje extra-peritoneal, ya se ha realizado la disección del canal inguinal. Si se completa ésta y se reduce la hernia inguinal, entonces la realización de una plastia laparoscópica es muy sencilla. De esta manera, se puede realizar en un solo tiempo quirúrgico, sin aumentar en forma significativa el tiempo operatorio o sus complicaciones.

Métodos. Se presenta una descripción detallada y un vídeo disponible por correo electrónico de un procedimiento quirúrgico en el que se describen ambas intervenciones, que hemos dividido en 13 etapas. El paciente se coloca en una posición de Trendelenburg moderada y se colocan los cinco trocares a utilizar. La prostatectomía implica: 1. la creación de un espacio extraperitoneal amplio; 2. linfadenectomía bilateral; 3. incisión de la fascia endopélvica; 4. disección del cuello vesical; 5. sección de los conductos deferentes y vesículas seminales; 6. apertura de la fascia de De-

SUMMARY

Introduction. Laparoscopic radical prostatectomy is done routinely all over the world, no matter its steep learning curve. When the extraperitoneal approach is used, the inguinal channel is dissected; if we complete this with the reduction of an inguinal hernia, most of the laparoscopic hernioplasty is already done, making it easy to perform both procedures in the same surgery without increasing significantly the surgical time or its complications.

Methods. We present a detailed description of the procedure and a video that is available by e-mail in which both procedures are done. We have divided them in 13 critical steps. The patient is placed in a moderate Trendelenburg position and five trocars are placed. The radical prostatectomy involves: 1. dissection of the Retzius space; 2. bilateral lymphadenectomy; 3. endopelvic fascia opening; 4. resection of the bladder neck; 5. dissection of the seminal vesicles and vas deferens; 6. opening of the Denonvilliers fascia; 7. control of the prostatic pedicles and nerve preservation; 8. suture of the Santorini complex; 9. section of the distal urethra; 10. urethro-vesical anastomosis; 11. placement of the foley catheter and aspirative drainage; 12. placement of the prosthetic mesh; and 13. extraction of the surgical specimen and drainage placement. Ending the procedure with hemostasis and verifying the impermeability of the vesico-urethral anastomosis.

¹ Hospital Universitario de Puebla, Puebla, México

Correspondencia: Dr. Carlos Arroyo. Hospital Universitario de Puebla, Departamento de Cirugía. 25 poniente y 13 sur, Col. Volcanes, CP 72000, Puebla, Pue. México. Tel.: 01(222) 170-7560. Correo electrónico: jcak1@yahoo.com.

nonvillier; 7. control de los pedículos prostáticos y preservación vasculo nerviosa; 8. sutura del plexo de Santorini; 9. disección de la uretra distal; 10. anastomosis uretro-vesical; 11. colocación de sonda foley; 12. fijación de la malla protésica; 13. extracción de la pieza quirúrgica y colocación de drenajes. Se finaliza la cirugía verificando hemostasia y la impermeabilidad de la anastomosis vésico-uretral.

Resultados. se realizó el procedimiento sin incidentes ni complicaciones, con un sangrado total de 300cc, en un tiempo total de 240 minutos. Durante el posoperatorio inmediato hubo una tendencia a un mayor drenaje serohemático, probablemente por la reacción a la malla. El paciente egresó sin complicaciones a las 72 horas con un reporte de patología de una enfermedad órgano confinado y bordes negativos con linfadenectomía negativa. Se encuentra actualmente en su seguimiento postoperatorio.

Conclusiones. La prostatectomía radical laparoscópica se puede conjuntar en casos selectos con plastia inguinal por abordaje extraperitoneal. Es importante enfatizar que se debe realizar un procedimiento sin complicaciones mayores para evitar el riesgo de infección asociado con la malla.

Palabras clave: Prostatectomía radical laparoscópica extraperitoneal, hernioplastia laparoscópica.

Results. This procedure was done with no surgical complications and the total bleeding was of 300cc with total surgical time of 240 minutes. During the immediate postoperative period larger serohematic drainage was observed that could be due to the mesh placement. The patient was discharged 72 hours later with a surgical report of an organ confined with negative surgical margins prostate cancer with negative lymphadenectomy. He is currently in his postoperative follow-up.

Conclusions. Laparoscopic radical prostatectomy can be done with other procedures such as laparoscopic hernia repair with the same extraperitoneal approach. It is important to emphasize that the prostatectomy has to be performed without any complications in order to avoid the risk of infection of the prosthetic mesh.

Key words: Extraperitoneal laparoscopic radical prostatectomy, laparoscopic hernioplasty.

INTRODUCCIÓN

La prostatectomía radical es el estándar de oro para el tratamiento del cáncer de próstata localizado. Descrito desde 1998, este procedimiento realizado por un abordaje laparoscópico tiene dos modalidades: una técnica transabdominal^{1,2} y una extraperitoneal.^{3,4} En la actualidad se realiza en forma rutinaria en centros alrededor del mundo, esto a pesar de estar considerada como una cirugía de alto grado de dificultad.

Las ventajas del abordaje mínimamente invasivo son el mismo control oncológico que la cirugía abierta, junto con los beneficios bien reconocidos de esta técnica: menor dolor posoperatorio, menor estancia hospitalaria, una recuperación y reintegración a la actividad física más rápidas con mejor apariencia estética. En algunos reportes se indica

también una menor tasa de sangrado transoperatorio y transfusiones sanguíneas, así como una menor duración de la sonda intravesical posoperatoria.^{5,6}

Los pacientes con cáncer de próstata candidatos a una cirugía radical se asocian frecuentemente con hernia inguinal hasta en 5-10%.⁷ Esto se puede explicar por la edad de presentación y mayor debilidad de la fascia inguinal. En la literatura existen reportes de la realización de ambos procedimientos. Estas descripciones plantean la plastia extraperitoneal durante la prostatectomía transperitoneal,⁸ de la plastia intraperitoneal con la prostatectomía extraperitoneal⁹ y finalmente de ambos procedimientos por un abordaje extraperitoneal.¹⁰

Consideramos que una vez realizada la disección del espacio de Retzius en un abordaje extraperitoneal, se pueden realizar ambos procedimientos sin aumentar el tiempo operatorio de manera significativa y permite aislar las complicaciones de la cavidad abdominal en caso de presentarse. En este artículo presentamos una descripción detallada de estos procedimientos por vía extraperitoneal con un vídeo disponible por medio de correo electrónico, para su visualización y para ejemplificar este procedimiento.

MATERIAL Y MÉTODOS

Las indicaciones preoperatorias son las mismas que para una prostatectomía radical abierta o laparoscópica de una neoplasia de órgano confinada (involucra un antígeno prostático menor de 10 ng/ml, un patrón histológico de moderado a bien diferenciado y un tacto rectal sin datos de invasión a tejidos adyacentes) con la asociación de una hernia inguinal no complicada. Por otra parte, existen pacientes que pueden implicar mayor dificultad durante el procedimiento que incluyen una hernia inguinal grande o complicada, una próstata de gran volumen, la aplicación de terapias preoperatorias (radioterapia u hormonoterapia) y finalmente, cirugías pélvicas previas.^{11,12}

TÉCNICA QUIRÚRGICA

La preparación preoperatoria incluye un esquema de profilaxis antitrombótica con heparina de bajo peso molecular y medias de compresión. No es necesario preparación intestinal alguna y sí se recomienda la administración de antibióticos profilácticos durante la inducción anestésica para mantener niveles terapéuticos durante el procedimiento.

La cirugía se realiza bajo anestesia general, con el paciente en posición decúbito con ligera abducción de las piernas; se coloca acojinamiento en todas las zonas de soporte y se aseguran los hombros con una fijación en "X" con cinturones que permitirán una posición de Trendelenburg moderada. Se realiza asepsia y antisepsia en forma tradicional y se coloca una sonda foley bajo condiciones estériles dentro del campo quirúrgico.

Se realizan los mismos pasos que en una prostatectomía radical laparoscópica extraperitoneal, con la variación de una disección del espacio de Retzius más completa con la reducción al inicio del procedimiento de la hernia inguinal para facilitar los siguientes pasos de la prostatectomía y finalmente terminar con fijación de la malla protésica.

1. Creación de un espacio extraperitoneal amplio mediante disección del espacio de Retzius con reducción de la hernia inguinal hasta obtener una adecuada visualización de la fosa obturatriz. Esta disección se puede realizar con un balón de disección, con la cámara endoscópica en contacto con la fascia de la pared abdominal y con las pinzas, una vez colocado el primer puerto. Se colocan cinco puertos: un trocar de 10 mm en la cicatriz umbilical para la introducción de la cámara de 0º, con dos trocares de 5 mm para el cirujano del lado izquierdo con una distribución en abanico, 5 cm por arriba de la espina ilíaca antero superior y el segundo puerto entre este y la cámara. Los otros dos puertos son de 10 cm en la línea pararectal derecha y de 5 mm en la espina ilíaca antero superior derecha para el ayudante y la introducción de los materiales, gasas y suturas.
2. Linfadenectomía de la fosa obturatriz, teniendo como referencias el ganglio de Cloquet inferior al pubis, el nervio obturador y la vena y arteria ilíaca. Se recomienda una disección roma y el uso de grapas porque la coagulación no colapsa los linfáticos y esto puede tener como secuela la formación de linfocele.
3. Incisión de la fascia endopélvica bilateral. Se puede realizar con tijera o con disección roma, disecando en forma apical lo más posible para facilitar la visualización del complejo venoso de Santorini, sin lesionarlo y evitar así el sangrado.
4. Disección del cuello vesical. Se inicia con la identificación del cuello mediante tracción de la sonda foley o con el uso de un Benique o por simple anatomía y distribución grasa. Se incide con cauterio, pinzas bipolares o con tijera, buscando el plano avascular para incidir hasta visualizar la uretra, incidiendo ésta y disecando la pared posterior de la vejiga bajo control visual de los meatos ureterales, intentando preservar el cuello vesical dependiendo del caso y facilidad para ello.

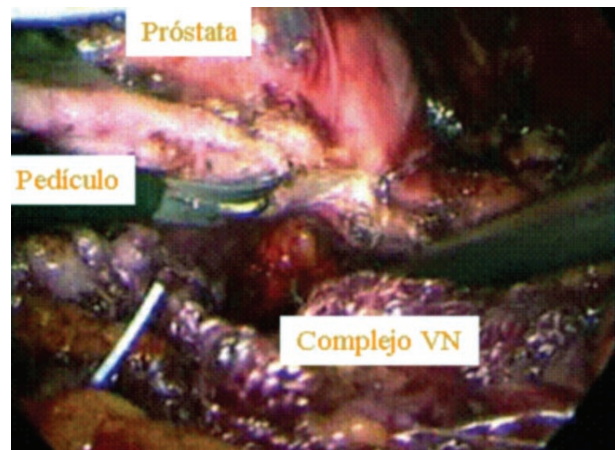
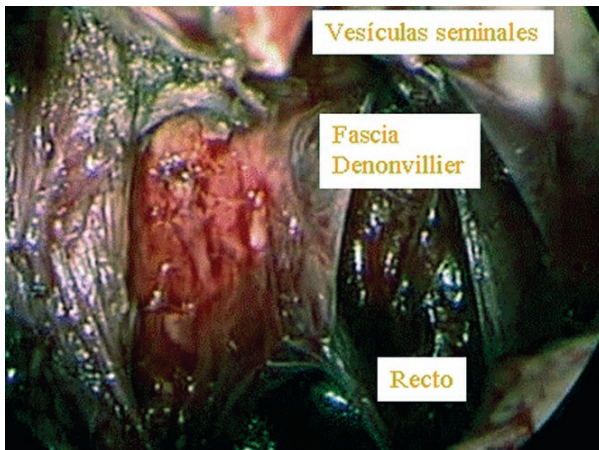


Figura 1. Apertura de la fascia de Denonvillier que se realiza posterior a la disección de las vesículas seminales con corte en frío y evitando coagular para evitar lesiones del recto.

Figura 2. Disección del pedículo prostático del lado derecho en el que se observa cómo se disecciona muy próximo a la cápsula prostática para evitar la lesión al complejo vásculo nervioso.

5. Sección de los conductos deferentes y disección de las vesículas seminales. Una vez diseccionado el cuello, se da acceso a la porción posterior de la vejiga donde se visualizan los conductos deferentes que se disecarán hasta identificar y disecar completamente las vesículas seminales en forma bilateral hasta la base, teniendo cuidado especial con la arteria del polo de la vesícula seminal con control con energía mono o bipolar.
6. Apertura de la fascia de Denonvillier. Posterior a las vesículas seminales, se debe realizar corte con tijeras frías y disección roma para evitar una lesión del recto. Por lo tanto, se debe evitar el uso de energía monopolar por el alto riesgo de necrosis posoperatoria y formación de fístulas (Figura 1).
7. Control de los pedículos prostáticos y preservación vásculo nerviosa. Lateral a la fascia de Denonvillier se identifican los pedículos vásculo nerviosos y, dependiendo de las características del paciente, se utiliza energía bipolar sobre la cápsula de la próstata, permaneciendo alejados del complejo neurovascular para la preservación de nervios o clips metálicos o Hem-o-loks (Figura 2).
8. Control del plexo de Santorini. Se deben cortar los ligamentos pubo-prostáticos y posteriormente se debe colocar un punto de sutura con Vicril 0 aguja grande con un nudo endoscópico por medio de los porta agujas.
9. Disección de la uretra distal. Se continúa la disección por debajo del complejo de Santorini

y se secciona la uretra lo más cercano al ápex prostático para mantener una uretra lo suficientemente larga como para facilitar la anastomosis vesical. Se finaliza la resección de la próstata con el corte del ligamento recto-uretral, con corte frío para evitar lesiones del recto.

10. Anastomosis uretra-vesical. Se realiza la unión mediante puntos simples de Vicril 3/0, iniciando a las seis horas y continuando de manera intermitente en cada lado hasta el lapso de las 12 horas. Se puede hacer con surjete continuo iniciando a las cuatro horas y suturando con el extremo terminal o con dos hemisurjetes en cada lado (Figura 3).
11. Colocación de sonda Foley y drenaje. Se instala la sonda Foley de dos vías French bajo visión directa, verificando su adecuada introducción dentro de la vejiga y comprobando la impermeabilidad de la anastomosis, introduciendo 200cc de agua de irrigación; se coloca un drenaje espirativo.
12. Colocación de la malla protésica. Se procede a revisar el canal inguinal y se introduce la malla protésica previamente cortada al área correspondiente, fijándola con suturas endoscópicas tipo tackers sobre el ligamento de Cooper y sobre la fascia interna del recto (Figura 4).
13. Extracción de la pieza quirúrgica con saco de extracción. Se finaliza con la extracción aislada de la pieza y verificando que no existan sitios de

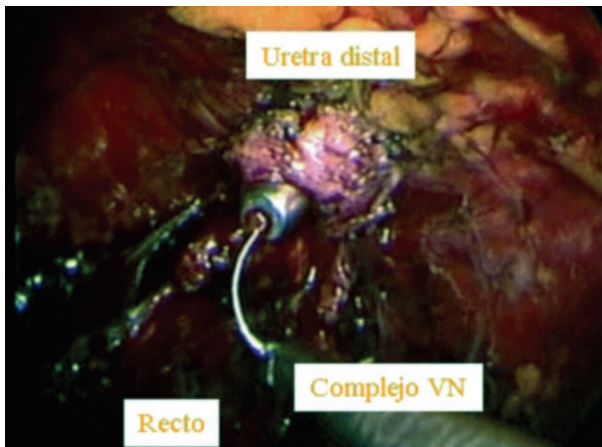


Figura 3. Colocación del punto uretral por dentro para dejar las suturas por fuera de la anastomosis, asistido con un Benique.

sangrado activo, previo descenso de la presión del insuflador. Finalmente se cierran los puertos de 10 mm con puntos cruzados con PDS y la piel con puntos subdérmicos de sutura absorbible.

PRESENTACIÓN DEL CASO

Se presenta el caso de un paciente masculino de 62 años de edad, previamente sano, con un antígeno prostático de 7 ng/ml, con tacto rectal con una próstata de 60 gramos sin nódulos sugestivos de malignidad, con dos de 12 fragmentos positivos en la toma de biopsia dirigida por ultrasonido transrectal, con un reporte de patología de dos focos de Gleason 3 + 3, con una valoración preanestésica sin datos relevantes.

La cirugía cursó sin complicaciones transoperatorias con una duración de 240 minutos, con un sangrado total de 300 ml sin alteraciones cardiorespiratorias durante el procedimiento. Cursó su estancia hospitalaria de 72 horas sin complicaciones, con un drenaje total de material sero-hemático de 300 ml, retirándose el drenaje con un volumen de 50 ml el último día. Se egresa a su domicilio y se retira la sonda foley a los 15 días del procedimiento. El reporte definitivo de patología fue de una enfermedad órgano confinada con bordes quirúrgicos negativos y linfadenectomía negativa. Actualmente se encuentra cursando su posoperatorio medio sin complicaciones relevantes.

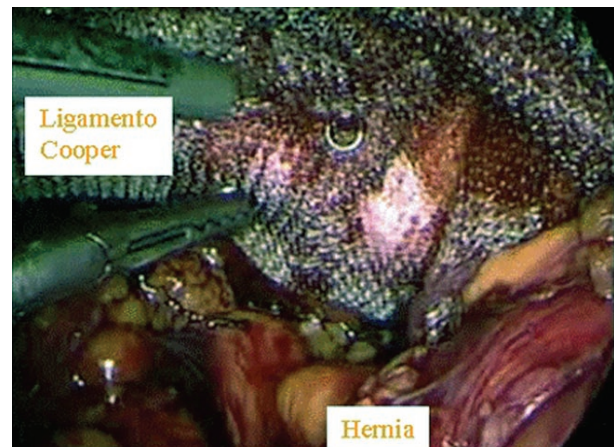


Figura 4. Fijación de la malla con suturas endoscópicas tipo grapas para su adecuada posición.

DISCUSIÓN

Se trata de un procedimiento que conjunta dos cirugías en forma simultánea, sin necesidad de conversión y cursando hasta la fecha sin complicaciones. Se observó en las primeras 48 horas un drenaje aumentado de material sero-hemático que podría corresponder a líquido de reacción debido a la linfadenectomía, la disección extensa del espacio de Retzius o la reacción a la malla protésica; sin embargo, no requirió de manejo por estar dentro de los límites normales de evolución para una prostatectomía radical laparoscópica.

Hasta la fecha existen reportes aislados similares a esta técnica, combinando abordajes tanto transperitoneales como extraperitoneales para la realización de la prostatectomía y la plastia inguinal,⁷⁻⁹ con resultados muy similares entre los autores; sin embargo, consideramos que una de las ventajas que ofrece el abordaje extraperitoneal es aislar el campo quirúrgico de la cavidad peritoneal, y ésta no es la excepción porque ambos procedimientos pueden involucrar complicaciones a nivel intestinal, ya sea por lesión directa de asas o la exposición de intestino al material protésico.¹³ Esto puede resolverse con el abordaje extraperitoneal que permite realizar ambos procedimientos sin dificultad debido al espacio reducido, que algunos autores mencionan se asocia con este abordaje, no es una limitación para estos procedimientos; pero, una lesión directa intestinal, puede asimismo ser posible en el abordaje extraperitoneal durante la introducción de los

trocars. Por esto es tan importante la creación del espacio en forma extensa y la visualización durante la colocación de los puertos de trabajo.

Otras complicaciones reportadas por el abordaje transperitoneal son la lesión ureteral en 0.7% (75% de estas lesiones durante la disección posterior de la unión vesico-deferencial o del peritoneo vesical,¹⁴ que podría reducirse por un abordaje extraperitoneal). Respecto a lesiones rectales, éstas se reportan entre 0.3 y 2.1% de los casos.¹⁵ El abordaje extraperitoneal, en comparación con el transperitoneal, no disminuye el riesgo de lesión rectal; sin embargo, sí puede modificar el cuadro clínico de presentación.

Por otra parte, el abordaje extraperitoneal al restringirse al espacio de Retzius, puede ser más útil en pacientes obesos o cuando se tiene el antecedente de cirugía abdominal previa que facilita la realización de ambos procedimientos.¹⁶ En el periodo posoperatorio, el manejo de las fugas urinarias, linfocèles y hematomas es más sencillo, ya que no hay contacto con el peritoneo y se excluye de esta forma la irritación peritoneal e íleo asociado.

CONCLUSIONES

La prostatectomía radical laparoscópica por abordaje extraperitoneal con la realización de plastia inguinal con colocación de malla protésica es un procedimiento realizable y fácil de reproducir; sin embargo, requiere una disección extensa del espacio de Retzius y una adecuada reducción de la hernia al inicio del procedimiento. Las ventajas e inconvenientes son idénticos a aquellos descritos para ambos procedimientos por separado; pero se requiere llevar a cabo una serie extensa de pacientes para confirmar estas afirmaciones.

BIBLIOGRAFÍA

- Schuessler WW, Schulam PG, Clayman RV, Kavoussi LR. Laparoscopic radical prostatectomy: initial short-term experience. *Urology*. 1997;50(6):854-7.
- Guillonnet B, Cathelineau X, Barret E, Rozet F, Vallancien G. Laparoscopic radical prostatectomy. Preliminary evaluation after 28 interventions. *Presse Med*. 1998;27(31):1570-4.
- Bollens R, Vanden Bossche M, Roumeguere T, Dammoun A, Ekane S, Hoffmann P. Extraperitoneal laparoscopic radical prostatectomy. Results after 50 cases. *Eur Urol*. 2001;40(1):65-9.
- Raboy A, Albert P, Ferzli G. Initial experience with extraperitoneal endoscopic radical retropubic prostatectomy. *Surg Endosc*. 1998;10(10):1264-7.
- Tewari A, Srivasatava A, Menon M. A prospective comparison of radical retropubic and robot-assisted prostatectomy: experience in one institution. *BJU Int*. 2003;92(3):205-10.
- Anastasiadis AG, Salomon L, Katz R, Hoznek A, Chopin D, Abbou C. Radical retropubic versus laparoscopic prostatectomy: a prospective comparison of functional outcome. *Urology*. 2003;62(2):292-7.
- Teber D, Erdogru T, Zukosky D, Frede T, Rassweiler J. Prosthetic mesh hernioplasty during laparoscopic radical prostatectomy. *Urology*. 2005;65(6):1173-8.
- Allaf ME, Hsu TH, Sullivan W, Su LM. Simultaneous laparoscopic prosthetic mesh inguinal herniorrhaphy during transperitoneal laparoscopic radical prostatectomy. *Urology*. 2003;62(6):1121.
- Ghavamian R, Knoll A, Teixeira JA. Simultaneous extraperitoneal laparoscopic radical prostatectomy and intraperitoneal inguinal hernia repair with mesh. *JSLs*. 2005;9(2):231-4.
- Stolzenburg JU, Rabenalt R, Dietel A, Do M, Pfeiffer H, Schwalbe S, Dorschner W. Hernia repair during endoscopic (laparoscopic) radical prostatectomy. *J Laparoendosc Adv Surg Tech A*. 2003;13(1):27-31.
- Seifman BD, Dunn RL, Wolf JS. Transperitoneal laparoscopy into the previously operated abdomen: effect on operative time, length of stay and complications. *J Urol*. 2003;169(1):36-40.
- Parsons JK, Jarrett TJ, Chow GK, Kavoussi LR. The effect of previous abdominal surgery on urological laparoscopy. *J Urol*. 2002;168(6):2387-90.
- Cathelineau X, Cahill D, Widmer H, Rozet F, Baumert H, Vallancien G. Transperitoneal or extraperitoneal approach for laparoscopic radical prostatectomy: a false debate over a real challenge. *J Urol*. 2004;171(2):714-6.
- Guillonnet B, Rozet F, Cathelineau X, Lay F, Barret E, Doublet JD, et al. Perioperative complications of laparoscopic radical prostatectomy: the Montsouris 3-year experience. *J Urol*. 2002;167(1):51-6.
- Stolzenburg JU, Truss MC, Bekos A, Do M, Rabenalt R, Stief CG. Does the extraperitoneal laparoscopic approach improve the outcome of radical prostatectomy? *Curr Urol Rep*. 2004;5(2):115-22.
- Hoznek A, Antiphon P, Borkowski T, Gettman M, Katz R, Salomon L. Assessment of surgical technique and perioperative morbidity associated with extraperitoneal versus transperitoneal laparoscopic radical prostatectomy. *Urology*. 2003;61(3):617-22.