

CASO CLÍNICO**Histiocitoma fibroso maligno paratesticular**

Leos C.,¹ Camarena H.,¹ Shuck C.,¹ Vázquez I.,¹ Pacheco C.,¹ Morales G.,¹
Recinos E.G.,² Calderón F.¹

RESUMEN

Objetivo. Presentación de un caso de histiocitoma fibroso maligno paratesticular.

Resumen del caso. Paciente masculino de 42 años de edad, originario y residente del Distrito Federal, con antecedente de tabaquismo, quien inicia su padecimiento con aumento de volumen testicular izquierdo, indoloro de tres años de evolución. A la exploración física se observó testículo izquierdo de 5x10 cm, pétreo, indoloro, no transilumina, con extensión al cordón; no se logra delimitar en forma adecuada ultrasonográficamente, con presencia de tumoración heterogénea, independientemente del testículo izquierdo. Ambos testículos sin alteraciones. Marcadores tumorales α -fetoproteína 3.4ng/DL, β -HGC 2.72mUI/ml, DHL 101U/L. Se decide exploración inguinal izquierda y se identifica tumoración dependiente del cordón espermático, sin infiltración al testículo. El resultado histopatológico reportó sarcoma fusocelular con áreas pleomórficas y mixoides compatibles con histiocitoma fibroso maligno (HFM) de alto grado, quistes simples de epidídimo y testículo con cambios atróficos. Discusión: Los tumores del mesénquima paratesticular

SUMMARY

Objective. A case of malignant fibrous histiocytoma and literature review.

Material and methods. We present a case of a male patient who had a paratesticular tumor, underwent radical orchiectomy and the final diagnose was malignant fibrous histiocytoma.

Discussion. The paratesticular mesenchymatic tumors are classified in benign and malignant tumors. Within the malignant tumors is malignant fibrous histiocytoma fibrous malignant. This occurs in any group of age, but is infrequent in childhood. It represents up to 0.6% of the paratesticular tumors. Predominantly causes pain and frequently can be presented like consumption syndrome. They have its origin in the pluripotential mesenchymatic cells. The therapeutic procedure is surgery, with a rate of recurrence from 50 to 82%. They generally have extension to lung, liver, bone and bone marrow. Chemotherapy and radiotherapy do not have effect in patient's outcome.

Key words: paratesticular tumors, malignant fibrous histiocytoma.

1 Hospital General "Dr. Manuel Gea González", México. 2 Divisiones de Urología y Patología.

Correspondencia: División de Urología, Hospital General "Dr. Manuel Gea González", Secretaría de Salud, México, D.F. Calzada de Tlalpan 4800, Col. Toriello Guerra, Delegación Tlalpan, CP 14000. Tel.: 5665-3511 (Ext. 173); Fax: 5665-7681.

se clasifican en tumores benignos y malignos. El histiocitoma fibroso es un tumor maligno. Es poco frecuente en la infancia. Representa entre 0.2 y 0.6% de los tumores paratesticulares. Predominantemente causa dolor y con frecuencia pueden presentarse como síndrome consuntivo. Tienen su origen en las células mesenquimales pluripotenciales. En los análisis de inmunohistoquímica existe positividad para quimitripsina, desmina, actina de músculo liso y CD 68. La única terapéutica con

posibilidades curativas es la cirugía, con una tasa de recurrencia de 50 a 82%. El manejo con quimioterapia y radioterapia no tienen efecto.

Conclusiones. El HFM es una neoplasia extremadamente rara dentro de los tumores paratesticulares, ya que existen pocos casos reportados en la literatura y son aislados y anecdóticos.

Palabras clave: tumores paratesticulares, histiocitoma fibroso maligno, sarcoma paratesticular.

PRESENTACIÓN DEL CASO

Se trata de paciente masculino de 42 años de edad, originario y residente del Distrito Federal, sin antecedentes heredo familiares, quirúrgicos y alérgicos, pero sí de tabaquismo. Inicia su padecimiento con aumento de volumen y consistencia de testículo izquierdo, indoloro, de tres años de evolución, aumentando de manera importante una semana previa a su ingreso a nuestro servicio, motivo por el cual acude a consulta. A la exploración física se encuentra paciente masculino de edad aparente igual a la cronológica, conciente y orientado, sin facies características, en buenas condiciones generales; con adecuada coloración e hidratación de piel y tegumentos; actividad cardiopulmonar sin alteraciones; abdomen sin alteraciones, no hay dolor ni megalias palpables; región inguinal sin alteraciones; a nivel de genitales, testículo izquierdo de 5x10 cm, pétreo, indoloro, no transilumina, con extensión al cordón, no se logra delimitar adecuadamente.

Los estudios de laboratorio reportan hemoglobina de 15 g/dl; leucocitos, de 10,400; neutrófilos, 7 600; plaquetas, 350,000; mientras que las TP, TPT, INR no presentan alteraciones. Los marcadores tumorales presentaron: α -fetoproteína, 3.4ng/Dl; β -HGC, 2.72mUI/ml; y DHL, 101U/L. El ultrasonido testicular presenta tumoración heterogénea, independiente del testículo izquierdo, aparentemente dependiente del cordón espermático. Ambos testículos no muestran alteraciones (Figura 1). La tomografía computada abdominopélvica no evidenció adenomegalias retroperitoneales (Figura 2). Tele de tórax normal. Se decide orquiectomía

radical izquierda, encontrando infiltración en sólo el cordón espermático; el testículo está respetado.

El resultado histopatológico reportó sarcoma fusocelular con áreas pleomórficas y mixoides compatibles con histiocitoma fibroso maligno (HFM) de alto grado. Quistes simples de epidídimo, testículo con cambios atróficos (Figuras 3 a 6). La evolución posoperatoria del paciente fue satisfactoria. En sus citas posteriores no ha presentado actividad tumoral a un año de la cirugía.

DISCUSIÓN

Los tumores paratesticulares pueden originarse del mesotelio paratesticular, o bien, del mesénquima paratesticular. Dentro del grupo del mesotelio paratesticular, existen tres subdivisiones en las que se encuentran los tumores quísticos, las neoplasias benignas y malignas. Los tumores quísticos a su vez presentan dos entidades: el mesotelioma quístico y el mesotelioma hiperplásico reactivo. Las neoplasias benignas del mesotelio son el tumor adenomatoide y el mesotelioma quístico benigno. El mesotelioma maligno es la entidad que representa las neoplasias malignas.¹

Los tumores del mesénquima paratesticular se clasifican en tumores benignos y malignos. Dentro de los tumores benignos se encuentran el angiomixoma agresivo, el angiomiofibroblastoma y el lipoma.

Los tumores malignos son: liposarcoma, rabdomiosarcoma, leiomiomasarcoma, tumor desmo-

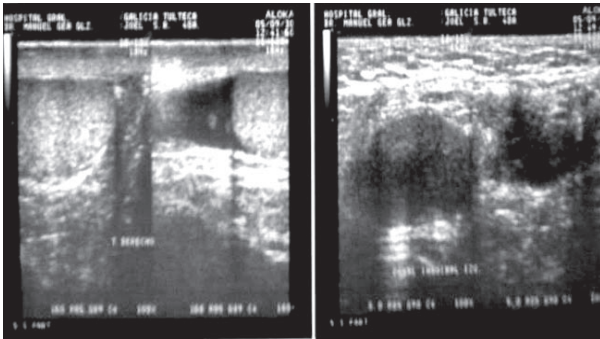


Figura 1. Ultrasonido testicular en el que se aprecia tumoración aparentemente independiente del testículo izquierdo y dependiente del cordón espermático.

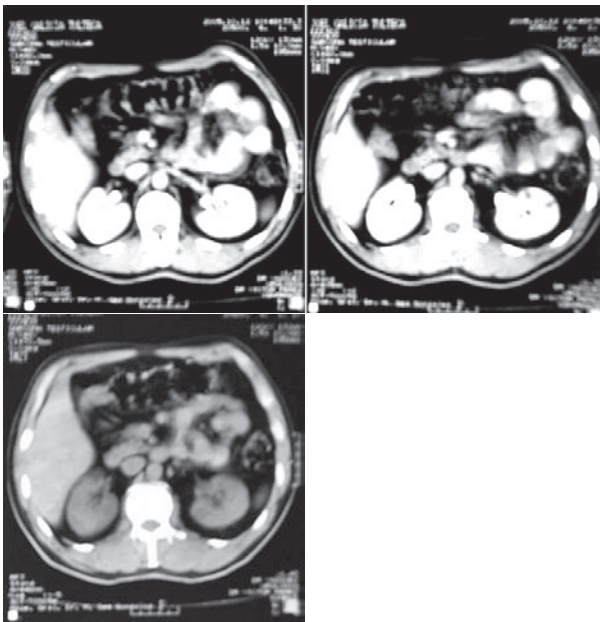

Figura 2. TAC abdominopélvica en el que se descarta adenopatía retroperitoneal.

plásico de células redondas, tumor melanótico neuroectodermal y el histiocitoma fibroso maligno (Tabla 1). Éste último se presenta en cualquier grupo de edad, aunque es infrecuente en la infancia. Representa entre 0.2 y 0.6% de los tumores paratesticulares.¹⁻⁴

Respecto a su presentación clínica, predomina el dolor testicular y con frecuencia se pueden presentar como síndrome consuntivo o sintomatología inespecífica con mal estado general, astenia y adinamia.⁵⁻⁷ Tienen su origen en las células mesenquimales pluripotenciales y pueden coincidir con otros tumores paratesticulares, microscópicamente son tumoraciones grandes, grisáceas, multinodulares y con áreas hemorrágicas y de necrosis. Aparecen calcificaciones focales o difusas en hasta 10% de los casos.³

Ultrasonográficamente se identifican con imágenes hipoeoicas con patrón mixto y ocasionalmente es quístico; tomográficamente existe patrón

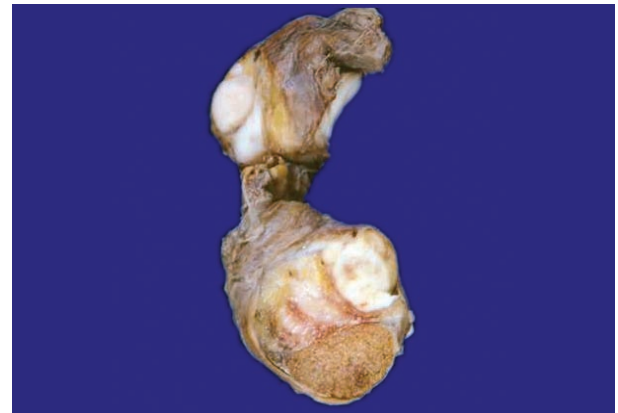


Figura 3. Corte macroscópico: tumor dependiente del cordón espermático.

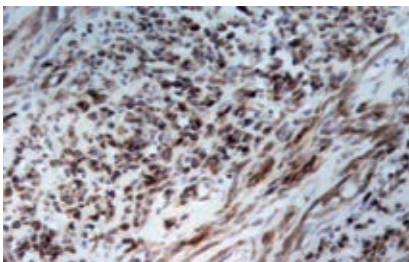


Figura 4. Positividad a CD 68 en citoplasma de células fusiformes.

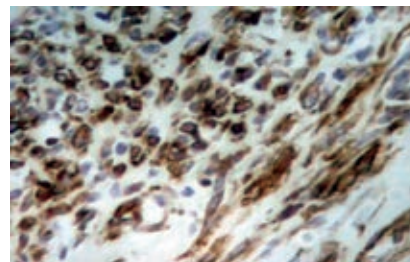


Figura 5. Positividad a AML en el citoplasma de las células fusiformes.

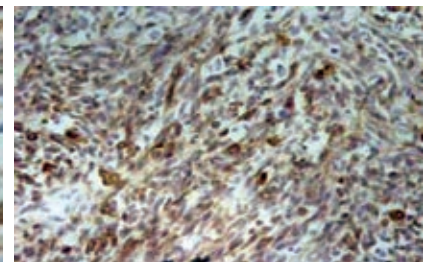


Figura 6. Positividad a Desmina en citoplasma de células fusiformes.

Tabla 1. Clasificación de tumores paratesticulares.

Quistes, hiperplasias y neoplasias del mesotelio paratesticular

Quistes	<ul style="list-style-type: none"> • Mesotelioma quístico • Mesotelioma hiperplásico reactivo
Neoplasias benignas	<ul style="list-style-type: none"> • Tumor adenomatoide • Mesotelioma quístico benigno
Neoplasias malignas	<ul style="list-style-type: none"> • Mesotelioma maligno

Hiperplasias y neoplasias del mesénquima paratesticular

Tumores benignos	<ul style="list-style-type: none"> • Angiomixoma agresivo • Angiomiofibroblastoma • Lipoma
Tumores malignos	<ul style="list-style-type: none"> • Liposarcoma • Histiocitoma fibroso maligno • Leiomiomasarcoma • Rabdomyosarcoma • Tumor desmoplásico de células redondas • Tumor melanótico neuroectodermal

de densidad heterogéneo y áreas de baja densidad que corresponden a necrosis o hemorragia.⁴ En los análisis histopatológicos de inmunohistoquímica se presenta positividad para quimitripsina, desmina, actina de músculo liso y CD 68.^{1,3}

No existe un manejo estandarizado, aunque la cirugía es considerada como la única terapéutica con posibilidades curativas. La quimioterapia y radioterapia no tienen efecto en la sobrevida. Se reporta manejo con quimioterapia con base en vincristina, ciclofosfamida y dactinomicina, con sobrevida de 75% a cinco años.

Esta patología reporta una tasa de recurrencia de entre 50 a 82% en las pocas series existentes. Por lo general, los sitios a los que el histiocitoma fibroso maligno tiene extensión son el pulmón, hígado, hueso y médula ósea.^{1,6,7}

CONCLUSIONES

El histiocitoma fibroso maligno es una neoplasia paratesticular extremadamente rara. En la literatura se reportan pocos casos, generalmente aislados y esporádicos y no existe un tratamiento estandarizado. La cirugía es la única opción de terapéutica

curativa. Las tasas de sobrevida reportadas en algunas series son de 75% a cinco años y de recurrencia de hasta 82%.

BIBLIOGRAFÍA

1. Arquelles Salido E, Congregado Ruiz CB, Medina López RA, Pascual del Pobil Moreno JL. Retroperitoneal Malignant Fibrous Histiocytoma. *Actas Urol Esp.* 2004;28(8):624-6.
2. Weiss SW, Enzinger FM. Malignant fibrous histiocytoma: an analysis of 200 cases. *Cancer.* 1978; 41(6):2250-66.
3. Virgili G, Di Stasi SM, Storli M, Orlandi A, Vespasiani G. *Scand J Urol Nephrol.* 2000;34(3):2008-10.
4. Goldman SM, Hartman SD, Weiss SW. The varied radiographic manifestations of retroperitoneal malignant fibrous histiocytoma revealed through 27 cases. *J Urol.* 1986;135(1):33-8.
5. Del Rosario J, Artilles J, Rodríguez J, Chesa N, Betancort N. Histiocitoma fibroso maligno retroperitoneal; un nuevo caso. *Arch Esp Urol.* 1983;36(3):213-6.
6. CAMPBELL Urology, 7ma ed, 2003.
7. Garmendia JC, Arocena F, Sanza JB, et al. Histiocitoma fibroso maligno retroperitoneal tipo inflamatorio: a propósito de un caso. *Arch Esp Urol.* 1989;42:922-5.