

ABSCESO CEREBRAL POST-TRAUMÁTICO RECIDIVANTE: REVISIÓN DE UN CASO

RECURRENT POST-TRAUMATIC BRAIN ABSCESS: A CASE REVIEW

García-Angelo René¹, Pérez-Chacón María Eugenia², Vila-Melgarejo Daniel Andrez³, Flores-Herbas Andrea³, Camacho-Aguilar Lizeth³

RESUMEN

El absceso cerebral (AC), es una colección focal dentro del parénquima cerebral, que puede surgir como complicación de una variedad de infecciones, traumatismos o cirugía. El comportamiento del mismo, es dependiente del estado inmunológico del paciente.

En el presente caso, se describe a un paciente masculino de 19 años de edad, diagnosticado como absceso cerebral recidivante con ausencia de crecimiento bacteriano en los cultivos, con antecedente previo de absceso cerebral parieto-occipital izquierdo post-traumático tratado dos meses atrás por craneotomía y drenaje. Posterior a estos dos meses, el paciente comienza a presentar un cuadro clínico caracterizado por debilidad muscular generalizada, relajación de esfínteres, alzas térmicas no cuantificadas persistentes, vómitos explosivos y alteración del estado neurológico de forma progresiva, por lo que se decide su internación, antibioticoterapia, craneotomía y drenaje de absceso.

El absceso cerebral, es una patología poco frecuente en nuestro medio, observándose de 1-2 casos por año en la Unidad de Terapia Intensiva (UTI) de nuestro Hospital.

Palabras Clave: Absceso cerebral recidivante, Post-quirúrgico, Cultivos negativos.

ABSTRACT

Brain abscess (BA) is a focal collection within the brain parenchyma which may arise as a complication of a variety of infections, trauma or surgery. Its behavior depends on the patient's immune status.

In this case, we describe a male patient 19 years old, diagnosed with recurrent brain abscess. There is no bacterial growth in cultures. The previous history reports a brain abscess left parieto-occipital posttraumatic that was treated two months ago by craniotomy and drainage. After these two months, patient began to present a clinical picture characterized by generalized muscle weakness, sphincter relaxation, unquantified thermal increases, projectile vomiting and altered neurological status. So it was decided to hospitalization, antibiotic, craniotomy and drainage of abscess.

Brain abscess is an uncommon disease in our environment. It is observed 1-2 cases per year in the Intensive Care Unit (ICU) of our hospital.

Keywords: Recurrent brain abscess, Post-surgical, Negative cultures.

¹M.D. - Médico Neurocirujano de Planta, Hospital Clínico Viedma, Cochabamba, Bolivia.

¹M.D. - Residente II año Terapia Intensiva, Hospital Clínico Viedma, Cochabamba, Bolivia.

³Estudiante de Medicina, Facultad de Medicina-Universidad Mayor de San Simón. Cochabamba, Bolivia.

Correspondencia / correspondence: Daniel Andrez Vila-Melgarejo
e-mail: daniel4421199@gmail.com

Recibido para publicación / Received for publication: 05/08/2012
Aceptado para publicación / Accepted for publication: 11/11/2012

Este artículo debe citarse como: García-Angelo R, Pérez-Chacón ME, Vila-Melgarejo DA, Flores-Herbas A, Camacho-Aguilar L. Absceso cerebral post-traumático recidivante: Revisión de un caso. Rev Méd-Cient "Luz Vida". 2012;3(1):61-65.

This article should be cited as: García-Angelo R, Pérez-Chacón ME, Vila-Melgarejo DA, Flores-Herbas A, Camacho-Aguilar L. Recurrent post-traumatic brain abscess: A case review. Rev Méd-Cient "Luz Vida". 2012;3(1):61-65.

Los abscesos cerebrales son infecciones locales, supuradas en el parénquima cerebral, generalmente rodeados por una cápsula vascularizada, en ausencia de esta se la denomina cerebritis, relativamente infrecuentes pero prolongados, con una incidencia de 0,3-1,3/100000 personas por año, siendo más frecuentes en hombres que en mujeres (relación 2:1).¹⁻³

Gracias a los avances tecnológicos, quirúrgicos y terapéuticos, ocasionalmente produce la muerte, siendo la tasa de mortalidad mayor a 21% en los países desarrollados, pero son mucho más frecuentes en países subdesarrollados.⁴⁻⁶

Son varios los gérmenes que los originan, entre los más frecuentes tenemos a los Streptococcus y Bacteroides, además los abscesos post-traumáticos suelen deberse a Stafilococcus aureus o enterobacterias.⁷⁻⁹

Los abscesos se pueden producir por contigüidad, metástasis, post-traumáticos y post-quirúrgicos, y en un 25% de los casos son idiopáticos.^{1,9}

La formación del absceso se produce en cuatro etapas: 1) Cerebritis temprana, 2) Cerebritis tardía, 3) Capsular temprana y 4) Capsular tardía (Ver Tabla 1).

Tabla 1. Fases del absceso cerebral (duración, características histológicas y características de los estudios imagenológicos).

Fase	Duración	Características histológicas	Características Imagenológicas	
			TC	RM
Cerebritis temprana	1-3 días	Formación de zona isquémica y necrótica en el lugar de entrada del germen, con infiltrado leucocitario de células inflamatorias	Más indefinida	Bordes indefinidos.
Cerebritis tardía	4-9 días	Formación de pus, crece el centro necrótico y se rodea por un infiltrado inflamatorio, se desarrolla una cápsula delgada.	Refuerzo en anillo	T1. hipointenso T2. hiperintenso
Capsular temprana	10-13 días	Delimitación de la zona purulenta y formación de neovascularización alrededor del proceso.	Anillo tenue	T1. Centro con baja señal, cápsula hiperintensa, edema hipointenso. T2. Centro hiperintenso, cápsula bien delimitada, edema hiperintenso.
Capsular tardía	Después de 14 días	Formación de cápsula gliótica, con un centro necrótico.	Anillo delicado, centro hipodenso	

Fuentes: 1) Roos KL, Tyler KL. Meningitis, Encephalitis, Brain abscess and empyema. En Longo DL, Fauci AS, Kasper DL, Hauser SL, Jameson JL, Loscalzo J, editors. Harrison principles of internal medicine. 18th ed. New York: McGraw-Hill Interamericana; 2011. Chapter 381. **2)** Greenberg MS. Manual de neurocirugía. 1ª ed. Buenos Aires: Journal; 2004. p. 371-381.

Los síntomas son inespecíficos y se presentan como una intensa cefalea progresiva, fiebre, náuseas, vómitos, somnolencia, convulsiones y meningismo (si se rompió el absceso).^{1,7}

El diagnóstico se realiza mediante Resonancia Magnética (RM) y Tomografía Computarizada (TC) cerebrales, con sensibilidades que rondan el 100%. Sin embargo, la RM ha demostrado su hegemonía al identificar abscesos en las primeras etapas, puesto que la TC muestra básicamente áreas de baja densidad y edema perilesional, al

contrario de la RM que evidencia masas localizadas.^{1,3,4,9}

El tratamiento implica dosis altas de antibióticos por vía parenteral y drenaje neuroquirúrgico.^{10,11} (Ver Tabla 2)

Tabla 2. Antibióticos utilizados en el tratamiento de absceso cerebral.

INDICACIÓN	ANTIBIÓTICOS
Paciente inmunocompetente	Cefalosporinas de 3ª o 4ª generación (cefotaxima, ceftriaxona o cefepime) y metronidazol
Pacientes con trauma penetrante o con procedimientos neuroquirúrgicos recientes	Ceftazidima (cobertura contra Pseudomonas spp.) y Vancomicina (cobertura contra estafilococos) o Meropenem más Vancomicina

Fuente: Roos KL, Tyler KL. Meningitis, Encephalitis, Brain abscess and empyema. En Longo DL, Fauci AS, Kasper DL, Hauser SL, Jameson JL, Loscalzo J, editors. Harrison principles of internal medicine. 18th ed. New York: McGraw-Hill Interamericana; 2011. Chapter 381.

El 20% de los supervivientes presentaran convulsiones, debilidad persistente y afasia.^{1,11}

El peor pronóstico se basa en el grado de deterioro de la conciencia, abscesos múltiples y un tratamiento inadecuado entre otros.¹²

La importancia de este caso radica en que la incidencia de abscesos cerebrales recidivantes no son frecuentes, siendo aún menos frecuente la recidivancia de los de causa post-traumática.

CASO CLÍNICO

Paciente masculino de 19 años de edad, traído al servicio de emergencia del Hospital Clínico Viedma (Centro hospitalario de tercer nivel de referencia, Cochabamba-Bolivia) en fecha 25 de julio de 2012, a su ingreso paciente se encuentra inconsciente con una escala coma de Glasgow de 7/15, familiares relatan cuadro clínico de 2 días de evolución, caracterizado por presentar debilidad muscular generalizada, relajación de esfínteres, dolor abdominal en hipocondrio derecho de moderada intensidad tipo cólico, alzas térmicas no cuantificadas persistentes, anorexia y vómitos explosivos en tres oportunidades de poca cantidad y alteración del estado neurológico en forma progresiva, por lo que es internado en la Unidad de Terapia Intensiva (UTI).

El paciente presenta antecedentes de agresión, con trauma craneano con posterior formación de absceso cerebral en región parieto-occipital izquierda y presencia de neuromeníngeo post trauma, siendo tratado en un Hospital de tercer nivel en la ciudad de Sucre, donde aconteció el accidente, en el mismo se le realizó drenaje del absceso, además de permanecer internado por +/- tres semanas, después de las cuales recibe su alta médica.

Antecedentes Personales

• Antecedentes personales patológicos

- Enfermedades: Gastritis crónica diagnosticada hace +/- 1 año, sin tratamiento.
- Quirúrgicos: Craneotomía y drenaje de absceso cerebral parieto-occipital izquierdo hace dos meses.
- Traumáticas: Trauma craneal en la región parieto-occipital izquierda hace dos meses, causada por agresión física por terceras personas.

Examen físico de ingreso Servicio de emergencias (25/06/2012): Paciente en muy mal estado general, taquicárdico, taquipneico, estuporoso, febril, mucosas rosadas

y húmedas.

Signos vitales: PA: 100/60mmHg. FC: 110 x min. FR: 28 x min T: 38,5°C. SO₂ aa: 82%.

Examen físico segmentario (Emergencias)

Cabeza y Cuello: Cráneo presenta depresión temporoparietal izquierda. Ojos: Pupilas anisocóricas (presentando la izquierda de 2mm y la derecha de 3 mm) e hiporeactivas, presencia de ulcera corneal en el lado izquierdo.

Cuello: Sin signos de ingurgitación yugular.

Tórax: Presencia de tiraje supraclavicular e intercostal.

Exploración neurológica: Paciente estuporoso, con sensibilidad y función motora poco valorable, Glasgow 8/15.

Resto: Sin particular.

Examen físico de ingreso Servicio de Terapia Intensiva (26/06/2012): Paciente en mal estado general, mucosas pálidas y deshidratadas, afebril.

Signos vitales: PA: 120/70mmHg. FC: 94 x min. FR: 14 x min T: 38,5°C. SO₂ con Ventilación Mecánica: 94%.

Examen físico segmentario (UTI)

Cabeza y Cuello: Cráneo presenta depresión temporoparietal izquierda con secreción purulenta. Ojos: Pupilas se mantienen anisocóricas (presentando la izquierda de 2mm y la derecha de 3 mm), ambas con reflejo fotomotor presente.

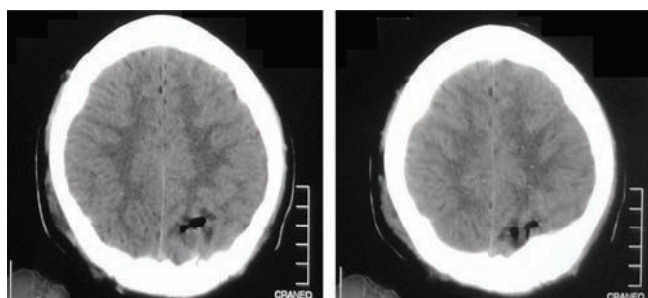
Exploración neurológica: Glasgow 9-10/15 (Apertura ocular 4, Respuesta Verbal 1, Respuesta Motora: Intenta localizar el estímulo doloroso 5). Se evidencia rigidez en nuca, signo de Kerning (+), signo de Brudzinsky (+).

Resto: Sin particular.

Estudios Realizados

- Tomografías computarizadas de cráneo realizadas en Sucre (13/04/2012) (Ver Figuras 1 y 2).
- Tomografías computarizadas de cráneo pre-quirúrgico (25/06/2012) (Ver Figuras 3 y 4).
- Tomografías computarizadas de cráneo post-quirúrgico (28/06/2012) (Ver Figuras 5 y 6).
- Hemograma y química sanguínea (25/06/2012) (Ver Tabla 3). Uroanálisis de la misma fecha, dentro parámetros normales.

En fecha 28 de junio se realiza cultivo de material extraído durante la cirugía, en la cual no hubo crecimiento bacteriano, con la tinción de Gram se evidenció cocos abundantes (Gram positivos), bacilos en escasa cantidad (Gram negativos) y leucocitos en abundante cantidad con predominio de polimorfonucleares.



Figuras 1 y 2: Tomografías computarizadas de cráneo simple, donde se evidencia muestra zonas hipodensas en región parieto-occipital izquierda de +/- 1cm de diámetro con refuerzo alrededor.

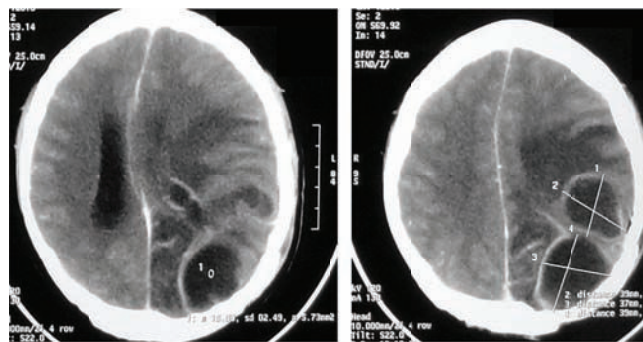


Figura 3 y 4: Tomografías computarizadas de cráneo simple, que muestran zonas compatibles con abscesos cerebrales en número de dos, en región parieto-occipital izquierda, además de evidenciarse neuromeníngeo parietal izquierdo.

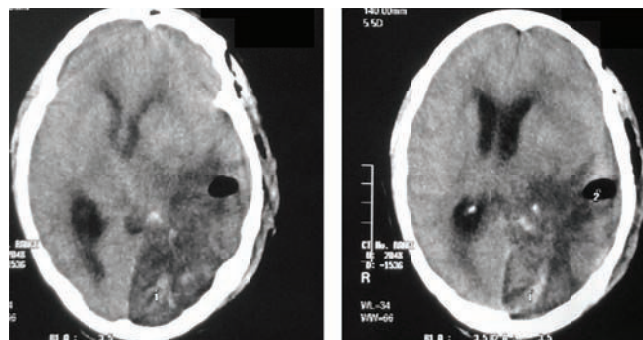


Figura 5 y 6: Tomografías computarizadas de cráneo simple, donde se evidencian estructuras óseas con cambio postquirúrgicos en región parieto-occipital izquierda, sustancia blanca y gris de morfología y distribución normal pero siendo visible imagen hipodensa ROI=18 UH, en parénquima parieto-occipital izquierdo no delimitada, con algunas imágenes hiperdensas en su interior y aire en poca cantidad, lo que provoca un efecto de masa.

Tabla 3. Resultados laboratorios de Ingreso hospitalario.

	Rango de referencia	Valores encontrados	
SERIE ROJA	Eritrocitos	4,2 - 6 mlls/mm ³	6,5
	Hemoglobina	12 - 18g/%	13,6
	Hematocrito	37 - 51 %	44
	VES: 1 Hora	15 - 20mm	12
COAGULACION	Tiempo de Protrombina	12 - 13seg.	15
	Actividad Protrombina	100 - 84,9 %	71,8
	INR	1,0 - 1,17	1,2
SERIE BLANCA			
FORMULA LEUCOCITARIA	Leucocitos	4000 - 11000 mm ³	13400
	Cayados	1 - 3%	1
	Segmentados	45 - 65%	86
	Linfocitos	25 - 40 %	7
	Monocitos	1 - 8 %	6
QUÍMICA SANGUÍNEA			
PERFIL METABÓLICO	Glicemia	70 - 110 mg/dl	84
	Úrea	20 - 45 mg/dl	351
	Creatinina	0,6 - 1,3 mg/dl	8,2
	Proteínas Totales	6,1 - 7,9 mg/dl	7,8
	LDH	0 - 480 U/L	581
PERFIL ELECTROLÍTICO	Sodio	135 - 145 mEq/L	146
	Potasio	3,5 - 5,2 mEq/L	5,1
	Cloro	95 - 105 mEq/L	107
	Calcio Iónico	1,16 - 1,42 mMol/L	0,99
	Magnesio	1,8 - 2,6 mg/dl	3,8
PERFIL HEPÁTICO	Fosfatasa Alcalina	68 - 240 UI/L	250
	Transaminasa GOT	0 - 35 UI/L	99
	Transaminasa GPT	0 - 41 UI/L	108

Fuente: Historia Clínica del paciente.

Tratamiento (Plan)

Cirugía (26/06/2012)

Los hallazgos durante la cirugía fueron: Ausencia de colgajo óseo, laceraciones de duramadre, absceso cerebral: material purulento amarillo-verdoso en abundante cantidad y gliosis cerebral extensa. Posterior a la misma se solicita TC de cráneo (Ver Figuras 5 y 6)

Tratamiento Médico en UTI

Los mismos fueron recibidos por el paciente durante su permanencia en UTI: 14 días.

Tabla 4. Tratamiento recibido durante su estadía en UTI.

Soluciones osmolares	Manitol al 20% 100cc vía EV c/4 hrs por 6 días Solución fisiológica 1000cc + 70mEq de Natrium EV c/6 horas por 14 días
Antibioticoterapia	Vancomicina 2gr EV c/24 hrs por 14 días Ceftriaxona 2gr EV c/24 hrs por 14 días Metronidazol 500mg EV c/8 hrs por 14 días
Corticoides	Dexametasona 8mg EV c/8 hrs por 14 días
Hidratación parenteral	Solución fisiológica Ringer lactato 1000cc c/8 hrs
Antieméticos	Plasil 10mg EV c/8 hrs por 14 días
Anticonvulsivantes	Idantina 100mg VO c/8 hrs por 14 días
Asistencia respiratoria	Mecánica (modo BIPAP/SIMU)

Fuente: Historia Clínica del paciente.

Evolución

Durante su internación se evidenció una evolución favorable del cuadro neurológico, pero lamentablemente tuvo otras complicaciones asociadas a su estancia en UTI, como fallo respiratorio, instalación de un cuadro de shock y sepsis de origen respiratorio, que complicó su evolución, llevándolo a la muerte tras 14 días de internación en UTI.

DISCUSIÓN Y CONCLUSIONES

Haciendo una revisión de la clínica, la evolución del cuadro y los hallazgos laboratoriales y tomográficos, se encontró que a pesar de tener un típico cuadro clínico e imagenológico de absceso cerebral, no se evidenció crecimiento bacteriano en el cultivo realizado. Probablemente ello se deba, a que previamente el paciente recibió tratamiento antibiótico de amplio espectro por un primer absceso, siendo esta la causa del enmascaramiento del crecimiento bacteriano,¹³ o probablemente se deba a la cronicidad del caso donde ya no se evidencia bacterias, sino solo detritus celulares que aún quedaron. Existe también la sospecha en cuanto al tipo de medio empleado para realizar el cultivo de la muestra del absceso y la posibilidad de tener un agente bacteriano de crecimiento lento "agente fastidioso". A pesar de ello basándonos en la semiología y la clínica del paciente se decidió administrar tratamiento antibiótico empírico cubriendo los gérmenes causantes más comunes de absceso cerebral post-traumático.^{14, 15}

Tras realizar una búsqueda sistemática en la base de datos del Hospital Clínico Viedma de los últimos siete años (2005 a 2011), se observó la presencia de 23 casos de abscesos cerebrales, 10 de los cuales contaban con antecedentes de trauma craneoencefálico (considerado factor causal descrito en la literatura¹⁵), en diferentes localizaciones, encontrándose la mayoría de ellos en pacientes varones,

pero aún así, este caso en particular tuvo la singularidad de ser recidivante a un tratamiento quirúrgico basado en drenaje y craneotomía, algo que le concede una importancia no solo para revisar el manejo clínico-quirúrgico empleado en este tipo de pacientes, sino también para realizar estudios subsecuentes para determinar los agentes intrahospitalares en salas de quirófano y UTI, propios de nuestro medio, puesto que terminan siendo los lugares donde un paciente puede contaminarse con agentes atípicos y/o de crecimiento lento, que terminan siendo una hipótesis más, al respecto de la causal de nuestro paciente.

Asimismo, se debe hacer énfasis en la precaución y el cuidado que se debe tener a la hora de realizar procedimientos quirúrgicos, ya que según estudios hospitalarios, la formación de abscesos con una puerta de entrada postquirúrgica es del 16,7% y aunque algunos autores relatan la eficacia y buen pronóstico del tratamiento quirúrgico,^{2, 14} encontramos que el porcentaje de infecciones post-quirúrgicas puede ser muy variable, desde un 0,2% a 25%.^{2, 16, 17}

Si bien, la incidencia de abscesos cerebrales posttraumáticos según la literatura no es muy alto, llegando tan solo alrededor de un 16%, creemos que se debe generar a partir de estos casos esporádicos una revisión y planificación sistemática y protocolizada del actuar médico frente a estos pacientes, es así que siguiendo los últimos consensos¹⁸ respecto a antibioticoterapia, en abscesos post-traumáticos y post-quirúrgicos, la terapia empírica, debe considerar la posible presencia de *Staphylococcus* y bacilos Gram-negativos.¹⁸

En los abscesos post-quirúrgicos en particular, existe la posibilidad de resistencia a meticilina por parte de los *Staphylococcus* y de resistencia variable según la ecología de los bacilos Gram negativos. Por lo tanto, sobre todo en las formas post-quirúrgicas, la posibilidad de utilizar nuevos fármacos (como el Linezolid) parece ser no solo un atractivo, por su espectro de acción y su facilidad de administración, sino una necesidad.¹⁸ Al respecto recientemente McClelland 3rd, et al.¹⁷ publicó un estudio de 1587 operaciones craneales, de las cuales el 0,8% desarrolló infección postquirúrgica, y en el 28,6% se aisló *P. acnes*, considerado el segundo agente causal de absceso cerebral después de *Staphylococcus aureus*, aislado por cultivo en el 43% de los casos.

Por lo que dentro de las recomendaciones actuales de antibioticoterapia, se encuentra:¹⁸

Tabla 5. Antibioticoterapia de acuerdo al tipo de absceso.

Tipo de Absceso	Antibióticos y posología
Abscesos post-traumáticos	Cefotaxima 2gr x 4/día EV + Rifampicina 10mg/kg /día
Abscesos post-quirúrgicos	Linezolid 600 mg x 2 ó (Vancomicina [60mg/kg/día en goteo continuo ó 15 mg/kg cada 6 horas] + Rifampicina 10mg/kg/day) + (Meropenem 1,5g x 4/día EV ó Piperacilina/Tazobactam 4,5mg x 4 / EV/día). Terapia dirigida a estafilococos meticilina resistentes aislados en el absceso cerebral: Linezolid 600mg x 2 ó (Vancomicina [60mg/kg/día en goteo continuo o 15 mg/kg cada 6 horas] + Rifampicina 10mg/kg/día).

Fuente: Arlotti M, Grossi P, Pea F, Tomei G, Vullo V, De Rosa FG, et al. Consensus document on controversial issues for the treatment of infections of the central nervous system: bacterial brain abscesses. *Int J Infect Dis.* 2010 Oct;14(Suppl 4):S79-92.

En cuanto al tratamiento quirúrgico, no existen estudios prospectivos controlados que comparen los distintos abordajes quirúrgicos en poblaciones homogéneas de pacientes con abscesos cerebrales, ni en términos de eficacia, ni en términos de morbilidad.¹⁸ Empero, lo único que si podemos concluir, es de que la cirugía sigue siendo una opción terapéutica complementaria a la farmacológica en este tipo de manejos y no se debe dudar en recurrir a ella cuando no se produzca la mejoría esperada en un plazo razonable de tiempo.

Siendo así, que el drenaje por craneotomía o craneectomía o escisión es utilizada con mayor frecuencia en los abscesos superficiales y las que se encuentran en la fosa craneal posterior.¹⁸⁻²⁰

Además, la escisión se utiliza a menudo en los pacientes post-traumáticos, pacientes post-operatorios y aquellos con mala respuesta a la aspiración de abscesos repetitivos.^{18, 21} Sin embargo, también pueden emplearse técnicas más modernas, como la aspiración estereotáctica que tiene entre sus ventajas: la simplicidad de la operación, la posibilidad de utilizar la técnica durante cerebritis,^{18, 20} además de generar un pequeño grado de trauma y la posibilidad de no recurrir a la narcosis. Empero, presenta desventajas como la necesidad frecuente de múltiples operaciones y la posibilidad frente al fallo de tener que terminar en una escisión.²⁰

REFERENCIAS BIBLIOGRÁFICAS

1. Roos KL, Tyler KL. Meningitis, Encephalitis, Brain abscess and empyema. En Longo DL, Fauci AS, Kasper DL, Hauser SL, Jameson JL, Loscalzo J, editors. Harrison principles of internal medicine. 18th ed. New York: McGraw-Hill Interamericana; 2011. Chapter 381.
2. Fica A, Bustos P, Miranda G. Absceso cerebral: A propósito de una serie de 30 casos. *Rev Chil Infect.* 2006;23(2):140-149.
3. Del Brutto OH. Aspectos prácticos de las infecciones bacterianas del sistema nervioso central. *Rev Ecuatoriana de Neurología [Internet].* 2002 [citado agosto 2012];11(1-2): [aprox. 7 p.]. Disponible en: http://www.medicosecuador.com/revuecuatneurol/vol11_n1-2_2002/aspectos_practicos_de_lasa.htm
4. Nguyen JB, Black BR, Leimkuehler MM, Halder V, Nguyen JV, Ahktar N. Intracranial pyogenic abscess: imaging diagnosis utilizing recent advances in computed tomography and magnetic resonance imaging. *Crit Rev Comput Tomogr.* 2004;45(3):181-224.
5. Páez-Salazar A, Angulo MI, Flores ZJ, López M. Absceso Cerebral: Análisis de un caso. *Bol Med.* 2004;1(4):33-36.
6. González-García J, Gelabert-González M, García-Pravos AG, Fernández-Villa JM. Colecciones purulentas intracraniales. Revisión de 100 casos. *Rev Neurol.* 1999;29(5):416-424.
7. Roche M, Humphreys H, Smyth E, Phillips J, Cunney R, McNamara E, et al. A twelve-year review of central nervous system bacterial abscesses; presentation and aetiology. *Clin Microbiol Infect.* 2003 Aug;9(8):803-9.
8. Bhand AA. Brain abscess-diagnosis and management. *J Coll Physicians Surg Pak.* 2004 Jul;14(7):407-10.
9. Greenberg MS. Manual de neurocirugía. 1ª ed. Buenos Aires: Journal; 2004. p. 371-381.
10. Louvois J, Brown EM. The rational use of antibiotics in the treatment of brain abscess. *Br J Neurosurg* 2000;14:525-30.
11. Arteaga-Bonilla R, Arteaga-Michel R. Absceso cerebral piógeno. *Rev. Soc Bol Ped.* 2004;43(1):26-28.
12. Gómez J, García-Vázquez E, Martínez M, Martínez J, González J, Pérez MA, et al. Abscesos cerebrales: análisis de factores pronóstico e influencia del tratamiento antibiótico protocolizado en su evolución. *An Med Interna (Madrid).* 2008;25(7):331-334.
13. Jansson AK, Enblad P, Sjölin J. Efficacy and safety of cefotaxime in combination with metronidazole for empirical treatment of brain abscess in clinical practice: a retrospective study of 66 consecutive cases. *Eur J Clin Microbiol Infect Dis.* 2004 Jan;23(1):7-14.
14. Barrueta D, Pulido N. Guía de práctica clínica para el tratamiento del absceso cerebral. *Medisur.* 2009;7(1):238-242.
15. Chacón MA, Facha MT, Alessio LP. Abscesos cerebrales. *Médica sur.* 2002;9(4):169-171.
16. Zarate MA, Yahni D, Guevara M, Smayevsky J. Absceso cerebral posquirurgico causado por *Propionibacterium* *acnes*. *Medicina (Buenos Aires).* 2009;69:170-172.
17. McClelland S 3rd, Hall WA. Postoperative central nervous system infection: incidence and associated factors in 2111 neurosurgical procedures. *Clin Infect Dis.* 2007 Jul 1;45(1):55-9.
18. Arlotti M, Grossi P, Pea F, Tomei G, Vullo V, De Rosa FG, et al. Consensus document on controversial issues for the treatment of infections of the central nervous system: bacterial brain abscesses. *Int J Infect Dis.* 2010 Oct;14 Suppl 4:S79-92.
19. Tseng JH, Tseng MY. Brain abscess in 142 patients: factors influencing outcome and mortality. *Surg Neurol.* 2006 Jun;65(6):557-62; discussion 562.
20. Pandey P, Umesh S, Bhat D, Srinivas D, Abraham R, Pillai S, et al. Cerebellar abscesses in children: excision or aspiration?. *J Neurosurg Pediatr.* 2008 Jan;1(1):31-4.
21. Cavuşoglu H, Kaya RA, Türkmenoglu ON, Colak I, Aydin Y. Brain abscess: analysis of results in a series of 51 patients with a combined surgical and medical approach during an 11-year period. *Neurosurg Focus.* 2008;24(6):E9.

