

Vol.35 Nº 3 - septiembre 2015

IMÁGENES EN NEFROLOGÍA

FRACTURA DE CATÉTER DE HEMODIÁLISIS EN TRAYECTO SUBCUTÁNEO*HEMODIALYSIS CATHETER FRACTURE IN THE SUBCUTANEOUS STRECH*

Federico M. Levy (1), Badawi Hijazi Prieto (2), Vanesa Camarero Temiño (2), Basilia González Diez (2), María Jesús Izquierdo Ortiz (2), Pedro Abaigar Luquin (2)

(1) Servicio de Nefrología. Complejo Médico Policial Churrucua-Visca, Buenos Aires

(2) Servicio de Nefrología. Hospital Universitario de Burgos, España

Presentamos el caso de un paciente varón de 71 años con enfermedad renal crónica estadio 5 secundaria a nefroangioesclerosis. Antecedentes personales de diabetes tipo 2, cardiopatía isquémica que requirió cirugía de revascularización miocárdica y arteriopatía periférica severa. El paciente fue desestimado para trasplante renal dado su patología vascular. Su historia de acceso vascular incluye múltiples fistulas y catéteres, por lo que se decide colocar un catéter tunelizado en vena yugular izquierda de tipo Tesio. A los 15 meses el paciente es enviado a nuestro Hospital desde su centro de diálisis por presentar aumento de presión venosa del catéter. Como parte del protocolo de catéter no funcional se realizó una radiografía de tórax, donde se identifica una falta de continuidad en la rama venosa a nivel del cuff de dacron. Lo llamativo del caso es que a pesar de que el catéter estaba roto en su recorrido subcutáneo y sin entrar en contacto con la vena, se comprobó mediante contraste y radioscopia la continuidad entre los dos extremos, probablemente a través de la vaina de fibrina que se suele formar pericatóter. La parte distal se extrajo por vía femoral guiada por radioscopia.

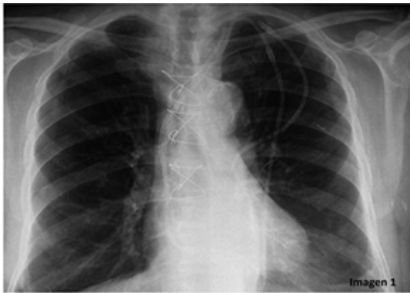

Imagen 1
Radiografía de tórax frente donde se visualiza la falta de continuidad a nivel del cuff subcutáneo y el desplazamiento de la parte proximal del catéter

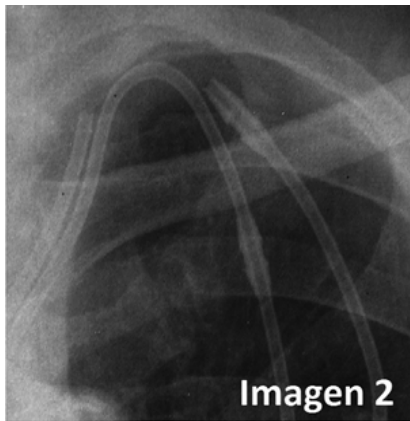


Imagen 2
Ampliación de la imagen anterior

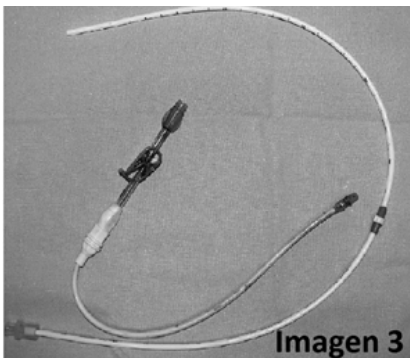


Imagen 3
Parte distal del catéter tipo Tesio luego de su extracción

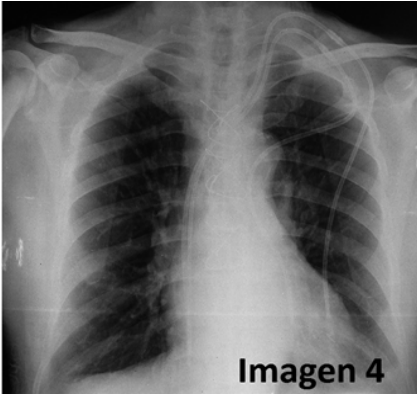


Imagen 4
Radiografía de tórax frente de control luego de la colocación del catéter

Recibido en su forma original: 9 de septiembre de 2015
Aceptación final: 15 de septiembre de 2015
Dr. Federico M. Levy
Servicio de Nefrología. Complejo Médico Policial Churrucá-Visca, Buenos Aires
E-mail: federicolevy@yahoo.com.ar