

19 NOV. 2015



ARTÍCULO ORIGINAL

DIRECCION GENERAL DE BIBLIOTECAS  
HEMEROTECA LATINOAMERICANA

104030

## EFICACIA DEL DESTECHADO DEL TÚNEL EN INFECCIÓN CRÓNICA DEL CATÉTER PERITONEAL

### TUNNEL UNROOFING EFFECTIVENESS IN CHRONIC PERITONEAL CATHETER INFECTION

Lorena Carranza, Carolina Verónica Martínez, Rosanna Garófalo, Jorge Antonelli, Cristina Barrón, Edith Calderón, Gladys Marinic, Mabel Álvarez Quiroga  
Fresenius Mansilla, Buenos Aires

Nefrología, Diálisis y Trasplante 2015; 35 (2) Pág. 64 a 68

#### RESUMEN

**Introducción:** La infección crónica del catéter involucra generalmente la colonización del manguito de dacrón ("cuff") externo; sin su remoción el tratamiento antibiótico es inefectivo, la técnica de destechado de catéter ha sido descrita como una alternativa a la extracción del catéter peritoneal. **Material y métodos:** Se analizaron datos en forma retrospectiva de 13 pacientes. Se evaluó la evolución luego del destechado, considerando como fracaso del tratamiento a la aparición de nueva infección en el orificio, túnel o peritonitis asociada al mismo germen. **Resultados:** Entre los años 1997-2014, se le practicó destechado a 13 pacientes. Edad promedio 46,23 años (IC 95%: 35,92 años – 56,54 años). Sexo masculino 9, 69,23% (IC 95%: 41,95% – 96,50%). Gérmenes estafilococo 7, pseudomona 2, polimicrobiano 1, cultivo negativo 3. Hubo curación en 9 pacientes, 69,23% (IC 95%: 41,95% – 96,06) no hubo asociación estadística entre sexo, edad, resultado microbiológico, presencia de hemodiálisis previa, tipo de catéter, técnica quirúrgica ni con el cirujano que realizó el procedimiento ( $p > 0.05$ ). **Discusión:** La extracción del catéter implica la transferencia transitoria a hemodiálisis y una nueva cirugía de recolocación, si bien existe poca experiencia con la técnica de destechado, puede ser una alternativa válida, permitiendo a un grupo de pacientes continuar con el tratamiento de DP. **Conclusión:** La cirugía de destechado ha

resultado beneficiosa en el 69,23% de los casos (9 pacientes) independientemente del tipo de germen presente, representando un tratamiento aceptable que evita la remoción del catéter permitiendo así la continuidad de la modalidad, disminuyendo la necesidad de emplear terapias más agresivas.

**PALABRAS CLAVE:** catéter peritoneal; destechado del túnel; infección crónica; manguito de dacrón

#### ABSTRACT

**Introduction:** Chronic catheter infection usually involves external Dacron cuff colonization, without its removal, antibiotic treatment proved ineffective. Catheter unroofing technique has been described as an alternative to peritoneal catheter removal. **Material and methods:** We analyzed the data from 13 patients retrospectively. Evolution after unroofing was evaluated, considering as treatment failure the appearance of new infection in the hole, tunnel or peritonitis associated to the same germ. **Results:** Between 1997-2014 years, unroofing was performed on 13 patients. Mean age-rate: 46.2 (IC 95%: 35.9 years – 56.5 years) male sex 9, 69.23%. Germs: staphylococcus 7, pseudomona 2, polymicrobial 1, negative culture 3. Nine patients healed: 69.2%; there was no statistical association among sex, age, microbiological re-

19 NOV. 2015

sult, previous hemodialysis use, type of catheter, surgical technique or with the surgeon who performed the procedure ( $p \geq 0.05$ ). **Discussion:** Catheter removal implies transient transference to hemodialysis and new replacement surgery, although there is few experience with this technique, it could be an acceptable alternative, enabling a group of patients to continue with PD treatment. **Conclusion:** Unroofing technique proved to be beneficial in 69.2% of the cases (9 patients) independently of the type of germ present, representing an acceptable treatment which avoids catheter removal, enabling the procedure to continue, and decreasing the need to employ more aggressive therapies.

**KEYWORDS:** peritoneal catheter; roofless tunnel; chronic infection; dacron cuff

## INTRODUCCIÓN

La infección crónica del orificio de salida/túnel es una de las complicaciones infecciosas de los pacientes bajo tratamiento dialítico crónico con la modalidad de diálisis peritoneal.

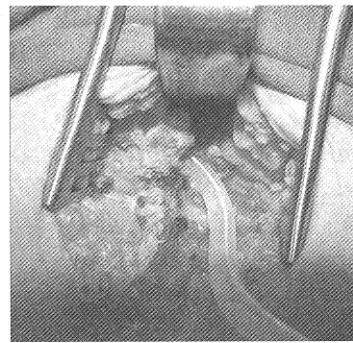
Se define a la infección del orificio de salida como el drenaje de material purulento en presencia o no de eritema en la piel alrededor del catéter. Los casos de infección crónica sin respuesta adecuada al tratamiento farmacológico antimicrobiano, representan una amenaza para la continuidad del tratamiento dialítico peritoneal debido a que puede desarrollarse un cuadro de peritonitis y requerir la extracción del catéter aún con adecuado funcionamiento e interrupción de la diálisis peritoneal. Debido a que el tratamiento con destechado del catéter es una alternativa que se realiza en algunos países y está claramente descrito en la bibliografía internacional <sup>(1, 2, 3, 4)</sup> se propuso implementar dicha práctica en nuestro servicio de diálisis peritoneal.

Este sencillo procedimiento quirúrgico que consiste en exponer el manguito de dacrón, removiendo el tejido fungoide, con la formación de un nuevo túnel a través de tejido de granulación, pareciera garantizar la resolución de la mayoría de los casos. El objetivo de este trabajo es describir la evolución de las infecciones crónicas del catéter con tratamiento de destechado.

## MATERIAL Y MÉTODOS

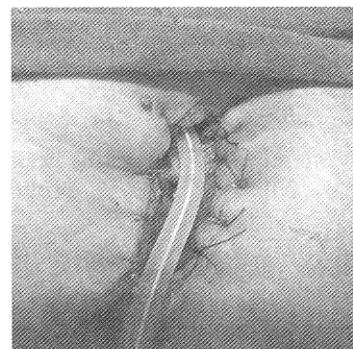
Se realizó un estudio descriptivo, retrospectivo, sin grupo control. Se tomaron datos a partir de las historias clínicas individuales en forma retrospectiva de pacientes que, ante la presencia de infección crónica del manguito de dacrón externo/túnel, no respondieron al tratamiento antibiótico y fueron tratados con destechado del túnel.

Dicha técnica quirúrgica consiste en una incisión que interesa la piel y el tejido celular subcutáneo y que se extiende desde el sitio de salida del catéter peritoneal hasta sobrepasar el manguito superficial exponiendo el catéter y el mencionado manguito.



**Figura A** Destechado con exéresis de manguito de dacron externo.

Se realiza un curetaje de la superficie expuesta removiendo el tejido fungoide y exponiendo así el tejido fibroso subyacente. A continuación se procede a realizar la exéresis de las fibras de dacrón. Finalmente se pasan puntos de sutura con hilo monofilamento reabsorbible uniendo los bordes libres de la piel con la fibrosis del lecho expuesto obteniendo de este modo una "marsupialización".



**Figura B** Sutura en ambos bordes dejando el lecho para curación por segunda

Se trata de una técnica quirúrgica sencilla, realizada con anestesia local. Se debe continuar con curaciones, en el postoperatorio cada 48 a 72 hs.

Las mismas consisten en lavar la herida con solución fisiológica, para remover detritus por arrastre y luego cubrirla con azúcar y cura plana, manteniéndola siempre seca. Sin ducharse.

El tratamiento antibiótico debe ser adecuado a la sensibilidad del germen rescatado, hasta llegar a la epitelización completa (orificio de aspecto equívoco). En los casos que no se obtuvo desarrollo en el cultivo se mantiene un tratamiento de amplio espectro.

Las historias clínicas evaluadas fueron del período de tiempo entre 1997 y 2014. Se tomaron datos antropométricos, de laboratorio, bacteriología y se evaluó la resolución o no de la infección a partir del momento del destechado en forma sostenida, respecto a nueva aparición de infección por el mismo germen o aparición de peritonitis relacionada con la infección del túnel.

Los tipos de catéteres fueron: Swan Neck

Recto (8 pacientes) Swan Neck Coil (4 pacientes) y 1 paciente con catéter Moncrief.

La orientación del orificio fue en dirección caudal. Con técnica de implante a cielo abierto o por vía laparoscópica, dependiendo de los antecedentes quirúrgicos del paciente.

Realizada por el mismo cirujano en 11 pacientes, al igual que el destechado. Ninguno requirió colocación de malla de polipropileno.

Se buscó asociación estadística entre variables sexo, edad, resultado bacteriológico del cultivo, antecedentes de hemodiálisis, tipo de catéter, técnica quirúrgica y cirujano que realizó el procedimiento, con la resolución o no mediante destechado.

Se utilizó test exacto de Fisher para determinar asociación debido al bajo número de eventos al ingresarlos en tablas de doble entrada. Este test fue realizado para incrementar la potencia estadística al ser bajo el n de casos, interpretándose la muestra como no paramétrica.

Paciente	Sexo	Edad	Cultivo 1er evento	Resolución	Peritonitis posterior	Germen
Paciente 1	M	23	Sin rescate	Curación	Si	E coli/ SAMS
Paciente 2	F	31	Pseudomonas aeruginosa	Curación	no	
Paciente 3	F	75	SAMS	Curación	no	
Paciente 4	F	48	SAMS	Curación	Si	SAMR
Paciente 5	M	43	SAMS	no curación	Si	SAMS
Paciente 6	F	48	Polimicrobiano	Curación	no	
Paciente 7	M	63	SAMR	Curación	no	
Paciente 8	M	71	SA coag negativo	Curación	Si	St coag neg Meti R
Paciente 9	M	25	Sin rescate	no curación	Si	Streptococcus salivaris
Paciente 10	M	23	Pseudomonas ae	no curación	no	
Paciente 11	M	69	SAMR	no curación	Si	
Paciente 12	M	52	SAMS	Curación	no	
Paciente 13	M	30	Sin rescate	Curación	no	

**Tabla 1.** Pacientes numerados del 1 al 13 con sus respectivas características

## RESULTADOS

En el período cubierto, 1997-2014 hubo 13 pacientes a los cuales se le realizó destechado ante la presencia de infección del catéter. La cantidad de los mismos en riesgo de infección del sitio de salida/túnel durante el período de estudio, fue de 65 pacientes. El tiempo transcurrido desde el ingreso al momento del destechado fue de 716 días (IC 95% 500,27-933,11 días).

La edad promedio de los pacientes fue de 46,23 años (IC 95%: 35,92 años – 56,54 años). Considerando el sexo, 9 fueron hombres 69,23% (IC 95%: 41,95% – 96,50%) y 4 fueron mujeres, representando 30,76% (IC 95%: 3,49% – 58,04%).

La causa de la insuficiencia renal fue de glomerulopatía en 5 casos, nefroangioesclerosis en tres y un caso de cada una de las siguientes causas: lupus, síndrome urémico hemolítico, poli-

quistosis renal y uno de etiología desconocida.

Siete pacientes presentaron peritonitis previas a la infección del orificio, pero no fueron por el mismo germen y las mismas presentaron buena evolución.

Con respecto a las peritonitis que se presentaron posteriores al destechado, y se relacionaron a una infección del túnel (mismo germen), el tiempo transcurrido hasta su aparición fue de 46,33 días (IC 95%: 39,05-53,60 días).

Los gérmenes detectados en los cultivos del orificio fueron: Staphylococcus aureus Meticilino Sensible en cuatro casos, Meticilino Resistente en dos casos, Pseudomonas aeruginosa en dos casos, 1 caso de flora polimicrobiana, 1 caso de Staphylococcus Coagulasa negativa y tres casos sin rescate. Hubo curación en 69,23 % (IC 95%: 41,95% – 96,06%); cuatro pacientes no curaron y requirieron

Paciente	Tiempo (años)	Estado	si/ni	Supervivencia acumulada
5	0,2	1		
9	0,2	1		
11	0,2	1	10/13=0,76	0,76
3	0,5	1		
7	0,5	1		
6	0,5	0	8/10= 0,8	0,76 x 0,8 = 0,62
12	0,8	0		
13	0,8	0		
11	1	0		
2	1,5	0		
1	2	0		
4	2,5	0		
10	7	0		

**Tabla 2.** Cálculo de supervivencia de catéter para desarrollo de curva de Kaplan Meier. En esta tabla se referencia a la sobrevivencia del catéter de diálisis peritoneal posterior al destechado. Referencias: 1: debió retirarse el catéter; 0: el catéter permaneció; si/ni: número de catéteres persistentes sobre el total de catéteres en riesgo de retirarse para el tiempo determinado.

remoción del catéter; tres pacientes que presentaron peritonitis posteriores al destechado y un paciente que no presentó falla de ultrafiltración. El tiempo promedio de seguimiento de los pacientes, luego del destechado fue de 647 días (IC 95% 934,94-276,43). Hasta la actualidad

continúan 4 pacientes, en diálisis peritoneal y sin complicaciones de tipo infeccioso asociadas al orificio. No hubo asociación estadística entre sexo, edad, resultado microbiológico, presencia de hemodiálisis previa, tipo de catéter, técnica quirúrgica y cirujano que realizó el procedi-

miento con resolución de la infección del túnel con destechado ( $p > 0.05$ ).

## DISCUSIÓN

Existe poca experiencia y no hay consenso en el tratamiento de las infecciones crónicas de orificio de salida.

Las tasas de éxito del tratamiento en los casos reportados en la literatura de pacientes pediátricos y adultos<sup>(3, 4, 5)</sup> es del 48-100% en preservar el catéter de diálisis, otros trabajos<sup>(2, 3)</sup> también poseen escaso número de pacientes.

Debido a la ausencia de rescate en algunos pacientes y a la repetición de episodio infeccioso por otro germen en algunos, no podemos concluir si la tasa de éxito podría haber sido mayor. El destechado parecería resolver los cuadros infecciosos crónicos que no responden al adecuado tratamiento antibiótico, siendo una alternativa al recambio del catéter y sosteniendo la terapia de diálisis peritoneal.

## CONCLUSIÓN

La cirugía del destechado ha resultado beneficiosa en el 69,23% de los casos, correspondiendo a 9 pacientes, independientemente del tipo de germen presente.

En nuestra opinión representa un tratamiento exitoso que, evita la remoción del catéter permitiendo así la continuidad de la práctica dialítica.

**Conflicto de intereses:** Los autores declaran no poseer ningún interés comercial o asociativo que presente un conflicto de intereses con el trabajo presentado.

## BIBLIOGRAFÍA

1. Andreoli SP, West KW, Grosfeld JL, Bergstein JM. A technique to eradicate tunnel infection without peritoneal dialysis catheter removal. *Perit Dial Int* 1983;3:S4-5.
2. Terawaki H, Nakano H, Ogura M, Kadomura M, Hosoya T, Nakayama M. Unroofing surgery with en bloc resection of the skin and tissues around the peripheral cuff. *Perit Dial Int*. 2013;33(5):573-6.
3. Sakurada T, Okamoto T, Oishi D, Koitabashi K, Sueki S, Kaneshiro N, et al. Subcutaneous pathway diversion for peritoneal dialysis catheter salvage. *Adv Perit Dial*. 2014;30:11-4.
4. Crabtree JH, Burchette RJ. Surgical salvage of peritoneal dialysis catheters from chronic exit-site and tunnel infections. *Am J Surg*. 2005;190(1):4-8.
5. Macchini F, Testa S, Valadè A, Torricelli M, Leva E, Ardissino G, et al. Conservative surgical management of catheter infections in children on peritoneal dialysis. *Pediatr Surg Int*. 2009;25(8):703-7.
6. Li PK, Szeto CC, Piraino B, Bernardini J, Figueiredo AE, Gupta A, et al. Peritoneal dialysis-related infections recommendations: 2010 update. *Perit Dial Int*. 2010;30(4):393-423.

---

Recibido en su forma original: 14 de enero de 2015

En su forma corregida: 17 de marzo de 2015

Aceptación final: 22 de marzo de 2015

Jorge Cestari

Servicio de Nefrología, Hospital Nacional Profesor A. Posadas, Buenos Aires

e-mail: jorgecestari@hotmail.com