

**Casuística****Síndrome de Churg Strauss Y Riñón**

García Mariano, Petrolito José, Schiavelli Rubén, Mera Víctor, Cianciulli Tomás, Kleinert María, Grimoldi Silvina, Di Tullio Daniel.

Hospital Cosme Argerich de Buenos Aires Argentina

**RESUMEN**

El diagnóstico del SCS es problemático ya que ninguno de los elementos clínicos o histopatológicos son característicos de esta enfermedad. Objetivos: Describir los criterios clínicos diagnósticos para el síndrome de Churg Strauss en una paciente; identificar los órganos comprometidos y describir los tratamientos y fisiopatología de esta enfermedad.

Se trata de una paciente de 32 años que ingresa al hospital con disnea, fenómenos sincopales y asma. Al examen físico presentaba livedo reticularis, edemas periféricos, hipertensión arterial reciente y debilidad e hipoestesia ambas piernas. En el laboratorio presentaba marcada eosinofilia, proteinuria subnefrótica, hematuria, leucocituria, ANCA (-) y parasitológicos de materia fecal negativos. Ecocardiograma y doppler cardíaco con severo deterioro de la función sistólica y trombos murales en ambos ventrículos, vasculitis leucocitoclástica cutánea, mononeuritis múltiple y glomerulonefritis endo y extracapilar pauci-inmune. La presencia de vasculitis leucocitoclástica, glomerulonefritis endo-extracapilar junto con la asociación de asma, eosinofilia, insuficiencia cardíaca y mononeuritis múltiple nos permitieron hacer el diagnóstico de síndrome de Churg Strauss. La paciente fue tratada con pulsos de 1 gr. Metilprednisolona durante 3 días y luego 1 mg./kg./día vía oral y descenso paulatino ante la notable mejoría experimentada. Al inicio fue anticoagulada con heparina y luego con acenocumarol. También se indicó enalapril. Concluimos que la paciente presentaba un síndrome de Churg Strauss con claros elementos clínicos a pesar de no tener criterios histopatológicos como necrosis/Infiltrado Eosinofílico Perivascular/Granuloma. Como compromiso renal presento una glomerulonefritis endo y extracapilar pauci-inmune ANCA (-).

**Palabras clave:** Síndrome de Churg Strauss, Eosinofi

lia, Asma, Vasculitis, Glomerulonefritis, miocardiopatía ANCA

**ABSTRACT**

CSS diagnosis is difficult since none of neither clinical nor histopathological elements are characteristic symptoms of this disease. Aims: To describe clinical diagnosis criteria for Churg-Strauss Syndrome in one female patient; to identify the affected organs and to describe the treatment and physiopathology of this disease.

It is about a patient of 32 years old admitted to hospital presenting dyspnea, syncopal signs and asthma. At the moment of physical examination she presented Livedo Reticularis, peripheral edemas, recent hypertension and weakness and hypesthesia in both legs. Laboratory results showed pronounced eosinophilia, subnephrotic proteinuria, hematuria, leukocyturia, ANCA (-) and negative parasitological feces analysis. Echocardiogram and Doppler echocardiography presented serious systolic function and mural thrombus decline in ventricles, skin leukocytoclastic vasculitis, multiple mononeuritis and pauci-immune crescentic glomerulonephritis. The presence of leukocytoclastic vasculitis, crescentic glomerulonephritis together with asthma association, eosinophilia, heart failure and multiple mononeuritis have led us to diagnose Churg-Strauss Syndrome. The patient was treated with Methylprednisolone pulse therapy (1g/day for 3 days), then 1mg/kg/day oral dose and a final dose tapering. At the beginning coagulation was prevented by heparin and then with Acenocoumarol. Enalapril was also indicated. We concluded that the patient presented a Churg-Strauss Syndrome with clear clinical elements, in spite of not having histopathological parameters such as necrosis/infiltrate, eosinophilic perivascular granuloma. Concerning renal damage, she presented a pauci-immune crescentic glomerulo-

nephritis ANCA (-).

**Key words:** Churg-Strauss Syndrome, Eosinophilia, Asthma, Vasculitis, Glomerulonephritis, Myocardio-pathy, ANCA

## INTRODUCCIÓN

El síndrome de Churg Straus que tradicionalmente fue incluido en el espectro de las vasculitis sistémicas idiopáticas (VSI), se caracteriza por inflamación granulomatosa eosinofílica en el tracto respiratorio y otros órganos, vasculitis necrotizante de pequeños y medianos vasos, asma y eosinofilia mayor del 10%.

En 1946 Wilson y Alexander<sup>(1)</sup> en una revisión de 300 casos documentados de periarteritis nudosa (PAN), hallaron casos asociados a asma bronquial.

En 1951 Churg y Strauss<sup>(2)</sup> hallaron en 13 pacientes que padecían asma severa y pasaron por autopsia que 9 habían presentado fiebre, 10 hipereosinofilia, en 10 compromiso cardíaco y síntomas de insuficiencia cardíaca, 9 con neuropatía periférica y 3 con daño renal; hallazgos que fueron atribuidos por alteraciones vasculares en varios órganos.

La mayoría de los pacientes tenían manifestaciones clínicas a varios alérgenos y a bacterias alojadas en los senos paranasales. De los 13 pacientes 11 fallecieron. El síndrome en descripciones originales y luego de la primera comunicación, recibió varias denominaciones en distintos ámbitos científicos, la más comunes fueron: angeitis, granulomatosis alérgica y PAN.

Posteriormente, en la mayoría de estos pacientes se reconocieron tres estadios<sup>(3)</sup>, simultáneos o sucesivos: 1) Asma o rinitis alérgica con o sin poliposis. 2) Infiltración tisular por eosinófilos con o sin granulomas y compromiso sistémico en particular pulmones, tubo digestivo, miocardio. 3) Vasculitis sistémica de pequeños y medianos vasos, necrosis sistémicas en nervios periféricos mono o polineuropatías con serias secuelas motoras y sensitivas, piel con o sin purpura, y riñón con glomerulonefritis necrótica o semilunas.

Como veremos en la actualidad, a pesar de largas discusiones, se lo reconoce como Síndrome de Churg Strauss.(SCS)

La incidencia del SCS es de 0,5 a 6,8 por millón de pacientes y año y una prevalencia de 10,7- 13 por millón año. Entre asmáticos de 0 a 97 por millón / año y estudios realizados recientemente 34,6 por millón / año dependiendo de los criterios diagnósticos utilizados<sup>(4)</sup>.

No existe diferencia de género y la media en edad es de 50 años.

## Objetivos:

El objetivo del presente trabajo es el de presentar un caso clínico del SCS el que se halla enmarcado por criterios clínicos, histopatológicos, evolutivos; recidivas, metodología analítica, así como, discutir las distintas clasificaciones, los diagnósticos diferenciales, la fisiopatología y el tratamiento. el que se halla dentro de las modalidades y controversias descriptas por la mayoría de los autores.

## Caso Clínico:

Motivo de internación (Servicio de clínica médica Hospital Argerich el 13/08/07): Edemas de miembros inferiores (MMII), hipertensión arterial (HTA) de reciente inicio, disnea progresiva hasta llegar a clase funcional III-IV y livedo reticularis de corta evolución. Antecedentes de enfermedad actual: Refiere comenzar 8 meses antes con episodios disnea paroxística que alivian con agonistas 2, cuadros recurrentes de caídas con pérdida del conocimiento y cuadro de repercusión general (astenia, adinamia, hipoorexia y pérdida de peso estimada en 7 kg). Un mes antes de su internación agrega al cuadro clínico edemas de MMII e HTA.

Antecedentes personales: Refiere 2 embarazos 1 gesta sin complicaciones y un aborto espontáneo a la 6ta semana de la gesta. No refiere otros antecedentes de importancia, niega haber padecido asma bronquial.

Examen físico al ingreso: Hipertensa TA 180/100, edemas 3/6 MMII, ingurgitación yugular 2/3 con colapso parcial. Livedo reticularis en dorso hemiabdomen inferior y MMII. Hipoestesia y pérdida de fuerza en ambas piernas.

Exámenes Complementarios:

Laboratorio: Hematocrito 40%, Hb 13.1 g/dl, glóbulos blancos 22300 (Eosinófilos 27%), creatinina plasmática 0.65 mg/dl, sedimento urinario (SU) hematíes 8-10/c, leucocitos 10-15/c. Proteinuria 2.2 g/d. Urocultivo (-), ERS 11 mm 1er hora. Parasitológicos de materia fecal negativos. ASTO 166, ANA (-), anti-DNA nativo (-), C3 92, C4 26, anti-RNP(-), antiSM (-) antiRO (-), antiLA (-), ANCA C y ANCA P negativos, antiPR3 y antiMPO negativos, antiSCL70 (-), anticentrómero (-), anticuerpos anticardiolipinas IgM-IgG (-), anti2glicoproteína1 (-), anticoagulante lupico (-).

Ecografía-doppler cardíacos: Ventrículo izquierdo (VI) valores normales del diámetro diastólico del (VI) con deterioro severo de la función sistólica. Fracción de eyección del VI (FEyVI) 15%, disquinesia apical e hipoquinesia del septum. Gran trombo apical protruyente y móvil de 2.3 x 3 cm. Ventrículo derecho

(VD) Con diámetro normal y severo deterioro de la función sistólica. Trombo apical que se extiende hasta el tracto de entrada de 3.7 x 3.5 cm. Leve dilatación de aurícula derecha, aurícula izquierda y válvulas cardíacas sin hallazgos patológicos.

Biopsia de piel:(Livedo reticularis): Vasculitis leucocitoclástica.Electromiograma en miembros inferiores MMII: compatible con mononeuritis múltiple grado leve a moderado en progresión. Estudio de perfusión cardíaca SPECT dipiridamol sin evidencia de isquemia miocárdica. Radiografía y tomografía computada (TAC) de tórax sin hallazgos patológicos.

Biopsia renal: 26 glomérulos, 1 esclerosado, el resto con aumento de matriz y células mesangiales y 2 semilunas epiteliales (1 abarca 25% y el otro el 75% de la circunferencia del glomérulo. Túbulos atrofia del 10%. Intersticio leve fibrosis en relación con la atrofia tubular, infiltrado intersticial moderado linfoplasmocitario y neutrofilo con presencia de eosinófilos. Vasos sin lesiones. Inmunofluorescencia negativa para Ig total, IgG, IgM, IgA, C3 y C1q. Informada por anatomía patológica como glomerulonefritis endo y extracapilar paucimmune con infiltrado intersticial subagudo. (ver fotos 1 al 5)

La paciente evoluciona con disnea progresiva con paroxismos de empeoramiento de la misma, por lo cual se realiza centellograma pulmonar ventilación perfusión que informa alta probabilidad de tromboembolismo pulmonar. Se indica tratamiento con 3 pulsos IV diarios consecutivos de metilprednisolona (1000 mg c/u) y luego queda con dosis de mantenimiento de me prednisona de 1 mg/kg/d y anticoagulación sistémica con heparina cálcica. La paciente presenta buena respuesta terapéutica con normalización de eosinofilia, reducción del tamaño de ambos trombos ventriculares, parcial recuperación de la función ventricular bilateral, borramiento de la livedo reticularis, remisión del compromiso motor y sensitivo en ambas piernas, normalización del sedimento urinario y disminución de la proteinuria a 0.65 g/d.

Alta el 12/09/07 se indica tratamiento con esteroides 40 mg, acenocumarol y enalapril 10 mg/d.

En diciembre del 2007 se repiten ANA (-), anti-DNA nativo (-), C3 92, C4 26, anti-RNP (-), antiSM (-) antiRO (-), antiLA (-), ANCA C , ANCA P, antiPR3 y antiMPO negativos. Ecocardiograma y ecodoppler cardíaco (5/12/07): VI se evidencia desaparición del trombo apical. FEyVI 59%, medidas del VI y AI normales, VD trombo apical de 2,2 x 1,4 cm. Insuficiencias mitral y tricuspídea modera-

das. La paciente abandona el tratamiento esteroideo. En febrero del 2008 un nuevo ecodoppler cardíaco demuestra leve disfunción sistólica del VI y persistencia pero con disminución del tamaño del trombo en punta del VD.

Concurre a consulta en 17/08/08, pocos días antes había suspendido anticoagulación, laboratorio del 6/08/08 con reaparición de eosinofilia, livedo reticularis debilidad hipoestesia de MMII y broncoespasmo difuso. SU con hematuria y leucocituria, incremento de proteinuria 2.4 g/d. Ecocardio y doppler cardíaco se evidencia función sistólica normal de ambos ventrículos y desaparición del trombo de VD. Reinicia tratamiento con meprednisona 0.8 mg/kg/d, con posterior resolución del cuadro clínico, reducción de proteinuria 0.7 g/d y normalización del SU y eosinofilia. Evoluciona asintomática, se programa descenso progresivo de esteroides hasta su suspensión en 22/09/09.

El 28/10/09 presenta recaída con cuadro asmático, livedo reticularis, debilidad parestesias de MMII, sin compromiso renal (SU no activo, proteinuria 0.5 g/d). Funcional respiratorio con valores de CVF y VEF1 menores del 50%. TAC de tórax con cortes de alta resolución sin evidencia de lesiones. Ecodoppler cardíaco sin cambios y sin evidencia de hipertensión pulmonar. Reinicia esteroides 0.7 mg/kg/d y en noviembre/09 se agrega azatioprina 2 mg/kg/d por indicación de neumonología. Evoluciona con mejoría de su cuadro clínico presentando recurrencia (Livedo-asma-trastornos motores y sensitivos de MMII) cuando la dosis de esteroides es menor de 8 mg/d, respondiendo a incremento de meprednisona a 20 mg/d.

**Tabla 1 Grilla de laboratorio**

Fecha	13/08/07	29/08/07	7/12/07	6/08/08	26/09/08	28/10/09	23/08/10
Hto	40	44	40	38	46	44	44
G. Blancos	22.300	27.000	6300	14.600	15.300	9.300	8.400
Eosinófilos	27%	42%	2%	12%	1%	37%	1%
Creatininemia mg/dl	0.65	0.95	0.75	1	0.75	1.1	0.85
Aclareamiento de creatinina ml/min	96	78	90	72	91	66	76
SU	Leucocituria Hematuria	Leucocituria Hematuria	s/p	Leucocituria Hematuria	s/p	s/p	s/p
Proteinuria	2.2	2.4	0.5	2.4	1.1	0.5	0.65
Relación con el tratamiento	Pre-tratamiento	Pre-tratamiento	Tratamiento esteroideo	Suspensión de esteroides	Reinicio de esteroides	Suspensión de esteroides	Tratamiento esteroides-azatioprina

**Diagnostico y Clasificaciones**

El caso clínico que de describe paso en su evolución por todos los criterios clínicos y etapas que se describen en las diversas clasificaciones que a continuación se analizan.

El diagnostico del CSS es problemático y controver-

tido a tal punto que ninguna de las características del mismo son patognomónicas. La enfermedad evoluciona por fases tanto desde el punto de vista clínico como histológico. El síndrome en adultos comienza con asma y rinitis y sinusitis alérgicas con eosinofilia e infiltración tisular eosinofílica y vasculitis en varios órganos. Esta característica secuencial no se da en todos los casos y es común observar una notable variación entre los aspectos clínicos, patológicos y la progresión es altamente variable en un mismo sujeto. Churg Strauss encontró en los 13 pacientes en los cuales se realizó autopsia que presentaban asma severa y características histológicas comunes: eosinófilos en sangre y tejidos, vasculitis necrótica, y granulomas necróticos eosinófilos.

Estos tres criterios histológicos descriptos no se observan en la mayoría de los pacientes.

En 1984 Langam y col.<sup>(3)</sup> revisando 154 casos de CSS propusieron una triada para el diagnóstico: asma, eosinofilia > de 1.500 x mm<sup>3</sup> y vasculitis con compromiso de dos o más órganos.

La American College of Rheumatology (ACR) utilizaron seis criterios clínicos para definir el SCS: Asma, eosinofilia > del 10%, neuropatía, infiltrado pulmonar, alteraciones de los senos paranasales, biopsias que demuestren infiltrado eosinofílico extravascular. Reuniendo por lo menos 4 criterios de los 6 se puede establecer el diagnóstico de CSS con una sensibilidad de 85% y una especificidad de 97%<sup>(5)</sup>

En 1993 un grupo de expertos reunidos en North Carolina en la Chapell Hill,<sup>(6)</sup> redefinieron las vasculitis idiopáticas del SCS como una inflamación granulomatosa eosinofílica que compromete al aparato respiratorio, vasculitis necrótica de pequeños y medianos vasos, asma y eosinofilia, excluyendo los criterios clínicos que caracterizan el SCS establecidos por la ACR. Para este grupo los criterios clínicos son insuficientes y deben ser confirmados por la presencia de vasculitis necrotizante.

En los casos de CSS con respuesta parcial o total al tratamiento con corticoides y en los que no se ha podido demostrar vasculitis necrotizante algunos autores los denominaron formas frustras.<sup>(7)</sup>

Recientemente una nueva clasificación ha surgido en pacientes con vasculitis o granulomas, PAN y ANCA positivo (proteinasas 3-ANCA o mieloperoxidasa-ANCA),<sup>(8)</sup> eosinofilia >10%, o >1.500 x mm<sup>3</sup>. de acuerdo a estas características puede ser clasificado como CSS si se incluyen los criterios de la ACR o de Lanham.

Un grupo de investigadores en Japón han desarrolla-

do otros criterios diagnósticos porque no han validado los de Lanham y ACR.

La Liga Europea contra el Reumatismo recomienda tener en lo posible confirmación histológica para el diagnóstico del síndrome.

### ¿Qué elementos tiene la paciente para sospechar un CSS?

A pesar de que nuestro caso no posee ninguno de los 3 criterios histopatológicos (Necrosis, granuloma y/o infiltrado eosinofílico perivascular), presenta varias características clínicas sugestivas de este diagnóstico. Como puede observarse en la tabla 2 solo el síndrome de Churg Strauss contiene todos los componentes del cuadro clínico de nuestra paciente, no ocurriendo así con los otros diagnósticos diferenciales. (Enfermedades que cursan con eosinofilia y las vasculitis de pequeños vasos)<sup>(9)</sup>. Recientemente se han descrito dos subgrupos de SCS uno de ellos que es ANCA (+) que tiene características de las vasculitis de pequeños vasos y presenta GNF, mononeuritis múltiple, hemorragia alveolar, púrpura y vasculitis sistémica y otro ANCA (-) que está relacionado con la infiltración de los tejidos por eosinófilos y lleva a infiltrados pulmonares, cardiomiopatía, mono-polineuropatía y gastroenteritis eosinofílica. Ambos subgrupos además de tener diferente cuadro clínico e histopatológico difieren en su patogenia<sup>(10)</sup>. En uno ANCA relacionada y en el otro secundaria a la acción toxica de productos de los eosinófilos.

Nuestra paciente comparte elementos clínicos de los dos subgrupos a pesar de ser ANCA (-) lo cual hace suponer que formas mixtas son posibles.

Por lo cual una división taxativa en cuanto a la presencia o no de ANCA nos parece cuestionable al menos en el caso que nos ocupa.

CCP	CSS	GW	MPA	SE	ABPA	NEC
Asma	si	no	no	no	si	si
Eosinofilia	si	no	no	si	si	si
Vasculitis cutánea	si	si	Si	si	no	no
Cardiopatía	si	Raro	Raro	si	no	no
Glomerulonefritis	Si	Si	Si	raro	no	no
Vasculitis sistémica	si	Si	si	no	no	no

CCP: Cuadro clínico de la paciente; GW: Granulomatosis de Wegener; MPA: Poliarteritis microscópica; SE: Síndrome eosinofílico; ABPA: Aspergilosis broncopulmonar alérgica; NEC: Neumonía eosinofílica crónica.

Nuestra paciente presentó al ingreso deterioro leve de la función renal, leucocituria, hematuria y proteinuria en rango subnefrótico.

En un trabajo con 116 pacientes con CSS, el compromiso renal definido por la presencia de creatinina > de 1,6 mg/dl y/o hematuria y/o, proteinuria mayor de 0,3 g/día<sup>(11)</sup>, se observó en aproximadamente 26,7 % de los pacientes. De los cuales el 14% cursaron con insuficiencia renal de rápida progresión. Se realizó biopsia renal al 14 %, encontrándose en el 70% de los casos biopsiados glomerulonefritis (GNF) necrotizante. Otros hallazgos menos frecuentes fueron GNF mesangial, GNF focal y segmentaria, nefritis intersticial eosinofílica, vasculitis de vasos medianos intrarenales. En esta serie el 75% de los pacientes con nefropatía y el 100% con GNF necrotizante eran ANCA (+)<sup>(11)</sup>.

Llama la atención que nuestra paciente a pesar de haber presentando compromiso glomerular fuera ANCA (-).

Está descrito el buen pronóstico a largo plazo de la nefropatía relacionada al CSS. En este caso no se observó progresión en el corto período de seguimiento. Al ingreso el cuadro clínico dominante era de una severa falla de bomba con disfunción sistólica de ambos ventrículos, trombos murales en ambas cavidades ventriculares y TEP. Eosinofilia, fenómenos cutáneos compatibles con vasculitis, proteinuria y alteraciones del sedimento urinario.

En la comunicación original de Churg Strauss de los 13 casos autopsiados 10 tenían compromiso cardiaco y en 5 de ellos la falla era severa<sup>(2)</sup>

En un análisis retrospectivo de 49 pacientes con SGS<sup>(12)</sup>; 22 pacientes tenían afección cardíaca todos ANCA (-) (P<0,05), con una incidencia del 60% .

La evaluación clínica, el ECG, el Ecocardiograma, y la RNM dan una prevalencia de cardiopatía en el CSS del 62%<sup>(13)</sup>. Si se utilizan los tres procedimientos juntos en pacientes agudos tienen una sensibilidad de 83% y una especificidad de 80%.

Dos factores patogénicos han sido invocados: vasculitis sistémica de pequeños vasos miocárdicos y arterias coronarias de mediano calibre y por otro lado la infiltración del miocardio por eosinófilos que ejercen acción toxica directa y en raras ocasiones infiltración granulomatosa y fibrosis.

La endocarditis hiperesofílica (Endocarditis de Loeffler) es la forma mas grave de compromiso cardiaco en el CSS así como en otros síndromes hipereosinofílicos, en los que la afectación cardíaca esta íntimamente vinculada a recuentos significativamente

elevados de eosinófilos. La detección de esta complicación requiere tratamiento urgente y agresivo. El compromiso de sistema nervioso periférico tiene una incidencia entre el 65-75%, se manifiesta como polineuropatía y/o mononeuritis múltiple y los nervios presentan por histología vasculitis epineural raramente con presencia de eosinofilia. El caso presentado presenta mononeuropatía múltiple confirmada por electromiograma.

¿Cuál fue el tratamiento indicado y cual la respuesta al mismo?

Estudios prospectivos<sup>(13)</sup> realizados en 342 pacientes con PAN y SCS, hallaron 5 factores indicativos de gravedad : 1) proteinuria >de 1 g/día 2) creatinina > de 1.58 mg/dl. 3) cardiomiopatía, 4) compromiso gastrointestinal. 5) alteraciones del sistema nervioso central. Se aplicó un puntaje de 0 a 2 de acuerdo a la cantidad de los mismos presentes (0: sin factores, 1: 1 factor y 2 ante 2 o más factores. Las mortalidades de los puntajes 0, 1 y 2 fueron del 12, 26 y 46% respectivamente. Los CSS que no tienen factores pronósticos de gravedad responden al tratamiento con GC aconsejándose en los puntajes mayores o iguales de 1 la asociación con ciclofosfamida (CIF).

El tratamiento con CIF u otro inmunosupresor es indicado en el 45 al 52%, en cohortes de trabajos italianos, franceses y de Estados Unidos.<sup>(13)(14)</sup>

El grupo francés de estudio de las vasculitis comparó la repuesta terapéutica de los corticoides y pulsos mensuales de ciclofosfamida (CIF) entre tratamientos con diferente duración (6 y 12 meses).

Demostaron una clara superioridad con menos morbi-mortalidad en el tratamiento prolongado (12 meses) con respecto al de menor de duración (6 meses). La mayoría de los autores comienzan el tratamiento con pulsos IV de metilprednisolona de 1 g/d, los días 1 a 5 y luego pasan a GC orales. Si entre de las tres o cuatro semanas los marcadores de inflamación retrogradan se comienza con el descenso de los GC, pero hay que tener en cuenta que generalmente la presencia de asma recurrente hace casi imposible que se puedan suprimir totalmente.

Los GC prescritos por largos periodos son incapaces de prevenir recaídas, de acuerdo a las series analizadas por el grupo francés.<sup>(15)</sup>

Hay otros tratamientos que están indicados ante el fracaso de pulsos GC y CYC con resultados variables, como la plasmaféresis, gamaglobulina endovenosa, interferon alfa y anti TNF alfa .

El empleo de Rituximab quedaría como indicación en

los pacientes ANCA (+) no respondedores a los pulsos de GC y CYF y severa falla renal.

Las recaídas fueron definidas por la reaparición de por lo menos un fenómeno de vasculitis y dentro ellas las de mayor magnitud son aquellas que requieren la introducción de un nuevo inmunosupresor. Las recaídas menores son las que revierten con una temporaria intensificación de GC en los pacientes que reciben pulsos de CYF durante 6 meses o un año.

Un aumento de los eosinófilos en sangre periférica sin manifestaciones clínicas de enfermedad o asma no se consideran recaídas.

Al ingreso nuestra paciente, entre otros compromisos clínicos, tenía una insuficiencia cardiaca severa. Ante la gravedad del cuadro se optó por instituir tratamiento con pulsos de GC. La respuesta fue excelente; se obtuvo una rápida mejoría de la función cardiovascular, aumento de la fracción de eyección, y desaparición de la disnea. Luego de los pulsos de esteroides se continuó con el mismo régimen por vía oral a razón de 1mg/kg/d durante 3 semanas y descenso paulatino de GC. La enferma alcanzó remisión completa del factor de gravedad miocárdico; sin embargo, al presentar recurrencias vasculíticas sin gravedad con el descenso de los GC, se decidió agregar azathioprina en dosis de 150 mg/d. Con este tratamiento disminuyó la tasa de recaídas y se pudo bajar la dosis de GC por debajo de 8 mg/d hasta la fecha.

En nuestra enferma no se consideró realizar el tratamiento con pulsos de CIF porque el diagnóstico se realizó por la sumatoria de los elementos constitutivos del cuadro clínico y no por los hallazgos anatomopatológicos característicos. La sintomatología se presentó en forma secuencial, lo que demoró el probable diagnóstico de CSS y, al momento de su consideración, la paciente había alcanzado la remisión cardiovascular con el tratamiento GC.

Si bien la respuesta terapéutica fue eficaz quedaron algunas secuelas como la proteinuria menor de 1 g/d y mononeuropatía en miembros inferiores. Si en la evolución de nuestra paciente aparece algún episodio de recaída grave o el tratamiento inmunosupresor actual no permitiera el uso de bajas dosis de GC, se evaluaría el empleo de pulsos IV de CIF.

### Patogenia

La patogenia del aumento de producción de EO, y la infiltración de tejidos y órganos no están todavía aclarados. Sin embargo, se ha demostrado que el SCS está asociado con el gen HLA-DRB1 y particularmente con los alelos HLA-DRB1\*04 y \*07<sup>(16)</sup>; una restric-

ción en el repertorio HLA por un antígeno/alérgeno induce a una enfermedad dependiente de células T.

En el SCS Ambos CD4+ y CD8+ e interleukina 2 sérica se encuentran elevados y sugieren activación del receptor de células T con un claro predominio de células CD4+ las que no solamente producen células T-helper (Th2) e interleukinas 4 y 13 (IL-4, IL-13) (17), sino también productos de degradación de los EO mediante la acción de las Proteína Básica Mediadora (PBM), y proteínas eosinofílicas cationicas que inducen apoptosis en células blanco.

Pueden producirse daños titulares, neurotoxinas que lesionan corazón y nervios periféricos sumados a la vasculitis granulomatosa e interferon gama dependiente de células Th1.

También las células presentadoras de antígenos juegan un rol importante al comienzo del síndrome.

Es importante destacar con respecto a la sobrevivencia de los EO que las células T pueden ser reguladas a través de isoformas de las moléculas CD95<sup>(18)</sup> que se unen a la membrana de las células T y EO evitando la acción apoptótica del ligando CD95L.

Los mononucleares periféricos en plena actividad del SCS, adquieren un importante rol patogénico, mediante la producción de altos niveles de IL-5 que inducen activación de EO y adhesión al endotelio. Se la puede hallar en periodos agudos en el aspirado broncoalveolar.

Estas variaciones en la relación entre Th1/Th2 y citoquinas son las que le dan la heterogeneidad al fenotipo del SCS; por ejemplo si los Th1 predominan las vasculitis granulomatosas y en los Th2 la hipereosinofilia. El SCS es considerado como una clásica enfermedad mediada por Th2, con aumento de la actividad, infiltración y tráfico de EO con producción elevada de IgE y formación de complejos inmunes que contienen IgE demostrados por inmunohistoquímica en órganos blancos.

Hay estudios experimentales y en humano que demuestran el rol de la familia de las quemoquinas moléculas complejas afectadas a los EO, las EOTAXINAS<sup>(19)</sup>. Ellas sobregulan las moléculas de adhesión ICAM-1 y VCAM-1 y han contribuido al conocimiento y tráfico de EO a los sitios inflamados. Se aislaron tres isoformas, la más importante es la eotaxina 3 (EO-3) sérica, se halla muy elevada en el SCS en comparación con otras enfermedades.

Los niveles de EO-3 se correlacionan con la actividad de la enfermedad así como su expresión selectiva a nivel de ciertos lechos vasculares, siendo un biomarcador específico demostrado por inmunohistoquímica.

ca y un potencial agente terapeutico .

No se sabe si los EO expresan EO -3. Al unirse a la superficie de los EO y atraer mas EO aumentan la patogenicidad, creando con las moléculas CD95 un verdadero circulo vicioso.

### Conclusiones:

El diagnostico del SCS es problemático, ninguna de las afecciones conocidas ya sea desde el punto de vista clinico o histologico tiene a nivel patoneumonico las carateristicas de esta enfermedad. El síndrome evoluciona por fases o periodos con características patológicas que varían no solo en los sitios anatomicos examinados sino tambien durante las fases de la enfermedad. Clásicamente el SCS aparece con recientes episodios de asma o rinitis alérgica, progresión a la hipereosinofilia y a menudo asociado con infiltración tisular antes de culminar en una franca vasculitis.

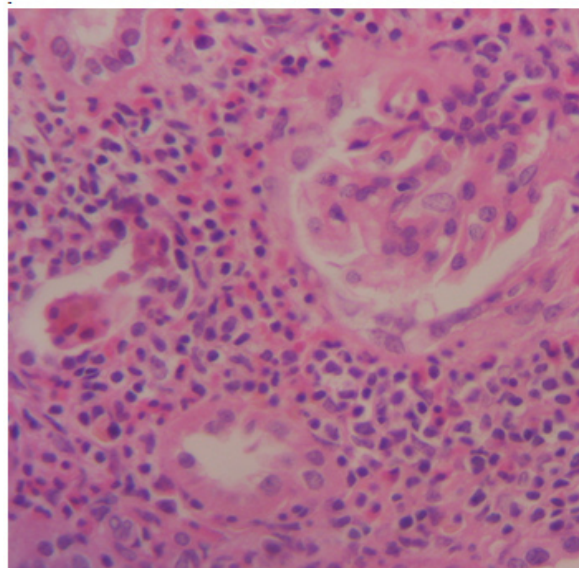
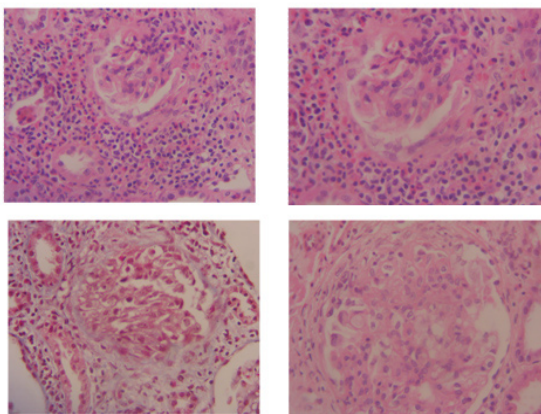
Esta evolucion secuencial no se da en todos los casos y la progresión es altamente variable; por lo tanto, para el diagnóstico, las manifestaciones mono o polisintomáticas requieren de una constelación de aspectos anatómo patológicos que pueden desarrollarse y presentarse a través de largos periodos de tiempo.

La presencia de varios subtipos de SCS ANCA positivos o negativo no solamente muestran distintos fenómenos patogénicos sino tambien la heterogeneidad del síndrome.

El SCS a menudo responde a corticoides e inmunosupresores aunque nuevos agentes terapeuticos son necesarios para reducir los efectos nocivos de los inmunosupresores y tener una herramienta mas eficaz en los casos refractarios.

Estudios futuros serán necesarios para dilucidar los mecanismos patogénicos genéticos e inmunológicos

### Fotos de biopsia Renal del 1 al 5. (ver descripción en el texto)



### Bibliografía

- 1) Wilson KS, Alexander HL: The relationship of periarteritis nodosa to bronchial asthma and other forms of human hypersensitivity. *J Lab Clin Med* 30:195-203, 1945
- 2) Churg J, Strauss L, Allergic granulomatosis, allergic angiitis, and periarteritis nodosa. *Am. J. Pathol.* 1951; 27: 277-301.
- 3) Lanham JG, Elkouf KB, Pusey CD, Hughes GR. Systemic vasculitis with asthma and eosinophilia: a clinical approach to the Churg Strauss syndrome. *Medicine* 1984;63:65-81.
- 4) Harrold LR, Andrade SE, Go AS, et al. Incidence of Churg Strauss syndrome in asthma drug users: a population-based perspective. *J Rheumatol.* 2005;32:1076-1080.
- 5) Masi AT, Hunder GG, Jie JT, et al. The American College of Rheumatology 1990 criteria for the classification of Churg Strauss syndrome (allergic granulomatosis and angiitis) *Arthritis Rheum.* 1990; 33:1094-00.
- 6) Jennette JC, Falk RJ, Andrassy K et al. Nomenclature of systemic vasculitis: proposal of an international consensus conference. *Arthritis Rheum.* 1994;37:187-92.
- 7) Churg A, Brallas M, Cronin S, Grung J. Forms frustes of Churg Strauss syndrome. *Chest* 1995; 108:320-3.
- 8) Watts R, Lane S, Hanslik T, et al. Development and validation of a consensus methodology for classification of the ANCA-associated vasculitis and polyarteritis nodosa for epidemiology studies *Ann Rheum Dis* 2007; 66:222-7.
- 9) Renato A. Sinico, Paolo Bottero. Churg Strauss angiitis. *Best Practice & Research Clinical Rheumatology*.23 (2009) 355-366
- 10) Renato Alberto Sinico, Lucagrancesco Di Toma. Umberto Maggiore. Renal Involvement in Churg-Strauss Syndrome. *Am J Kidney Dis.* 47:770-779, 2006.
- 11) Sablé-Fourtassou R, Cohen P, Mohr A, Antineutrophil cytoplasmic antibodies and the Churg Strauss syndrome. *Ann Intern Med* 2005 143: 632-638.
- 12) Neuman T, Manger B, Schmid M, et al. Cardiac involvement in Churg Strauss syndrome impact of endomyocarditis. *Medicine:* 88 (4) 236-243 July 2009.

- 13) Dennert RM, van Paassen P, Schalla S, et al. Cardiac involvement in Churg Strauss syndrome. *Arthritis Rheum.* 2010 Feb; 62 (2):627-34.
- 14) Pascal Cohen, Christian Pagnoux, Alfred Mahr et al. Churg Strauss syndrome with poor-prognosis factors: A prospective multicenter trial comparing glucorticoids and six o twelve cyclophosphamide pulses in forty-eight patients. *Arthritis & Rheum* 57 (4) may 15 2007 686-693.
- 15) Christian Pagnoux, Philippe Guilpain and Loic Guillevin Churg Strauss syndrome. *Curr Opin Rheumatol.* 2007; 19:25-32
- 16) Vaglio A, Martorana D, Maggiore U, et al. HLA-DRB4 A as a genetic risk factor For Churg Strauss syndrome. *Arthritis rheum* 2007;56:3159-3166.
- 17) Hellmich B, Csernok E, Gross WL. Proinflammatory cytokines and autoimmunity in Churg Strauss syndrome. *Ann NY Acad Sci* 2005; 1051: 121-131
- 18) Muschen M, Warskulat U, Perniok A et al. Involvement of soluble CD95 in Churg Strauss syndrome. *Am J Pathol* 1999; 155: 915-925.
- 19) K. Polzer, T karonitsch, T Neumann et al. Eotaxin-3 is involved in Churg Strauss syndrome- a serum marker closely correlating with disease activity. *Rheumatology* 2008;47:804-808.

---

Recibido en forma original: 03 de septiembre de 2010

En su forma corregida: 22 de septiembre de 2010

Aceptación Final: 15 de octubre de 2010

Dr. Mariano García

Hospital General de Agudos Cosme Argerich

Avda. Almirante Brown 240 -C1155ADP – Ciudad de Buenos Aires  
– Argentina

Tel: 54-11- 4362-6533/5555

e-mail: josepetrolito@yahoo.com.ar