

Caso Clínico**Topiramato e inhibición de la anhidrasa carbónica**

Osvaldo López Gastón*, María Laura Pastorino *, Alejandra Alfonso **, Juan Varela*, Rolando Giannaula **

* Servicio de Terapia Intensiva, ** Servicio de Neurología. Hospital Español, Ciudad de Buenos Aires, República Argentina.

RESUMEN

El topiramato (TPM) es una droga anticonvulsivante, aprobada en adultos, como terapia adjunta en las convulsiones parciales y generalizadas. Luego se utilizó para los dolores neuropáticos, migraña y otras enfermedades neurológicas. Deriva de la D-fructosa y tiene una estructura similar a la acetazolamida.

Es un inhibidor débil de la anhidrasa carbónica (AC) tipo II y IV, que puede resultar en nefrolitiasis y acidosis tubular renal (ATR) hiperclorémica, con anión restante (o brecha aniónica) normal.

Este efecto es de presentación poco frecuente, aunque subestimado y habitualmente asintomático.

A nivel renal, la AC juega un rol esencial en la reabsorción del bicarbonato filtrado en el túbulo proximal y el mecanismo de excreción ácida en las células intercaladas del nefrón distal. Su deficiencia genera una acidosis tubular renal (ATR), que cuando compromete ambos sectores de la nefrona, se denomina tipo III.

Se presenta un varón de 76 años, tratado con TPM, que desarrolló una ATR y se resolvió al suprimir la droga. Se recomienda el chequeo del estado ácido-base en todos los pacientes que inicien el tratamiento con TPM y periódicamente durante su administración.

Palabras claves: acidosis metabólica, topiramato, anhidrasa carbónica, acidosis tubular renal.

ABSTRACT

Topiramate (TPM) is a newly anticonvulsivant, which has been approved as an adjunct therapy in partial seizures and secondarily generalized seizures in adults, with expanding uses for neuropathic pain relief and migraine prophylaxis.

It is derived from D-fructose and structurally related

to acetazolamide. TPM is also a weak inhibitor of carbonic anhydrase (CA) and may result in hyperchloremic metabolic acidosis.

This adverse event is infrequent and usually asymptomatic. The CA plays an essential role in the reabsorption of ultrafiltered bicarbonate by the proximal tubule and the net urinary acidification by alpha-type intercalated cells of the distal nephron. Deficiency in CA is associated with a mixed proximal and distal renal tubular acidosis (RTA) type 3. We report a 76-year-old man presenting with hyperchloremic metabolic acidosis (RTA, type II), which resolved after withdrawal of TPM.

We recommend evaluation of the acid-base balance before starting TPM and advise regular monitoring in these patients.

Key words : metabolic acidosis, topiramate, carbonic anhydrase, tubular renal acidosis.

INTRODUCCIÓN.

El topiramato (TPM), monosacárido derivado de la D-fructosa, fue aprobado como droga anticonvulsivante por la FDA (US – Food and Drug Administration) en 1996⁽¹⁾.

Si bien, en principio se la utilizó como terapia adjunta en la epilepsia generalizada y parcial, sus indicaciones se ampliaron a los dolores neuropáticos, migraña, neuralgia del trigémino, temblor esencial, trastorno bipolar, bulimia nerviosa y alcohol dependencia^(1,2).

El TPM tiene una estructura química similar a la acetazolamida (AZL), que le confiere una acción inhibitoria (aunque 10-100 veces menor) sobre las isoenzimas II y IV de la anhidrasa carbónica (AC)^(3,4). Esto amplió su indicación como tratamiento adjunto de drogas antipsicóticas que inducen ganancia de peso corporal por la acción de la AC en la biosíntesis de ácidos grasos⁽⁵⁾.

Sin embargo, la inhibición de la AC puede generar un cuadro de acidosis tubular renal (ATR), referida en niños (por deficiencia de la enzima, secundaria a alteraciones genéticas) y en adultos que reciben AZL. Desde su aprobación, se comunicaron casos de ATR con y sin nefrolitiasis, lo que motivó un llamado de atención de la FDA en el 2003^(4,6).

Se presenta un paciente que desarrolló una ATR hiperclorémica, con anión restante plasmático (ARp) normal, resuelta con la suspensión del TPM.

CASO CLINICO

Varón de 76 años, con antecedentes de hipertensión arterial, diabetes tipo II, colecistectomía y apnea de sueño de causa central. Medicado con enalapril, glibenclamida, ventilación no invasiva nocturna y TPM asociado a carbamazepina por neuralgia del trigémino. A las 24 hs de una punción biopsia transrectal de próstata, por PSA elevado, se internó por fiebre y escalofríos. El laboratorio mostró leucocitosis, hiponatremia (atribuida a la carbamazepina), con examen físico-químico y citológico de orina normal. Se tomaron cultivos de sangre y orina (que resultaron negativos) y se inició tratamiento empírico con ampicilina-sulbactam y ciprofloxacina, luego rotados a tazonom. Por persistencia del cuadro infeccioso es derivado a nuestro servicio. A su ingreso, el paciente estaba lúcido, con adecuada tolerancia oral y hemodinámicamente estable. El laboratorio mostró un hematocrito de 33 %, hemoglobina 10.4 g/dl, leucocitos 10900 mm³, glucemia 233 mg/dl, natremia 129 mEq/l, kalemia 4.1 mEq/l, cloremia 103 mEq/l, relación Cl/Na 0.79 (valor medio normal = 0.75), creatininemia 0.9 mg/dl, albuminemia 3.32 g/dl. La uremia, enzimas hepáticas, coagulograma y sedimento urinario fueron normales.

El estado ácido base evidenció un pH de 7.33, pCO₂ 26 mmHg, Bic 13.6 mEq/l, EB -10.3 mmol/l, ARp (valor normal 12 +/- 4) corregido por la albúmina [ARp = 2.5 x (4.4 - Albúmina paciente)] 15.1 mEq/l. Los valores en orina fueron [Na⁺] 65 mEq/l, [K⁺] 30 mEq/l, [Cl⁻] 74 mEq/l, el anión restante urinario (ARu) (ARu = [Na⁺] + [K⁺] - [Cl⁻] - [Bic⁻]) 21 mEq/l (el Bic no fue medido) y el pH de orina (pHu) 6.5. La ecografía abdominal mostró esteatosis hepática grado I, próstata heterogénea y contornos irregulares, riñones de tamaño y estructura normal, sin signos de uronefrosis. El ecocardiograma transtorácico no evidenció vegetaciones. Se tomaron nuevos cultivos que evidenciaron klebsiella pneumoniae en sangre y orina, sensible a imipenen, el cual se había iniciado

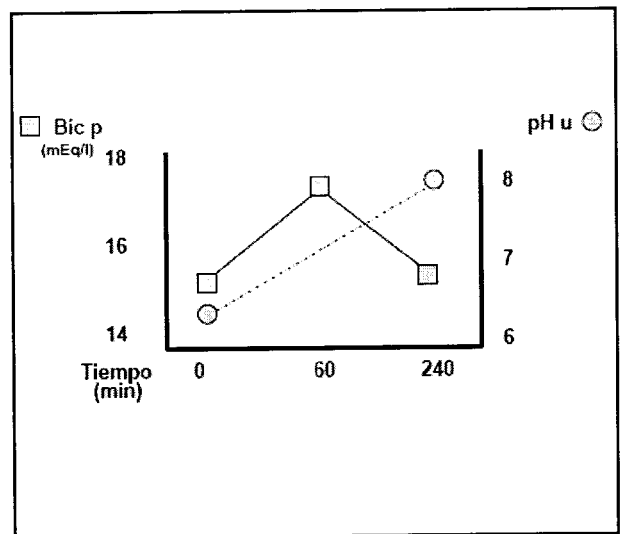
como tratamiento empírico a su ingreso. Se continuó con el TPM, carbamazepina e insulina por hiperglucemia y cetosis positiva. Al quinto día, el paciente se encontraba estable, afebril, con bajo requerimiento de insulina, cetonemia/cetonuria negativas y dieta oral con buena tolerancia.

Por persistencia de la acidosis metabólica (Bic de 15 mEq/l) de iguales características (ARu+, pHu > 5.5 y ARp normal, se administró 150 mEq de Bic e.v, a un ritmo de 4 ml/min (Fig 1).

En consenso con el servicio de Neurología se decide reducir la dosis del TPM hasta su suspensión y el estado ácido base al séptimo día fue pH 7.43, pCO₂ 36 mmHg, Bic 23.9 mEq/l, EB 0.8 mmol/l.

Figura 1.

Respuesta a la administración de bicarbonato CO₃H p: bicarbonato plasmático; pHu: pH urinario. B: basal. Los tiempos corresponden a partir de finalizada a infusión. ,



DISCUSION

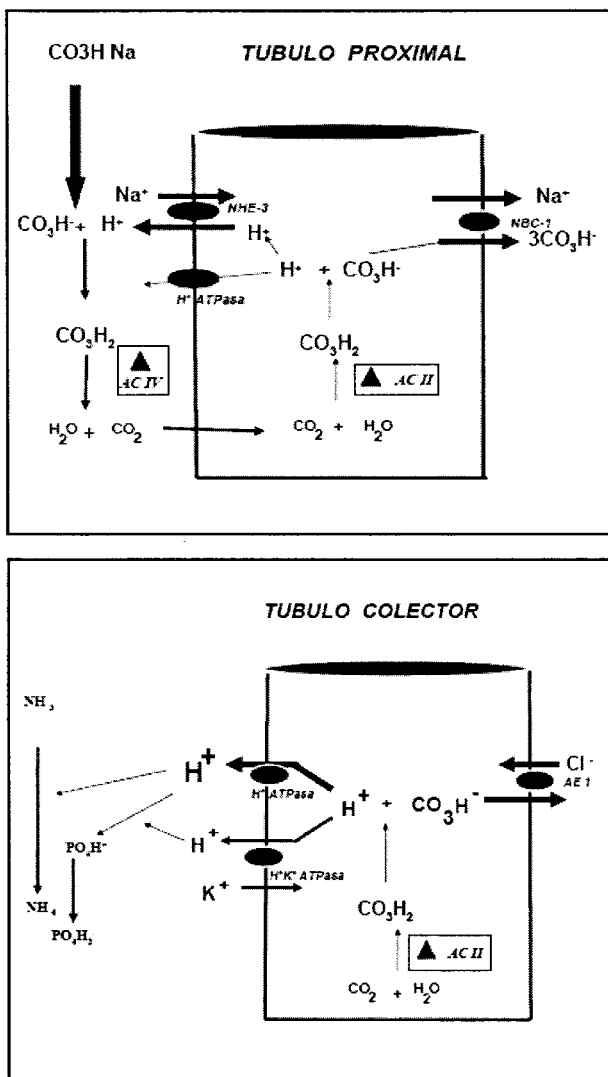
El TPM es una droga de absorción rápida, con pico plasmático a las 2 hs⁽²⁾, vida media de 21 hs y si bien tiene metabolismo hepático, 80 % se excreta por el riñón sin cambios.

El mecanismo de acción anticonvulsivante, no totalmente definido, deriva de tres acciones^(2,7):

- a) bloqueo de los canales de sodio de la membrana neuronal;
 - b) potenciación de los receptores GABA;
 - c) bloqueo de la actividad excitatoria del glutamato.
- Otra propiedad, no relacionada con este efecto, es la inhibición de la AC, enzima que cataliza la hidrata-

ción del anhídrido carbónico (CO₂) y deshidratación del ácido carbónico (CO₃H₂) (Fig 2).

Figura 2.
Localización – acción de la anhidrasa carbónica



Panel superior: La AC tipo II se localiza en el citoplasma de las células del TP, la tipo IV en la membrana luminal. Su inhibición altera la recuperación del Bic filtrado, con bicarbonaturia (ART tipo II).

Panel inferior: A nivel del TC (células intercaladas tipo alfa) sólo hay AC tipo II. Su inhibición altera la regeneración del Bic (consumido por los productos metabólicos) y en forma paralela la excreción de acidez titulable (fosfatos), formación de amonio y [H⁺] (ATR tipo I). Bic: bicarbonato; AC: anhidrasa carbónica; TP: túbulo proximal; TC: tubo colector; ATR: Acidosis tubular Renal; AC: anhidrasa carbónica.

Como efecto secundario puede generar una ATR, hipercloreémica, con AR_p normal.

No está aclarado por qué sólo una fracción de pacientes tratados presentan éste cuadro y se refieren factores concurrentes como la cirugía, insuficiencia renal, hemodiálisis, diarrea, dietas cetogénicas, etc.

En nuestro paciente, no tuvimos datos del estado ácido-base durante los 18 meses que llevaba la administración de TPM. En la primer etapa de su internación, la interpretación se orientó a una cetoacidosis diabética (CAD), la cual puede cursar con AR_p normal, hipercloremia (especialmente si el paciente recibió solución salina y tiene función renal conservada) y AR_u positivo. En esta situación, los cetoácidos se eliminan con Na⁺, y como no son estimados dentro de los aniones de la fórmula del AR_u, le quita valor para estimar el [NH₄] urinario. Lo que no se correspondía era el pH_u de 6.5, ya que en situación de acidemia y con una función del nefrón distal conservada, el valor esperable es < 5.5.

El paciente continuó en buena condición clínica, sin cetonemia/cetonuria, pero persistencia de la Ac Met con características de una ATR. El segundo paso, fue caracterizar el subtipo y la kalemia es un dato importante a considerar (Tabla 1).

Tabla I.- Diagnóstico diferencial de los subtipos de Acidosis tubular renal

SUBTIPO	Defecto	pHu	AR urinario	Fr Exc Bic	Litiasis renal	K p
ATR I	TC	> 5.5	Positivo	< 3 - 5 %	Frecuente	E-N-D
ATR II	TP	< 5.5 *	Negativo	15 %	Ausente	D
ATR III	TC - TP	> 5.5	Positivo	> 15 %	Variable	N-D
ATR IV	Aldosterona.	< 5.5	Positivo	< 3 - 5 %	Ausente	E

ATR: Acidosis tubular renal; TP: túbulo proximal; TC: tubo colector; AR: anión restante; Fr Exc Bic: fracción excretada de bicarbonato; pH_u: pH urinario; Kp: kalemia; E: elevado; N: normal; D: disminuido.

* pH que corresponde al momento en que se autolimita. En la fase bicarbonatúrica. El pH es > 6.3 / 6.5.

Si bien, la hiperkalemia orienta hacia la deficiencia/resistencia a la aldosterona (ATR tipo IV), la ATR tipo I también puede presentarla⁽⁸⁾.

Dentro de sus mecanismos patogénicos, el llamado "voltaje dependiente", caracterizado por una alteración de la reabsorción del sodio en el túbulo colector cortical, cursa con hiperkalemia.

Ésto fue reproducido experimentalmente con la ligadura del uréter y es frecuente que se superpogan alteraciones diferentes (aldosterona, bombas secretoras de H⁺ o defectos intrínsecos de la secreción de K⁺)⁽⁸⁾. La forma proximal (ATR tipo II) es autolimitada.

En la fase bicarbonatúrica, el pHu es alto y el Bic plasmático desciende hasta un nivel a partir del cual todo lo filtrado es reabsorbido. En este punto, el ARu es negativo y el pHu esperable es < 5.5, si el mecanismo de acidificación distal (cuya alteración caracteriza la ATR tipo I) está conservado. El punto de corte para descartar la presencia de Bic en orina es < 6.3-6.5, muy cercano al valor del paciente y en esta situación hay que medirlo, lo cual no se realizó. Cuando se administró Bic, hubo una elevación del mismo en plasma, pero el pHu se elevó a 8 y los valores en sangre volvieron a los de pre-infusión (punto de autolimitación). Éste es un signo de insuficiente recuperación del Bic en el nefrón proximal (ATR tipo II). La persistencia del pHu por encima del punto de corte y el ARu + orientó a la presencia de un compromiso de la nefrona distal (ATR tipo I).

La coexistencia de ambos trastornos es la forma de ATR tipo III. De los casos referidos, lo habitual es que la Ac Met sea asintomática (ausencia de náuseas, vómitos, parestesias, letargia), algunos pacientes sólo presentan taquipnea o asterixis^(7,9,10). Esto lleva a que sea una complicación subestimada y la imposibilidad de establecer su verdadera incidencia. No se encontró relación entre la Ac Met y el tiempo de administración de la droga o la dosis utilizada^(1,3,11). Tampoco en el tiempo de recuperación del trastorno (48 hs – 5 o más días) que ocurre con la suspensión de la droga o reducción de la dosis^(1,10).

Se refiere que 1.5 % de pacientes que recibieron TPM desarrollan nefrolitiasis^(10,12,13). Coinciden dos factores, la hipocitraturia (referida solo en la ATR I) y la orina alcalina. El citrato es un "protector" contra la litiasis, a través de la formación de complejos solubles con el calcio. En condiciones normales, 65-90 % del citrato filtrado es reabsorbido, proceso que se incrementa en situación de Ac Met^(12,13). Si bien la acidosis promueve la liberación del calcio óseo, los niveles de calciuria referidos fueron variables⁽¹⁴⁾.

Hay otras reacciones adversas, extrarrenales, relacionadas con la inhibición de la AC. En cerebro, se localiza principalmente en las células gliales, plexos coroideos y mielina⁽¹⁵⁾. La inhibición de la AC produce caída del pH intra y extracelular, con disminución de la excitabilidad neuronal y de las respuestas neurotransmisoras⁽⁶⁾. Se comunicaron casos, que cursaron con hiperventilación central y severa alcalosis respiratoria, atribuidas a acidosis del líquido céfalo-raquídeo con estímulo de los quimiorreceptores centrales^(4,16). En niños fue referida hipertermia, por reducción del mecanismo de sudoración (oligohidrosis) secundaria a la inhibición de la AC⁽¹⁷⁾.

Un factor a considerar, es la asociación con otras drogas anticonvulsivantes. El clearance del TPM aumenta con la administración de fenitoína y carbamazepina⁽⁹⁾, pero la relación con el valproato es más compleja. Se refirió la aparición de trastornos cognitivos por encefalopatía hiperamoniémica sin signos de insuficiencia hepática^(4,18). A nivel cerebral, el amonio ejerce una acción tóxica sobre los astrocitos, inhibiendo la captación de glutamato y generando edema cerebral. La causa de la hiperamoniemia es compleja y no está suficientemente aclarada. La inhibición de la AC incrementa el amonio por disminución de la síntesis de urea en el hígado y a nivel cerebral el TPM inhibe la síntesis de la glutamil-sintetasa, enzima que metaboliza el glutamato y amonio a glutamina.

CONCLUSIONES

Una reacción adversa del TPM, subestimada, es la generación de ATR por su efecto inhibitorio de la AC. El monitoreo del estado ácido-base al inicio del tratamiento y en forma periódica, resulta una herramienta indispensable para evitar las consecuencias de esta alteración metabólica.

Bibliografía

- 1.- Burmeister JE, Pereira RR, Hartke EM, Kreuz M. Topiramate and severe metabolic acidosis: case report. *Arq Neuropsiquiatr* 2005, 63: 532-4
- 2.- Lofton AL, Klein-Schwartz W. Evaluation of toxicity of topiramate exposures reported to poison centers. *Hum Exp Toxicol* 2005, 24:591-5.
- 3.- Sacré A, Jouret F, Manicourt D, Devuyt O. Topiramate induces type 3 renal tubular acidosis by inhibiting renal carbonic anhydrase. *Nephrol Dial Transplant* 2006, 21: 2995.
- 4.-Ko Ch, Kong Ch. Topiramate-induced metabolic acidosis: report of two cases. *Dev Med Child Neurol* 2001, 43: 701-4

- 5.- Schneiderhan ME, Marvin R. Is acetazolamide similar to topiramate for reversal of antipsychotic-induced weight gain?. *Am J Ther* 2007, 14: 581-4
- 6.- Montengro MA, Guerreiro MM, Scotoni AE, Guerreiro CAM. Predisposition to metabolic acidosis induced by topiramate. *Arq Neuropsiquiatr* 2000, 58: 1021-4
- 7.- Rodriguez L, Valero R, Fábregas N. Intraoperative metabolic acidosis induced by chronic topiramate intake in neurosurgical patients. *J Neurosurg Anesthesiol* 2008, 20: 67-8.
- 8.- Moorthi KM, Batlle D. Renal tubular acidosis. In Gennari FJ, Adrogué HJ, Galla JH, Madias NE (eds). *Acid-Base disorders and their treatment*. Boca Raton, Taylor & Francis Group, 2005
- 9.- Takeoka M, Holmes GL, Thiele E, Bourgeois BF, Helmers SL, Duffy FH, Riviello JJ. Topiramate and metabolic acidosis in pediatric epilepsy. *Epilepsia* 2001, 42: 387-92.
- 10.- Wilner A, Raymond K, Pollard R. Topiramate and metabolic acidosis. *Epilepsia* 1999, 40: 792-5.
- 11.- Ozer Y, Altunkaya H. Topiramate induced metabolic acidosis. *Anaesthesia* 2004, 59: 830, Correspondence.
- 12.- Welch BJ, Graybeal D, Moe OW, Maalouf NM, Sakhae K. Biochemical and stone-risk profiles with topiramate treatment. *Am J Kidney Dis* 2006, 48: 555-63.
- 13.- Warner BW, LaGrange CA, Tucker T, Bensalem-Owen M, Pais VM. Induction of progressive profound hypocitraturia with increasing doses of topiramate. *Urology* 2008, 72: 29-33.
- 14.- Kuo RL, Moran Me, Kim DH, Abrahams HM, White MD, Lingeman JE. Topiramate-induced nephrolithiasis. *J Endourol* 2002. 16: 229-32
- 15.-Sujan S, Torres de Rueda A, Montero L, Toledo R, Ros S Martin Reyes G. Acidosis tubular renal inducida por topiramato. A propósito de un caso. *Nefrología* 2008, 28 (6): 656-7.
- 16.- Moncriol A, Meaudre E, Kenane N, Asencio Y, Bordes J, Palmier B. Hyperventilation and cerebrospinal fluid acidosis caused by topiramate. *Ann Pharmacother* 2008, 42: 584-7
- 17.- Ben-Zeev B, Watemberg N, Augarten A, Brand N, Yahav Y, Efrati O, Topper L, Blatt I. Oligohydrosis and hyperthermia: pilot study of a novel topiramate adverse effect. *J Child Neurol* 2003, 18: 254-7.
- 18.- Hamer HM, Knake S, Schomburg U, Rosenow F. Valproate-induced hyperammonemic encephalopathy in the presence of topiramate. *Neurology* 2000, 54: 230-1

Recibido en forma original: 21 de Abril de 2009

En su forma corregida: 10 de Mayo de 2009

Aceptación Final: 23 de Mayo de 2009

Dr. Osvaldo López Gastón

Servicio de Terapia Intensiva

Hospital Español - Ciudad Autónoma de Buenos Aires - Argentina

e-mail: odlogaston@hotmail.com