

Nasofaringoscopia flexible como instrumento diagnóstico en pacientes con adenoiditis crónica

Mariana Durán Ortiz,* Fernando Pineda Cásarez,** Mirna Magali Delgado Carlo***

RESUMEN

Antecedentes: la hipertrofia adenoidea es una causa común de obstrucción nasal en la población pediátrica. La evaluación adenoidea en niños puede resultar difícil; tradicionalmente se ha utilizado la valoración clínica como método ideal y el diagnóstico se corrobora con una radiografía lateral de cráneo. Con la introducción de la nasofaringoscopia flexible, se ha evaluado a un gran número de niños sin exponerlos a la radiación.

Objetivo: comparar la eficacia de la nasofibroscopia flexible vs la radiografía lateral de cráneo en el diagnóstico de adenoiditis.

Material y métodos: se hizo un estudio retrospectivo, observacional, abierto y transversal en un centro de atención terciario.

Resultados: se evaluaron 179 pacientes pediátricos de 2 a 14 años de edad, divididos en tres grupos, haciendo una equivalencia entre lo reportado en la radiografía lateral de cráneo y en la nasofaringoscopia flexible. La edad de mayor incidencia correspondió al intervalo de cuatro a ocho años, con 96 casos. Los síntomas más frecuentes fueron: respiración oral con 89% y rinolalia con 82%. El análisis estadístico se realizó con prueba exacta de Fisher, y se encontró una $p < 0.002$, con un intervalo de confianza de 95%. Mediante tablas de contingencia de 2 x 2 se determinó una sensibilidad de 95% para la nasofaringoscopia flexible y de 65% para la radiografía lateral de cráneo.

Conclusión: la nasofaringoscopia flexible tiene mayor confiabilidad en la corroboración diagnóstica de la hipertrofia adenoidea que la radiografía lateral de cráneo; además, acorta el tiempo de conclusión terapéutica al demostrar en ese momento las obstrucciones objetivas del tejido adenoideo.

Palabras clave: obstrucción, nasofaringoscopia flexible, hipertrofia adenoidea, radiografía lateral de cráneo, síndrome adenoideo.

ABSTRACT

Background: Adenoid hypertrophy is a common cause of nasal obstruction in the pediatric population. Adenoid evaluation in children can be difficult and historically clinical evaluation has been used as an ideal method, corroborating this suspicion with a lateral x-ray of the skull. With the introduction of the flexible nasopharyngoscopy, a large number of children have been evaluated without exposing them to radiation.

Objective: To compare the efficacy of flexible nasopharyngoscopy vs lateral skull radiography in diagnosis of adenoiditis.

Material and methods: We performed a retrospective, observational, open and cross study in a tertiary care center.

Results: We assessed 179 pediatric patients, aged between 2 and 14 years old, divided into three groups, making equivalence with that reported in the study of lateral radiography of skull and the study of flexible nasopharyngoscopy. The highest incidence corresponded to the range of 4-8 years old, with 96 cases. The most common symptoms were: oral breathing in 89% and rhinolalia in 82%. Statistical analysis was conducted with exact test of Fisher finding a $p < 0.002$ with a confidence interval of 95%. Using 2 by 2 contingency tables a sensitivity of 95% and 65% for nasopharyngoscopy and lateral skull x-ray, respectively was found.

Conclusion: Nasofibrolaryngoscopy has a higher reliability in diagnostic corroboration of adenoid hypertrophy than on lateral skull radiography; it shortens the time of therapeutic conclusion demonstrating in that moment the objective obstructions of adenoid tissue.

Key words: obstruction, nasal endoscopy, nasofibrolaryngoscopy, adenoid hypertrophy, X-ray image, adenoid syndrome.

* Residente de otorrinolaringología.

** Jefe de servicio y profesor titular del curso de posgrado en otorrinolaringología.

*** Jefe de servicio y profesor titular del curso de posgrado en anestesiología.
Hospital Regional Gral. Ignacio Zaragoza.

draduranortiz@yahoo.com.mx, talk2mariana@hotmail.com

Recibido: febrero, 2012. Aceptado: junio, 2012.

Este artículo debe citarse como: Durán-Ortiz M, Pineda-Cásarez F, Delgado-Carlo MM. Nasofaringoscopia flexible como instrumento diagnóstico en pacientes con adenoiditis crónica. Rev Esp Med Quir 2012;17(2):81-86.

Correspondencia: Dra. Mariana Durán Ortiz. Toluca 75, colonia Roma Sur, CP 06760, México, DF. Correo electrónico:

www.nietoeditores.com.mx

El adenoides o amígdala faríngea es una masa de tejido linfoide ubicada en la rinofaringe, donde ocupa la región media de la bóveda faríngea. Está situada entre los dos orificios de la trompa de Eustaquio, por detrás de las coanas y por delante de una línea transversal que pasa por el tubérculo faríngeo.¹⁻⁶ En completo desarrollo, ofrece el aspecto de una eminencia irregularmente cuadrangular, más larga que ancha, que mide, en promedio, 25 mm de longitud por 20 mm de anchura y 6 mm de espesor.⁷ En el recién nacido, la amígdala faríngea ocupa ordinariamente la mitad posterior de la bóveda de la faringe. En el primer año que sigue al nacimiento, el órgano aumenta a la vez en longitud y latitud; además, se aproxima poco a poco a las coanas y acaba por llegar a ellas. La amígdala sigue creciendo, pero mucho más lentamente, hasta la edad de 12 o 14 años, etapa en que alcanza su mayor desarrollo.⁸ Pasada esta edad, entra en regresión: los pliegues disminuyen en longitud y se aplasta al poco tiempo; la región que ocupa se aplan paulatinamente, de modo que a los 20 a 25 años de edad no queda de la formación amigdalina sino la parte más posterior de su hendidura media, que no es otra cosa que la bolsa faríngea en el adulto.

La adenoiditis aguda es una infección que se distingue por fiebre generalmente alta y mucosidad nasal purulenta abundante. Repetidos cuadros de adenoiditis conducen a hipertrofia adenoidea.⁹ La hipertrofia reduce el espacio por donde el aire que ingresa a la nariz pasa hacia la laringe y la tráquea. Las manifestaciones clínicas en pacientes pediátricos son rinolalia, respiración oral, congestión nasal, rinorrea anterior, posterior o ambas, respiración ruidosa, ronquido al dormir, conducta hipocáptica y facies adenoideas.¹⁰ Las complicaciones de la hipertrofia de adenoides incluyen: otitis media serosa de repetición, alteraciones en la dentición temporal o permanente, malformaciones maxilares, maloclusión dental, síndrome de apnea obstructiva del sueño, trastornos en la concentración y bajo rendimiento escolar.¹¹⁻¹⁴

Para la confirmación diagnóstica del cuadro clínico obstructivo de la vía respiratoria alta, además de considerar la asociación del complejo sintomático, se valora el tejido adenoideo indirectamente, debido a la ubicación anatómica. Las dos maneras más comunes de verlo son la radiografía lateral de cráneo y la observación directa

con nasofaringoscopia flexible (permite la valoración a detalle de la luz que comprende el espacio total de la rinofaringe y de las estructuras adyacentes, en reposo y de forma dinámica) y finalmente se utiliza un método directo por medio de palpación con la maniobra de Lermoyes.¹

Es necesario determinar no sólo la hipertrofia del adenoides, sino la magnitud (es decir, su tamaño medido en grados: I, II, III; o porcentaje de obstrucción).⁶ El grado de obstrucción determinado por imagen radiológica o por observación directa estática y dinámica dictará la conducta terapéutica a seguir para evitar mayores complicaciones.³

Los signos y síntomas de obstrucción han mostrado escasa relación y concordancia entre distintos observadores en la evaluación del tamaño del adenoides (tanto en clínica como en la interpretación radiográfica),⁷⁻⁸ puesto que depende de varios factores, como la experiencia del clínico y las condiciones de ejecución de la técnica del estudio radiográfico, entre otros. La valoración clínica sola puede ser insuficiente para confirmar el padecimiento obstructivo.¹⁰

La nasofaringoscopia flexible se considera el estudio de referencia en la evaluación de la obstrucción adenoidea, ya que ofrece información tridimensional dinámica. Es el método cuyos hallazgos se correlacionan mejor con los síntomas obstructivos.¹¹

Ustrell¹⁰ clasifica las dimensiones de la obstrucción adenoidea en grados utilizando los datos arrojados por la radiografía lateral de cráneo:

- Grado 0: ausencia de tejido adenoideo. Esta situación es la habitual en los adultos debido a la atrofia de la misma (0%).
- Grado I: se observa una situación habitual en niños sanos, esto es, tienen adenoides, pero no hay una marcada obstrucción (menor a 50%).
- Grado II: corresponde a una obstrucción de 75% del paso del aire desde la nariz hacia las vías respiratorias inferiores.
- Grado III: hay obstrucción completa al paso del aire (90%).

El grado II y III son elegibles para manejo quirúrgico debido a la dificultad respiratoria y las complicaciones concomitantes.¹⁵⁻¹⁹ De acuerdo con los criterios de Ustrell, puede establecerse la codificación (Cuadro 1)

Cuadro 1. Codificación para la evaluación de nasofaringoscopia

Grado	Estructuras anatómicas en contacto con el tejido adenoideo
Grado 1	Ninguna
Grado 2	Torus tubario
Grado 3	Torus tubario y vómer
Grado 4	Torus tubario, vómer y paladar blando

para la nasofaringoscopia flexible, como se indica a continuación.²⁰⁻²²

- Grado 0: ausencia de tejido adenoideo; se observa una imagen radiográfica cóncava en el cavum (equivalente a 0%).
- Grado 1: adenoides pequeñas con ligero aplastamiento del cavum (50%).
- Grado 2: adenoides medianas con ligera convexidad en el cavum (75%), en contacto con el torus tubario.
- Grado 3: adenoides grandes con una clara imagen radiográfica obstructiva a nivel de la rinofaringe (equivalente a 75%) en contacto con torus tubario y vómer (Figura 1).
- Grado 4: adenoides muy grandes con una imagen de hipertrofia amigdalal que oblitera totalmente la zona de la rinofaringe (mayor de 90%); en contacto con el torus tubario, vómer y paladar blando (Figura 2).

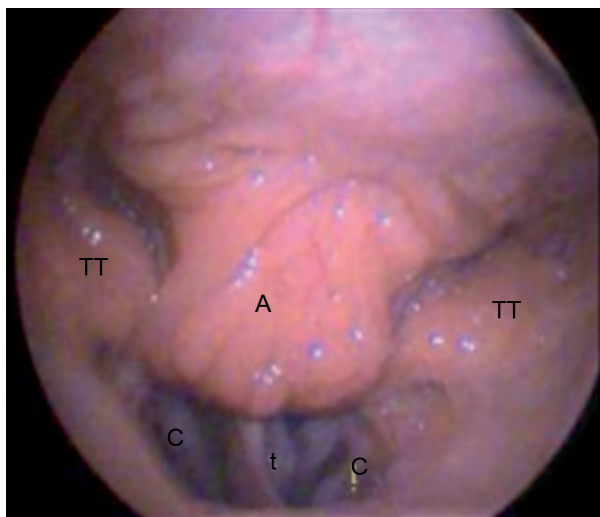


Figura 1. Evaluación con nasofaringoscopia flexible en hipertrofia adenoidea grado 3. Se observa tejido adenoideo que obstruye la apertura coanal completamente (t: tabique, A: adenoides, TT: torus tubario, C: coana).

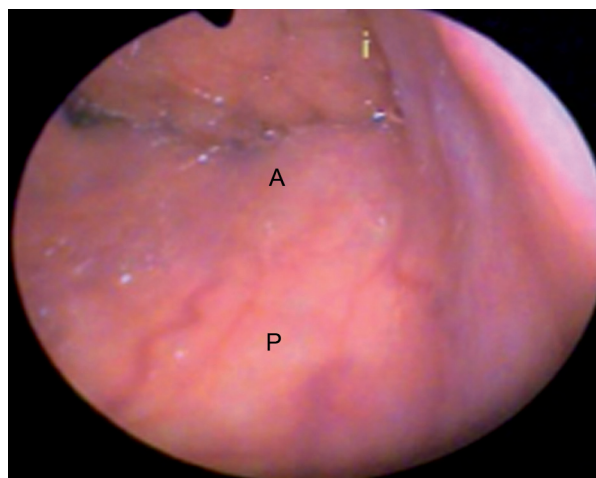


Figura 2. Evaluación con nasofaringoscopia flexible en hipertrofia adenoidea grado 4. Se observa tejido adenoideo que obstruye completamente la rinofaringe (A: adenoides, P: paladar blando).

MATERIAL Y MÉTODOS

Se realizó un estudio retrospectivo, observacional, abierto y transversal en la consulta externa del Servicio de Otorrinolaringología y Cirugía de Cabeza y Cuello del Hospital Regional General Ignacio Zaragoza, del ISSSTE, para el cual se reclutaron pacientes pediátricos con el diagnóstico presuntivo de adenoiditis crónica hipertrófica.

Se incluyeron individuos con diversos síntomas enmarcados como síndrome adenoideo; es decir, la asociación de los siguientes signos y síntomas: rinolalia cerrada, ronquido al dormir, alteraciones en la dentición temporal y permanente, trastornos somatométricos, falta de atención y concentración, actitud hipoacúsica, facies adenoidea, cuadros recurrentes de derrame en el oído medio, tos nocturna, respiración oral, hipertrofia de cornetes, respiración ruidosa, insuficiencia respiratoria, obstrucción nasal, adenoiditis de repetición, episodios de apnea y rinoresaca crónica anterior, posterior o ambas.

Se excluyeron los pacientes que no contaban con alguno de los dos estudios (nasofaringoscopia flexible y radiografía lateral de cráneo), y se eliminaron los que tenían radiografías laterales de cráneo tomadas con mala técnica y los que carecían de expediente clínico.

Se recolectaron datos de marzo de 2007 a diciembre de 2008, previa aprobación del comité de ética y firma de

consentimiento informado. Los pacientes que acudieron a consulta al Servicio de Otorrinolaringología del Hospital Regional General Ignacio Zaragoza (ISSSTE) y que cumplieron con los criterios de inclusión se agruparon de acuerdo con el porcentaje de rinofaringe obstruido, como lo refieren los criterios de Ustrell. Se utilizó un formato de captura con tabla de manifestaciones clínicas dicotómica, el porcentaje de obstrucción arrojado por la radiografía lateral de cráneo y la nasofaringoscopia. Se tomó en cuenta el género y la edad.

A todos los pacientes con cuadro clínico concordante con adenoiditis crónica hipertrófica se les realizó una radiografía lateral de cráneo como medio rutinario de corroboración del diagnóstico clínico. También se les hizo una evaluación con nasofaringoscopia flexible, método de exploración rutinaria en consulta para la valoración de la rinofaringe, utilizando un nasofibroscopio flexible de 2.4 mm y procedimiento de Richard Wolf [al paciente sentado se le aplicó un vasoconstrictor tópico (fenilefrina a 0.25%) y anestésico también tópico (xilocaína a 2%) con epinefrina en las fosas nasales por medio de cotonoides y bajo visión directa, con ayuda de rinoscopio pediátrico y lámpara frontal de Clark], previa explicación y firma de consentimiento informado. Las observaciones se organizaron en tres grupos, en función de los porcentajes de obstrucción de la rinofaringe (50% o menos, 66 a 85% y 85 a 90% o más). Los pacientes se enviaron a toma de radiografía lateral de cráneo, en la cual se valoró en cita subsecuente el grado de obstrucción usando la escala de Ustrell equiparable a los tres grupos de obstrucción ya descritos. En los casos en que la radiografía lateral de cráneo no cubrió los parámetros adecuados para valorar el porcentaje de obstrucción, se repitió dicha placa.

Las variables clínicas, nasofaringoscopia y radiografía lateral de cráneo se analizaron con estadística descriptiva. Los síntomas más frecuentes se valoraron por incidencia y porcentaje. El análisis estadístico de la comparación de los resultados observados en los grupos de porcentajes y el grado de obstrucción se basaron en la prueba exacta de Fisher.

RESULTADOS

Se evaluaron 179 pacientes pediátricos, con edades de 1 a 14 años, que se dividieron en tres grupos (Cuadro 2)

según el grado de obstrucción. Se hizo una equivalencia con lo reportado en el estudio de radiografía lateral de cráneo y en la nasofaringoscopia flexible, que arrojó los siguientes resultados: grupo I, pacientes con obstrucción de rinofaringe igual o menor a 50%, entre los cuales se detectaron 33 casos con radiografía lateral de cráneo, aunque al ser evaluados con nasofaringoscopia flexible sólo 23 resultaron con obstrucción de 50%; grupo II, pacientes con obstrucción de rinofaringe de 75%, entre los cuales se diagnosticaron 127 casos y sólo se corroboraron 45; grupo III, pacientes con obstrucción de 90% o más, de los cuales se identificaron 19 con radiografía lateral de cráneo y 111 con nasofaringoscopia flexible.

La edad de mayor incidencia correspondió al intervalo de cuatro a ocho años, con 96 casos.

Las características clínicas (Figura 3) que con más frecuencia se encontraron fueron: respiración oral, 89%; rinolalia, 82%; ronquido al dormir y facies adenoidea, 63%; déficit de atención, 54.7%; obstrucción nasal, 50% y tos crónica, 40%.

En la evaluación de adenoiditis hipertrófica mediante la radiografía lateral de cráneo se corroboró obstrucción en 50% de los pacientes; sin embargo, al ser evaluados por nasofaringoscopia flexible sólo 34.5% tuvo dicha obstrucción, por lo que concluimos que 15.5% de los estudios radiográficos sobrevaloraron el grado de obstrucción (Cuadro 2). Se repitieron ocho estudios por no ser valorables en la primera toma.

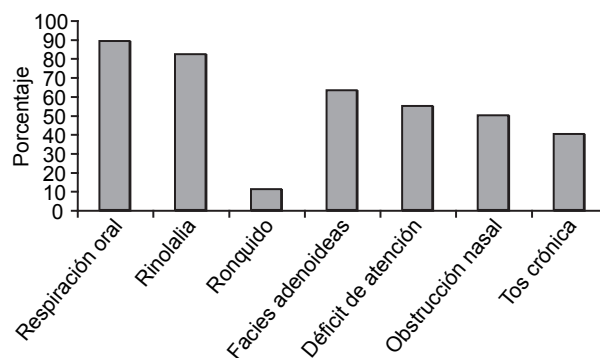


Figura 3. Principales características clínicas de los pacientes con síndrome adenoideo.

Cuadro 2. Correlación en el porcentaje de obstrucción rinofaríngea detectado por radiografía lateral de cráneo y nasofaringoscopia flexible

Porcentaje de obstrucción	Radiografía lateral de cráneo	Nasofaringoscopia flexible
50%	33	23
75%	127	45
90%	19	111

Los resultados obtenidos en este estudio revelan la eficacia de la nasofaringoscopia flexible sobre la imagen ofrecida por la radiografía lateral de cráneo, donde existe una diferencia significativa de $p < 0.002$, a través de una prueba exacta de Fisher, con un intervalo de confianza de 95%; lo que apoya el criterio de que la endoscopia es mejor que el estudio radiológico.

Debido a que se trabajó con un universo de pacientes enfermos sólo fue posible calcular la sensibilidad; en el caso de la nasofaringoscopia flexible, ésta fue de 95%, mientras que la de la radiografía lateral de cráneo fue de 65%, lo que comprueba que la nasofaringoscopia es una excelente alternativa diagnóstica.

DISCUSIÓN

La radiografía lateral de cráneo se ha utilizado tradicionalmente como método ideal para la evaluación del tamaño adenoideo, pero posee múltiples limitaciones, ya que sólo muestra dos planos. Esto provoca una desestimación de la obstrucción adenoidea dependiente de tejido lateral, el cual crece medialmente a la coana, así como una valoración errónea entre la relación con la base de cráneo ya sea por rotación, efectos de la inspiración, espiración o fonación en el momento de la toma; además, invariablemente expone al paciente a radiación.

La nasofaringoscopia flexible ofrece desde la primera consulta grandes ventajas ante la radiografía lateral de cráneo. No expone al paciente a radiación, se evalúa la relación del tejido adenoideo con las estructuras adyacentes tridimensionalmente e identifica la obstrucción de la trompa de Eustaquio debido a la flexibilidad del endoscopio, que permite movilizarlo y evaluar en diferentes ángulos y acercamientos. En la institución representa grandes ventajas en el diagnóstico y tratamiento de los

pacientes con sospecha de hipertrofia adenoidea crónica, pues reduce la comorbilidad, limita las complicaciones y proporciona un método de diagnóstico directo en la valoración inicial, con un plan terapéutico inmediato.

La nasofibrolaringoscopia flexible es más confiable en la corroboración diagnóstica de la hipertrofia adenoidea que la radiografía lateral del cráneo, ya que en esta última se observa un mayor número de casos falsos positivos de hipertrofia. La nasofibrolaringoscopia flexible acorta el tiempo de conclusión de consulta y terapéutica al demostrar en ese momento las obstrucciones objetivas del tejido adenoideo, disminuye el número de citas y, por ende, los costos del proceso diagnóstico y terapéutico, así como el costo y los efectos nocivos de la exposición a la radiación roentgenológica.

Los resultados obtenidos en este estudio apoyan los reportes de la bibliografía acerca de la ventaja de la nasofibroscopia flexible sobre la radiografía lateral de cráneo en el diagnóstico objetivo en la evaluación de la rinofaringe.

REFERENCIAS

1. Bechara Y, Ghorayeb MD. Tonsils and adenoids. *Otolaryngol Head Neck Surg* 2007;464:2614.
2. Carr MM, Poje C, Ehring D, Brodsky L. Incidence of reflux in young children undergoing adenoidectomy. *Laryngoscope* 2001;111:2170-2172.
3. Caylakli F, Hizal E, Yilmaz I. Correlation between adenoid-nasopharynx ratio and endoscopic examination of adenoid hypertrophy: A blind, prospective clinical study. *Int J Pediatr Otorhinolaryngol* 2009;73:1532-1535.
4. Donnelly LF, Casper KA, Chen B. Correlation on cine MR imaging of size of adenoid and palatine tonsils with degree of upper airway motion in asymptomatic sedated children. *AJR Am J Roentgenol* 2002;179:503-508.
5. Duran von Arx JM. Ustrell Torrent. *Ortodoncia Clínica* 2003;6:138-140.
6. Guilleminault C, Li K, Quo S, Inouye R. A prospective study on the surgical outcomes of children with sleep-disordered breathing. *Sleep* 2004;27:95-100.
7. Kubba H, Bingham BJ. Can nasal endoscopy be used to predict residual symptoms after adenoidectomy for nasal obstruction? *Int J Pediatr Otorhinolaryngol* 2001;58:223-228.
8. Herrera MR. Frecuencia de respiración oral en niños con maloclusión. *Revista Odontológica Mexicana* 2009;13:91-98.
9. Havas T, Lowinger D. Obstructive adenoide tissue: an indication for powered shaver adenoidectomy. *Arch Otolaryngol Head Neck Surg* 2002;128:789-791.
10. Jack L, Paradise MD. Tonsillectomy and adenotonsillectomy for recurrent throat infection in moderately affected children. *Pediatrics* 2002;110:313-314.

11. Lertsburapa K, Schroeder J, Sullivan C. Assessment of adenoid size: A comparison of lateral radiographic measurements, radiologist assessment, and nasal endoscopy. *Int J Pediatr Otorhinolaryngol* 2010;74:1281-1282.
12. Karlidag T, Demirdag K, Kaygusuz M, Ozden M, et al. Resistant bacteria in the adenoide tissues of children with otitis media with efusion. *Int J Pediatr Otorhinolaryngol* 2002;64:35-40.
13. Hernández FO. Nueva pantalla vestibular. Su influencia en el tratamiento de las desarmonías dentomaxilofaciales. *Rev Cubana Ortod* 1996;11:115-121.
14. Mercado V. Evaluación de la obstrucción adenoidea en niños: telerradiografía cefalométrica versus fibroscopia. *Revista Otorrinolaringológica Cirugía Cabeza Cuello* 2005;65:15-22.
15. Paradise BS, Bernanrd DK, Colbon, J.E. Assessment of adenoidal obstruction in cildren: clinical signs versus roentgenographic findings. *Pediatrics* 1998;101:979-986.
16. Steward M. Pediatric outcomes research: development of an outcomes instrument for tonsil and adenoide disease. *Laryngoscope* 2000;110:12-15.
17. Williamson R, Huang R, Shapiro N. Adenotonsillar histopathology after organ transplantation. *Otolaryngol Head Neck Surg* 2001;125:231-241.
18. Graham J. *Pediatric ENT*. London: Springer, 2007.
19. Mitchell R. *Pediatric otolaryngology for the clinician*. New York: Humana Press, 2009.
20. Josephson G. *Complications in pediatric otolaryngology*. Boca Raton, FL: Taylor & Francis, 2005.
21. Balley BJ, Calhoun KH. *Atlas of head and neck surgery-otolaryngology*. Philadelphia: Lippincott-Raven, 1996.
22. Cummings CW. *Otolaryngology head and neck surgery*. 4th ed. St. Louis: Mosby, 2005.