

## Cuerpo extraño en el tubo gastrointestinal, asociado con trastorno psiquiátrico

Zazil Botello Hernández,\* N García Salazar,\*\* María Cecilia López Mariscal\*\*\*

### RESUMEN

La ingestión intencional de cuerpos extraños rara vez se ha discutido en la bibliografía psiquiátrica. Las víctimas son principalmente psicóticas y sus actos están motivados por ideas delirantes o alucinaciones. Se comunica el caso de una paciente de 24 años de edad con antecedentes de depresión y esquizofrenia; acudió al servicio de Urgencias por ingestión de herramientas tipo desarmador; refirió dolor opresivo intenso en el epigastrio, sin irradiaciones ni síntomas acompañantes; a la palpación el abdomen era blando y depresible, con dolor en el epigastrio y el hipocondrio izquierdo; se realizó radiografía simple de abdomen, la cual evidenció cuerpo extraño radioopaco de forma rectangular. Se realizó laparotomía y se encontraron en el yeyuno —a 40 cm del ligamento de Treitz— tres cuerpos metálicos puntiagudos, intraluminales y de dimensiones de 10 X 0.5 cm. Se realizó enterotomía, se extrajeron los cuerpos extraños y se cerró en forma primaria el yeyuno. La paciente permaneció hospitalizada durante una semana, no tuvo complicaciones, egresó por mejoría y fue enviada a consulta de Psiquiatría para continuar con su manejo y seguimiento. Aunque no está definida la relación entre la ingestión de objetos extraños y las enfermedades psiquiátricas, sí es clara la existencia de esta conducta en quienes padecen dichas enfermedades, y aunque la urgencia médica deba manejarse en el ámbito quirúrgico, debemos encontrar la causa directa de dicha conducta para evitar casos como el de esta discusión. A pesar de la atención de urgencias, el caso tiene mal pronóstico a largo plazo, y aunque los pacientes tengan una recuperación posoperatoria adecuada, son pacientes que recaerán en dichas conductas, cada vez con peor pronóstico.

**Palabras clave:** ingestión, cuerpo extraño, tubo gastrointestinal, psiquiátrico.

### ABSTRACT

Intentional ingestion of foreign bodies (EC) has rarely been discussed in psychiatric literature. The victims are mainly psychotic and his actions are motivated by delusions and/or hallucinations. This paper reports the case of a 24-year-old female patient with a history of depression and schizophrenia, which went to the emergency room by ingestion of screwdriver-type tools, referring oppressive epigastric pain, intense without irradiation and without accompanying symptoms, abdominal tenderness was soft, pitting, with pain in epigastrium and left hypochondrium. A plain abdominal radiograph was made, demonstrating radiopaque rectangular, foreign body. Laparotomy was performed, finding three bodies of metal, sharp, intraluminal in jejunum of size 10 X 0.5 cm to 40 cm from the ligament of Treitz. Enterotomy was performed as well as removal of foreign bodies and primary closure of the jejunum. Patient remained hospitalized for 1 week without complications being discharged for improvement and sent to the psychiatric consultation for further management and monitoring. Although it is not defined the relationship between the ingestion of foreign objects and psychiatric illnesses, it is clear the presence of this behavior in these diseases, and although the medical emergency should be handled in the surgical field, we have to find the direct cause of the behavior to avoid cases like this discussion.

**Key words:** ingestión, foreign body, gastrointestinal tract, psychiatric.

\* Médico residente de Cirugía General.

\*\* Cirujano adscrito al servicio de Cirugía General.

\*\*\* Asesora de Investigación adscrita a la Coordinación de Enseñanza.  
Hospital Regional Lic. Adolfo López Mateos, ISSSTE, México, DF.

Correspondencia: Dra. Zazil Botello Hernández. Av. Universidad 1321, colonia Florida, CP 01030, México, DF. Correo electrónico: zazilboh@yaho.com.mx

Recibido: marzo, 2011. Aceptado: mayo, 2011.

Este artículo debe citarse como: Botello-Hernández Z, García-Salazar N, López-Mariscal MC. Cuerpo extraño en el tubo gastrointestinal, asociado con trastorno psiquiátrico. Rev Esp Med Quir 2011;16(2):124-128.

[www.nietoeditores.com.mx](http://www.nietoeditores.com.mx)

La ingestión intencional de cuerpos extraños rara vez se ha discutido en la bibliografía psiquiátrica. Las víctimas son principalmente psicóticas y sus actos están motivados por ideas delirantes o alucinaciones. Se han descrito variedades de comportamientos dañinos, pero la mayor parte de reportes de ingestión de cuerpos extraños se relaciona con prisioneros. Los pacientes psiquiátricos que ingieren objetos extraños puntiagudos tienen serias afecciones psicológicas, posibles ideas suicidas y hospitalizaciones psiquiátricas pasadas; también es notable la cantidad de pacientes dependientes de sustancias o intoxicados en el mo-

mento de la ingestión. El consumo de drogas y de alcohol parece asociarse con autodaño.<sup>1</sup>

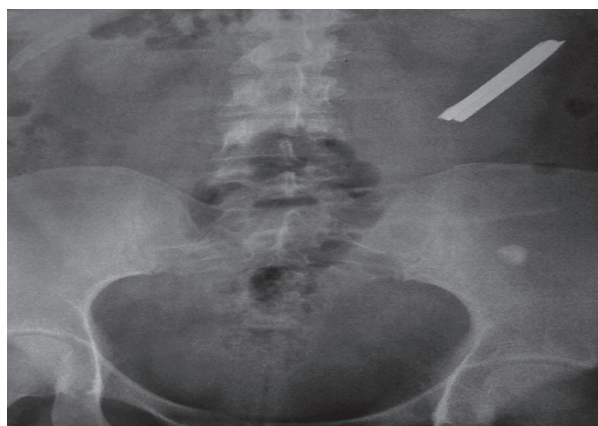
Los objetos puntiagudos y los alargados constituyen un problema de alto riesgo, pues hasta 33% de las perforaciones están relacionadas con la ingestión de este tipo de cuerpos extraños.<sup>2</sup>

## CASO CLÍNICO

Paciente femenina de 24 años de edad con antecedentes de fractura de tibia y de muñeca derecha a los dos años de edad; fue manejada conservadoramente con laparotomía exploradora a los 21 años por rotura de quiste en el ovario; el mismo año también le practicaron una apendicetomía; desde los 22 años padecía depresión y esquizofrenia, por lo que fue tratada con risperidona a 3 mg al día, clonazepam a 1.5 mg al día, topiramato a 100 mg al día y escitalopram a 20 mg al día; dos meses antes de que ingresara al hospital psiquiátrico fue internada durante dos semanas por intento de suicidio ocasionado por sobredosis de medicamentos; desde los 23 años también padecía hipotiroidismo, el cual fue tratado con levotiroxina a 50 mcg al día.

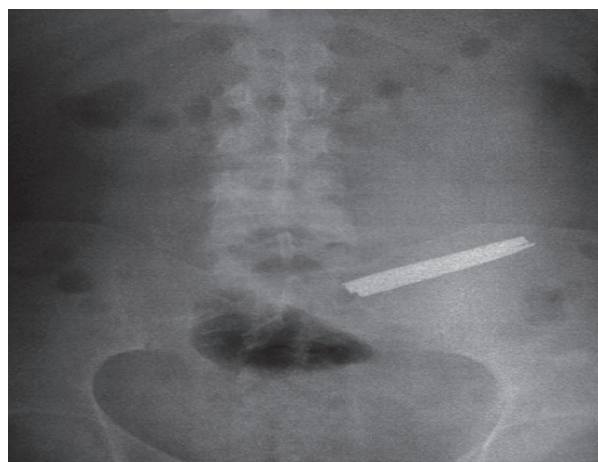
Acudió al servicio de Urgencias por ingestión de herramientas tipo desarmador; en el epigastrio refirió dolor opresivo intenso, sin irradiaciones ni síntomas acompañantes; a la exploración física la paciente estaba en buenas condiciones generales: alerta, sin facie característica, actitud libremente escogida, cavidad oral íntegra, faringe ligeramente hiperémica –sin exudados ni secreciones–, cuello y tórax sin datos patológicos; la paciente tenía cicatrices quirúrgicas antiguas en la línea media infraumbilical del abdomen, el cual a la palpación era blando y depresible; la paciente no sufría hiperestesia ni hiperbaralgesia; tenía dolor en el epigastrio e hipocondrio izquierdo, pero sin signos de irritación peritoneal; no se palparon plastrones ni tumores; la peristalsis era adecuada en intensidad y frecuencia; las extremidades estaban íntegras y no tenían lesiones ni huellas de intentos suicidas.

Una vez que la paciente ingresó, se le realizó –estando ella de pie– una radiografía simple de abdomen, en la que se apreciaba, en el flanco izquierdo y a unos 10 cm por encima de la cresta iliaca, un cuerpo extraño radiopaco de forma rectangular (Figura 1). Se solicitaron



**Figura 1.** Radiografía simple de abdomen en la que se evidencia un cuerpo extraño en el flanco izquierdo de la paciente.

radiografías de control a las ocho horas y no hubo otro hallazgo significativo (Figura 2). El estudio de biometría hemática, química sanguínea y tiempos de coagulación no mostró alteraciones; se realizó laparotomía con abordaje en la línea media infraumbilical, sobre una cicatriz quirúrgica previa, y se encontraron en el yeyuno –a 40 cm del ligamento de Treitz– tres cuerpos metálicos puntiagudos, intraluminales y de dimensiones de 10 X 0.5 cm. Se realizó enterotomía, se extrajeron los cuerpos extraños (Figura 3) y se cerró en forma primaria el yeyuno. La paciente permaneció hospitalizada durante una semana, no tuvo complicaciones, egresó por mejoría y fue enviada a consulta de Psiquiatría para continuar con su manejo y seguimiento.



**Figura 2.** Radiografía de control de abdomen a las ocho horas.



**Figura 3.** Tres cuerpos extraños tipo desarmador de 10 X 0.5 cm, extraídos por enterotomía y localizados en el yeyuno –a 40 cm del ligamento de Treitz.

## DISCUSIÓN

La incidencia máxima de ingestión de cuerpos extraños ocurre entre los seis meses y los tres años de edad, y la principal causa es el descuido de los padres.<sup>2,3</sup> En los niños mayores la ingestión es generalmente accidental, aunque también los niños y adolescentes con retraso mental o alteraciones psiquiátricas constituyen un grupo en riesgo; entre 80 y 90% de los cuerpos extraños que llegan al estómago se expulsan espontáneamente; sin embargo, 10 a 20% de los cuerpos se extraen endoscópicamente, y 1%, mediante intervención quirúrgica.<sup>2,4</sup>

Los objetos puntiagudos y los alargados constituyen un problema de alto riesgo, pues hasta 33% de las perforaciones se relaciona con la ingestión de estos cuerpos extraños. Ciertos objetos, como el hueso de pollo o las espinas de pescado, los alfileres rectos y largos, y las hojas de afeitar, deben considerarse peligrosos; las zonas de estrechez o angulación y los fondos de saco del aparato digestivo son las zonas más propicias para que se produzca la perforación; de la misma manera, pueden localizarse en zonas con adherencias originadas por intervenciones abdominales previas, en áreas de anastomosis quirúrgicas, en zonas modificadas por procesos compresivos adyacentes o en regiones con procesos diverticulares. Las zonas anatómicas afectadas por los objetos extraños son: esfínteres esofágicos (superior e inferior), píloro, duodeno, válvula ileocecal, ciego, apéndice y ano. Cuando se produce una perforación intestinal, ésta ocurre en el área ileocecal en 75% de los casos.<sup>5</sup>

La mayor parte de los objetos pequeños y puntiagudos, como los clavos, los tornillos y los alfileres rectos, se pasan espontáneamente;<sup>5</sup> estudios en animales han mostrado que el intestino se dilata cuando la mucosa tiene contacto con un objeto puntiagudo; esta relajación, combinada con el flujo axial de la luz intestinal, tiende a girar los objetos puntiagudos, lo que disminuye el riesgo de perforación.<sup>2</sup>

El cuadro clínico depende de una serie de factores, como la naturaleza del cuerpo extraño, el lugar donde se aloje éste, la existencia o no de lesiones producidas por el mismo cuerpo extraño y la progresión de éstas.

La naturaleza del cuerpo extraño determinará su tránsito y la afectación orgánica, como el enclavamiento, la obstrucción o la perforación en cualquier área del aparato digestivo; de la misma manera, puede ocurrir migración anómala al hígado, páncreas o cavidad peritoneal; también puede ocurrir fistula por tránsito en diferentes lugares.<sup>6-8</sup> Una vez alojados en el estómago, 90 a 95% de los cuerpos extraños ingeridos son eliminados en forma espontánea o mediante una intervención no operatoria, ya sea por vigilancia o endoscopia (10 a 20%), y sólo 1% de los cuerpos –o menos– se extrae mediante intervención quirúrgica, para tratar alguna obstrucción o complicación, o para eliminar un objeto potencialmente peligroso, como objetos punzantes, cortantes o largos, imanes, baterías o látex; con base en las guías de manejo propuestas por la Sociedad Americana de Endoscopia Gastrointestinal,<sup>9</sup> la existencia de dolor abdominal, fiebre, vómitos, hematemesis, melena o signos de irritación peritoneal plantea la posibilidad de que haya perforación o hemorragias; el diagnóstico debe sospecharse cuando la ingestión de un cuerpo extraño es afirmada por la familia o el paciente, por lo que debe realizarse sistemáticamente una radiografía simple de tórax y abdomen (frontal y lateral) para precisar el tamaño, la localización y la orientación del objeto.<sup>2</sup>

Las principales complicaciones originadas por la existencia de un cuerpo extraño son: erosiones en la mucosa gastrointestinal, abrasiones, perforaciones, y la migración de los cuerpos, la cual ocasiona peritonitis, mediastinitis, neumotórax y neumonías químicas; también se producen ocasionalmente fistulas traqueoesofágicas por la ingestión de cuerpos extraños, y entre las complicaciones severas encontramos obstrucción

intestinal, hemorragia, perforación y abscesos intraabdominales (estos últimos son poco frecuentes);<sup>10</sup> también se piensa que el choque de los cuerpos extraños largos y rígidos provoca erosión por presión y –posteriormente– necrosis erosiva, con peligro de rotura inminente.<sup>11</sup> Respecto a las recomendaciones de manejo de cuerpos extraños en el esófago, éstos requieren por lo general que se extraigan rápidamente mediante endoscopia, la cual es aconsejable que se realice seis horas después de la última ingestión alimenticia. En el lumen gástrico los cuerpos extraños son frecuentemente retenidos por largos periodos sin que haya consecuencias; la conducta puede ser expectante, ya que depende de la naturaleza de los cuerpos (punzantes o mayores de 6 cm de longitud o de 2 cm de grosor), y una vez que el cuerpo extraño se ubica en el intestino, se hace un seguimiento radiológico cada 72 horas, si en dicho tiempo no ha habido progreso, el cuerpo debe manipularse en forma endoscópica o quirúrgica; siempre hay que tener en cuenta que las complicaciones por extracción de cuerpos extraños varían entre 0 y 3%, por lo que el paciente debe estar en observación clínica 24 horas después de la extracción del cuerpo; cuando se realiza una endoscopia de vías digestivas altas, el paciente debe estar en observación clínica 24 horas después de la extracción del cuerpo; además, debe ser observado a los 14 días de la extracción para vigilar que no exista una fístula. Los pacientes que han ingerido cocaína y heroína no deben ser manipulados; la conducta puede ser expectante, y se aplican enemas y laxantes.<sup>12</sup>

La morbilidad y mortalidad por ingestión de cuerpos extraños dependen de la edad de los pacientes, de la naturaleza del objeto y de la forma de ingestión, así como de los pacientes con trastorno psiquiátrico, porque no cooperan y no proporcionan información en el interrogatorio que haga suponer la ingestión de un cuerpo extraño; en estos pacientes el diagnóstico es evidente sólo cuando se produce una complicación.<sup>13</sup>

Aunque no está claramente definida la relación entre la ingestión de cuerpos extraños y las enfermedades psiquiátricas, sí es claro que la ingestión de quienes padecen dichas enfermedades deriva en una urgencia médica, que conlleva un acto quirúrgico que a largo plazo tendrá mal pronóstico; a pesar de una adecuada recuperación posoperatoria y de un buen grado de fun-

cionalidad orgánica, son pacientes que recaen porque persisten en las mismas conductas, por lo que acudirán nuevamente al servicio de Urgencias, cada vez con peor pronóstico.<sup>12</sup>

## CONCLUSIONES

El manejo por ingestión de cuerpos extraños depende del tipo de objeto, de la localización de éste y de la existencia o no de complicaciones; en el caso que exponemos el manejo fue inminentemente quirúrgico debido al tamaño del objeto y al sitio donde se localizaba éste, ya que en dicho lugar es poco probable una extracción por vía endoscópica.

En adultos la ingestión intencional de cuerpos extraños ocurre principalmente en pacientes psicóticos, cuyos actos están motivados por ideas delirantes o alucinaciones. Debe encontrarse la causa directa de dicha conducta para evitar este tipo de ingestión; asimismo, debe proporcionarse atención oportuna y adecuada, ya que un importante porcentaje de pacientes –aun con tratamiento médico– está condenado a repetir dichos actos, lo cual empeora el pronóstico a largo plazo y hace que su manejo en situaciones de urgencia se torne cada vez más difícil.

## REFERENCIAS

1. Banse EC, Gorrón MR, Cardemil ND, Riquelme OV y col. Ingestión de cuerpo extraño asociado a trastorno psiquiátrico, casos clínicos. *Cuadernos de Cirugía* 2003;17:47-51.
2. Fragoso AT, Luaces FE, Díaz LT. Cuerpos extraños en el aparato digestivo. *Rev Cubana Med Gen Integr* 2002;18(4):270-274.
3. Otero Olay W, Rivera D. Cuerpos extraños en el tracto gastrointestinal. Departamento de Cirugía, Hospital Universitario del Valle.
4. Navarro JR, Del Cuvillo BA, Porras AE. Cuerpos extraños esofágicos: Nuestra experiencia en diez años. *Acta Otorrinolaringol* 2003;54:281-285.
5. Rodríguez-Hermosa JI, Farrés-Coll R, Codina-Cazador A, Olivet-Pujol F y col. Perforaciones intestinales causadas por cuerpos extraños. *Cir Esp* 2001;69:504-506.
6. Piulachs J, Jiménez M, Sentis J, Suñol J y col. Ingestión voluntaria de cuerpos extraños en reclusos. Estudio de 50 casos. *Rev Quir Esp* 1986;13:11-14.
7. Saviano M, Melita V, Tazzioli G, Farinetti A, Drel B. Videolaparoscopic removal of a foreign body from the liver. *Eur J Surg* 2000;166:744-746.

8. Pezilli R, Barakat B, Bertaccini P. Foreign body of the pancreas. *Dig Liver Dis* 2000;32:179.
9. Pérez-Torres E, Rodea-Rosas H, Bernal-Sahagún F, Abdo-Francis JM, Palomeque-López A. Tratamiento endoscópico y quirúrgico de dos casos de pica. *Rev Med Hosp Gen Mex* 2006;69(1):26-31.
10. Rojas E. Manual de urgencias en medicina interna. Asociación Colombiana de Medicina Interna. Bogotá: Ediciones Acta Médica Colombiana-Servicio de Gastroenterología-Hospital San Juan de Dios.
11. Pandya VK, Malik R, Lakhole M. Rigid 12 inches long impacted foreign body in upper gastro-intestinal-tract. *Ind J Radiol Imag* 2006;16(4):495-497.
12. Selivanov V, Sheldon FG, Cello JP, Crass RA Management of foreign body ingestion. *Ann Surg* 1984;199(2):187-191.
13. Sánchez Vallejo G. Cuerpos extraños en tracto gastrointestinal asociados a trastorno mental. Reporte de caso. *Rev Col Gastroenterol* 2009;24(1):79-85.