Caso clínico

Megagastria y megaduodeno asociado con síndrome de arteria mesentérica superior y síndrome de cascanueces

Roberto Suárez Gutiérrez,* Pedro Salvador Jiménez Urueta,** Ramón Alfredo Castañeda Ortiz,*** Víctor Jesús Sánchez Michaca,**** José Luis García Galavís[1]

RESUMEN

El síndrome de la arteria mesentérica superior puede presentarse con dilatación aguda y masiva del duodeno y el estómago. El síndrome de arteria mesentérica superior y el síndrome de cascanueces –causa poco frecuente de obstrucción intestinal superior en niños y adultos– fueron reportados en 1921 por Wilkie. Esta afección es resultado de la obstrucción mecánica de la tercera porción del duodeno por la arteria mesentérica superior, justo distal a su origen de la aorta abdominal. Su presentación típica es con obstrucción aguda y crónica del duodeno. Se comunica el caso de un adolescente de 14 años de edad con dilatación masiva del duodeno y el estómago. El paciente acudió con dilatación gástrica aguda secundaria a obstrucción duodenal por la arteria mesentérica superior. Padeció un cuadro no bien definido de vómitos intermitentes y pérdida de peso de un año de evolución asociado con malestar general, irritabilidad, dolor abdominal y vómito. El estudio contrastado demostró una obstrucción en la tercera porción del duodeno. Durante la cirugía, se observó el duodeno y el estómago con crecimiento importante. Se realizó anastomosis latero-lateral del duodeno y el yeyuno. El paciente ganó peso y el dolor se controló, la evolución a 12 meses ha sido adecuada. Los principales factores de riesgo del síndrome de la arteria mesentérica superior es la pérdida de peso aguda y la corrección quirúrgica de deformidades de la columna vertebral. La presentación clínica del síndrome de arteria mesentérica superior es variable e inespecífica: la náusea, el vómito, el dolor abdominal y la pérdida de peso son los datos relevantes. El diagnóstico se basa en el estudio contrastado donde se demuestra obstrucción de la tercera porción del duodeno por el síndrome de la arteria mesentérica superior.
Palabras clave: obstrucción intestinal, gastromegalia, megaduodeno, pinza mesentérica, síndrome de cascanueces, síndrome de la arteria mesentérica superior.

ABSTRACT

Superior mesenteric artery syndrome is characterized by acute massive gastric and duodenal dilatation. The superior mesenteric artery and “nutcracker syndrome” are a rare cause of upper gastrointestinal obstruction in children and adults. Wilkie first reported it in 1921. The condition arises as a result of mechanical obstruction of the third portion of the duodenum by the superior mesenteric artery just distal to its origin from the abdominal aorta. Typical presentation is with symptoms and signs of acute or chronic duodenal obstruction. We report the case of a boy with acute massive gastric and duodenal dilatation. A 14 year-old boy presented with acute massive gastric dilatation secondary to duodenal obstruction by the superior mesenteric artery. With uncharacterized developmental delay and presented with a 1-year history of general malaise, irritability, upper abdominal pain and vomiting. Upper gastrointestinal contrast study showed an abrupt obstruction in the third portion of the duodenum. During laparotomy, the stomach and proximal duodenum were noted to be grossly distended. A proximal loop of jejunum was anastomosed to the duodenum. The patient subsequently gained 4 kg in body weight, and the pain was controlled satisfactorily over the next 12 months. The major risk factors for development of superior mesenteric artery *syndrome* are rapid weight loss and surgical correction of spinal deformities. The clinical presentation of superior mesenteric artery *syndrome* is variable and nonspecific, including nausea, vomiting, abdominal pain, and weight loss. The diagnosis is based on radiographic findings of duodenal compression by the superior mesenteric artery *syndrome.*
Key words: bowel obstruction, gastromegaly, megaduodenum, nutcracker syndrome, superior mesenteric artery syndrome.

* Médico residente de tercer año de cirugía pediátrica.
** Jefe Médico.
*** Médico adscrito.
Servicio de Cirugía Pediátrica, Centro Médico Nacional 20 de Noviembre.
**** Médico pediatra, Escuela Médico Militar.
[1] Médico pediatra.

Correspondencia: Dr. Pedro Salvador Jiménez Urueta. Centro Médico Nacional 20 de Noviembre, ISSSTE. Félix Cuevas 540, colonia Del Valle, México, 03100, DF.

Correo electrónico: robertomd56@hotmail.com
Recibido: enero, 2009. Aceptado: mayo, 2009.

Este artículo debe citarse como: Suárez-Gutiérrez R, Jiménez-Urueta PS, Castañeda-Ortiz RA, Sánchez-Michaca VJ, García-Galavís JL. Megagastria y megaduodeno asociado con síndrome de arteria mesentérica superior y síndrome de cascanueces. Rev Esp Med Quir 2011:16(1):51-55.

www.nietoeditores.com.mx

La obstrucción mecánica del estómago y el duodeno en el paciente pediátrico se asocia comúnmente con problemas congénitos cuyas manifestaciones sobrevienen generalmente en etapas iniciales de la vida. Con excepción de algunos casos, las manifestaciones –como la membrana duodenal fenestrada, la pinza mesentérica[1-3] o la estenosis por úlceras– pueden ocurrir en edades avanzadas. La presentación clínica de la pinza mesentérica es intermitente con cuadro de vómitos crónicos generalmente catalogados como reflujo gastroesofágico.[4-7] La pinza mesentérica rara vez causa obstrucción en la etapa neonatal.[8,9] La presentación tardía de la obstrucción hace sospechar que el problema inicial, aunque es anatómico, seguramente va secundado por dilatación y disfunción del segmento afectado. La asociación con síndrome de cascanueces es aún más rara. Este último síndrome se define como la compresión de la vena renal izquierda por la arteria mesentérica y la aorta con o sin síntomas renales.[1] Por este motivo consideramos interesante la comunicación de este caso.

COMUNICACIÓN DEL CASO

Paciente masculino de 14 años de edad, sin antecedentes de interés para su padecimiento ni afecciones agregadas. El paciente refirió un cuadro de dolor abdominal localizado en el epigastrio, de un año de evolución, progresivo, no incapacitante, intermitente, punzante, de predominio nocturno, sin irradiaciones. Se acompañaba de náusea y vómito ocasional de contenido gástrico, con lo cual disminuía el dolor, y pérdida de peso de 15 kg. Recibió múltiples medicamentos (ranitidina, metoclopramida, hidróxido de aluminio), con alivio parcial y temporal de los síntomas. Exploración física: peso: 47 kg; talla: 160 cm. Abdomen sin datos positivos. Biometría hemática: electrólitos y química sanguínea normales. En la serie esófago-gastroduodenal se observó crecimiento de la cámara gástrica, así como permeabilidad del duodeno y paso del medio de contraste hasta la tercera porción del duodeno (Figura 1). La endoscopia reveló: esofagitis grado III, gastritis crónica y estenosis en la segunda porción del duodeno. Con el diagnóstico de obstrucción duodenal se llevó a cabo la exploración quirúrgica mediante incisión transversa supraumbilical en la que se

Figura 1. Tránsito intestinal preoperatorio: se observa dilatación del duodeno en la primera, segunda y tercera porción con estrechamiento al inicio de la cuarta porción del duodeno (megaduodeno, megagastria).

encontró gastromegalia y megaduodeno con dilatación de la primera, segunda y parte de la tercera porción del duodeno; así como un cambio de calibre del mismo por pinza mesentérica en la tercera porción, donde se vio afectada la vena renal, con obstrucción parcial intestinal (Figura 2), después del ángulo de Treitz. El intestino tenía características macroscópicas normales.

En la exploración quirúrgica se encontró compresión extrínseca del duodeno por arteria mesentérica superior, además de pinzamiento de la vena renal izquierda. Se realizó anastomosis latero-lateral de la tercera porción del duodeno con yeyuno. A la vena renal no se realizó ningún procedimiento. Se dejó drenaje por cercanía y lesión operatoria inesperada al páncreas.

La evolución en las primeras 24 horas fue tórpida, con dolor, signo de rebote positivo, sonda nasogástrica 1,500 de líquido gastrobiliar, penrose que drenaba material marrón claro de 700 mL en 24 horas. La radiografía

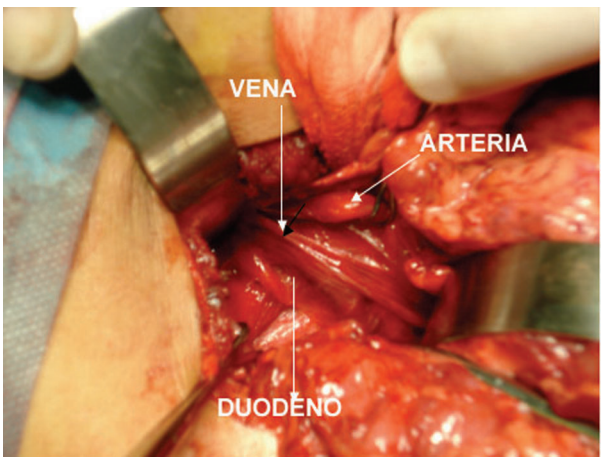

Figura 2. Transoperatorio: arteria mesentérica superior y vena renal por arriba del duodeno. El duodeno en su tercera y cuarta porciones muestra dilatación importante proximal. La vena sobre el duodeno muestra situación anatómica fuera de lo normal.

posoperatoria del abdomen mostró: distensión de asas en el abdomen superior. Sin niveles hidroaéreos ni aire libre. Electrólitos y azoados normales, Hb: 14.3, Hto: 41.5, leucocitos: 13.2, plaquetas: 197,000, tiempo de protrombina: 14, TPT: 27, amilasa: 193, lipasa: 85, albúmina: 3, fosfatasa alcalina: 82, gasometría normal.

Se inició manejo conservador con nutrición parenteral. La respuesta al manejo médico fue adecuada. El tratamiento consistió en: ayuno, sonda nasogástrica a derivación, nutrición parenteral, amikacina, metronidazol, ranitidina, omeprazol, octeotride. La evolución posterior fue adecuada, con drenaje de sonda variable e intermitente en los siguientes ocho días. Mediante tránsito intestinal a los ocho días después de la opereción se demostró el medio de contraste a las porciones distales del intestino a través de la anastomosis duodeno-yeyunal (Figura 3) con medio de contraste en el estómago 24 horas después del tránsito intestinal (Figura 4).

DISCUSIÓN

El crecimiento gástrico y duodenal se observan en forma regular cuando existe una obstrucción parcial o total de la luz intestinal. El efecto inmediato de la obstrucción completa o incompleta, funcional o no funcional, es la dilatación del segmento de intestino proximal a la obstrucción.[10,11] Por lo general, estas obstrucciones son parciales y su presentación clínica es crónica.

Figura 3. Tránsito intestinal posoperatorio: se observa permeabilidad de la anastomosis duodeno-yeyunal, con dilatación importante de la primera porción del duodeno.

El problema habitual evolutivo en cualquier tipo de obstrucción del tubo digestivo afectado es la posterior dilatación, distensión de fibras musculares y disfunción del segmento dilatado.[5,6] Esta hipótesis es ampliamente conocida por el cirujano pediatra, sobre todo en atresia intestinal, donde existe disfunción del segmento dilatado. El manejo se ha considerado conservador o quirúrgico.[1,10,11] La cirugía que se puede realizar es motivo de controversia, la más aceptada es la anastomosis duodeno-yeyunal,[3,11,12] incluso se ha realizado la corrección mediante laparoscopia;[7] en nuestro caso se resolvió el problema con la cirugía abierta. El paciente dejó de vomitar y de tener dolor abdominal; sin embargo, por la localización de la zona estenótica, la dilatación duodenal y el sitio donde se realizó la anastomosis (tercera porción del duodeno) hubo lesión al páncreas. Se dejó drenaje, posteriormente el paciente presentó fístula con salida de hasta 700 mL de líquido marrón claro, y se resolvió con manejo conservador con octeotride, nutrición parenteral

Figura 4. Tránsito intestinal: se observa el estómago hasta la cresta iliaca izquierda, el medio de contraste en las porciones distales del intestino delgado, placa tardía de 24 horas.

y ayuno en tres días. La evolución posterior a este evento fue satisfactoria y esperada por la dilatación importante del duodeno.

El síndrome de cascanueces se asocia con compresión de la vena renal entre la arteria mesentérica y la aorta, la única diferencia con el síndrome de Wilkie (pinza mesentérica) es la vena renal entre ambas arterias, lo que puede condicionar hematuria o datos de insuficiencia renal (o ambos); sin embargo, las manifestaciones clínicas renales varían en su presentación y dependen del grado de atrapamiento del vaso,[1] por lo que el paciente puede o no manifestar hematuria con o sin daño renal, como en nuestro caso. El dato diagnóstico importante es la vena renal entre ambas arterias que también puede demostrarse mediante tomografía, tomografía helicoidal y angiotomografia;[4] en este caso fue un hallazgo quirúrgico, no hubo evidencia de hematuria. La obstrucción de la tercera porción del duodeno por un vaso aberrante –pinza mesentérica– o en algunos casos por un vaso venoso que produce obstrucción intestinal parcial tiene como efecto la dilatación proximal; sin embargo, hay que considerar que es probable que a mayor dilatación del duodeno, mayor disfunción y mayores síntomas de obstrucción; en el caso que aquí se expone la pérdida de peso es explicable por los vómitos continuos que tenía, aun cuando tenía apetito y comía, al inicio en forma adecuada, pero posteriormente el dolor disminuyó la ingestión de alimentos, el vomito persistió y antes de su ingreso hubo hiperoxia, con lo cual disminuyeron el dolor y el vómito. Consideramos que estos síntomas fueron la causa de la pérdida de peso. La disfunción gástrica y duodenal perpetuó los síntomas; con este hecho sugerimos que la respuesta del organismo al tratar de vencer la obstrucción con dilatación y disfunción del músculo probablemente agrave la obstrucción,[5,6] esto explicaría la duración de un año del cuadro en nuestro paciente. Estos hechos son meritorios de observación para estudios futuros de estas enfermedades del tubo digestivo, no todos los pacientes han sufrido cirugía de la columna, un número importante de casos se consideran idiopáticos, por lo cual no tendríamos aparente explicación, aun cuando ya se han mencionado en la bibliografía las posibles causas.[5,6,8,9] No realizamos biopsia en nuestro paciente, ya que este análisis y conclusión los realizamos después de la cirugía por la inesperada evolución posoperatoria con anastomosis adecuada y funcionamiento lento del tubo digestivo. La mala evolución sugirió dehiscencia de la anastomosis, la evolución demostró que había permeabilidad del intestino, se comportó como una obstrucción parcial con drenaje importante gastro-biliar por sonda nasogástrica de 1,000 mL en 24 horas en promedio, además, hubo evidente retardo en el vaciamiento gástrico; 24 horas después de un estudio contrastado se observó medio de contraste en el estómago y el duodeno, con respuesta lenta a la aceptación de la vía oral.

Aun cuando no tenemos la respuesta final, la toma de biopsias intestinales es un elemento que puede ayudar a conocer más sobre estas afecciones. No hay muchos datos en la bibliografía que expliquen el comportamiento del tubo digestivo. Se debe continuar investigando estas anomalías y correlacionar con los estudios histopatológicos prospectivos. En los siguientes pacientes tomaremos

biopsias. Descomprimir el duodeno permite disminuir su tamaño y con ello la compresión sobre la vena renal que ejercen la arteria mesentérica y la aorta.

Debe vigilarse el comportamiento clínico del paciente, aun cuando no manifestó hematuria. En nuestro caso no realizamos procedimiento sobre la vena renal. El tratamiento de los pacientes con síndrome de cascanueces es motivo de controversia; la intervención quirúrgica está indicada cuando existe hematuria persistente asociada con dolor. Se han considerado varios procedimientos, que incluyen la transposición de la vena renal, autotrasplante renal izquierdo y endovascular con endoprótesis vascular. Eugene[1] trató la vena renal de su paciente en forma conservadora, al igual que nuestro caso.

REFERENCIAS

1. Kwan E, Lau H, Lee F. Wilkie's syndrome. Surgery 2004;13(2)225-227.
2. Wilson SD, MacKinlay GA. The superior mesenteric artery syndrome. J Ped Surg 1987;2(9):882-883.
3. Amy B, Priebe C, King A. Case report: Superior mesenteric artery syndrome associated with scoliosis treated by a modified Ladd's procedure. J Pediatr Orthop 1985;5:361-363.
4. Ooi GC, Chan KL, Ko KF, Peh WC. Computed tomography of the superior mesenteric artery syndrome. Clin Imaging 1997;2:210-212.
5. Hohenfellner M, Steinbach F, Schultz-Lampel D, Schantzen W, et al. The nutcracker syndrome: new aspects of pathophysiology, diagnosis and treatment. J Urol 1991;146:685-688.
6. Bascietto C, Borrelli O, Roggini Ml. Gastrointestinal motility is not involved in the superior mesenteric artery syndrome: report of four cases. J Pediatr Gastroenterol Nutr 2004;39:S440.
7. Richardson WS, Surowiec WJ. Laparoscopic repair of superior mesenteric artery syndrome. Am J Surg 2001;181:377-378.
8. Ahmed AR, Taylor I. Superior mesenteric artery syndrome. Postgrad Med J 1997;73:776-778.
9. Baltazar U, Dunn J, Floresguerra C, Schmidt L, Browder W. Superior mesenteric artery syndrome: an uncommon cause of intestinal obstruction. South Med J 2000;93:606-608.
10. Veysi V, Humphrey G, Stringer M. Superior mesenteric artery syndrome presenting with acute massive gastric dilatation. J Pediatr Surg 1997;32: 1801-1803.
11. Lim JE, Duke GL, Soumitra R, Eachempati MD. Superior mesenteric artery syndrome presenting with acute massive gastric dilatation, gastric wall pneumatosis and portal venous gas. Surgery 2003;134:840-843.
12. Garcia J, Pérez A, Sánchez R, et al. Síndrome de la arteria mesentérica superior. Cir Gen 2000;22:347-350.