

Experiencia en el manejo de rotura del tendón de Aquiles con técnica de Kessler

Carlos Mejía Rohenes,* Armando Pérez Solares,** Valentín Omar Pedraza López***

RESUMEN

Objetivo: evaluar el manejo quirúrgico con técnica de Kessler y el tratamiento posoperatorio en pacientes con rotura del tendón de Aquiles.

Pacientes y método: en un estudio observacional, longitudinal, retrospectivo y exploratorio se analizó a 51 pacientes con diagnóstico clínico de rotura del tendón de Aquiles, que en el Hospital Regional General Ignacio Zaragoza –de marzo de 2007 a marzo de 2009– fueron intervenidos quirúrgicamente con técnica de Kessler. En el presente trabajo se analizó la información de cada uno de los pacientes mediante un cuestionario tabulado manualmente.

Resultados: se operó a 51 pacientes: 11 del sexo femenino y 40 del sexo masculino; los pacientes predominantes (24) tenían entre 36 y 45 años de edad. De los 51 pacientes, 78.4% fueron hombres, y 21.5%, mujeres; en todos los grupos el miembro pélvico más afectado fue el derecho (56.8%). La mayoría de los pacientes no tuvo complicaciones; en tres (5.8%) la cicatrización se retrasó y en dos (3.9%) el dolor persistió. Respecto a la movilidad, en nuestros pacientes la extensión (en 47 de ellos [92%]) y la flexión (en 46 [90%]) fueron excelentes. La mayoría de los pacientes (82.3%) regresó a sus actividades cotidianas a las ocho semanas y sólo cinco de ellos (9.8%) tardaron más de 10 semanas en regresar a ellas.

Conclusiones: aunque la operación del tendón de Aquiles pueda realizarse con muchos tipos de abordajes, el éxito depende del conocimiento de la anatomía, de la experiencia del cirujano, de la técnica que domine y del manejo de las complicaciones. En el hospital concluimos que nuestro manejo para reparar el tendón de Aquiles con técnica de Kessler fue bueno y acorde con la bibliografía; asimismo, la tasa de complicaciones mínimas concordó con las referencias internacionales.

Palabras clave: técnica de Kessler, tenoplastia, tendón de Aquiles.

ABSTRACT

Objective: To evaluate the surgery with Kessler technique and treatment in postoperative patients with ruptured Achilles tendon.

Patients and method: We performed an observational, longitudinal, retrospective and exploratory study including all the patients (51 patients) with clinical diagnosis of Achilles tendon rupture treated surgically with the technique of Kessler in the Regional Hospital General Ignacio Zaragoza from March 2007 to March 2009. This work analyzed the information collected through a questionnaire tabulated manually to each patient.

Results: 51 patients were operated: 11 females and 40 males; predominant patients (24) were between 36 and 45 years old. Of the 51 patients, 78.4% were men and 21.5% women; in all groups the most affected pelvic limb was the right (56.8%). Most patients had no complications, three (5.8%) with delayed healing and two (3.9%) with pain persistence. With regard to mobility, the extension in our patients (47 of them [92%]) and flexion (46 [90%]) were excellent. Most patients (82.3%) returned to their normal activities at eight weeks and only in five of them (9.8%) the return to normal activities took more than 10 weeks.

Conclusions: Although the Achilles tendon operation can be performed with many types of approaches, success depends on knowledge of anatomy, surgeon experience, technique he dominates and management of complications. At the hospital we concluded that our management to repair the Achilles tendon with Kessler technique was good and agreed with the literature, also the minimum complication rate was consistent with international references.

Key words: Kessler technique, tendon repairs, Achilles tendon.

El tendón más grueso y más resistente del organismo es el tendón de Aquiles. Su resistencia se estima en 7,000 newtons. Está constituido principalmente por colágeno tipo I.¹ En términos anatómicos, el tendón de Aquiles se encuentra poco protegido debido a que la cubierta cutánea es escasa y el aporte vascular es limitado. El sitio más frecuente de rotura se halla entre 2 y 8 cm arriba de la inserción del hueso calcáneo. Hay reportes acerca de que la rotura completa del tendón de Aquiles está asociada con cambios histopatológicos previos, que demuestran –aun sin mostrar síntomas relacionados– una degeneración hialina previa del tendón, una degeneración mucoide y una fibrilación de las fibras de colágeno.² En términos histológicos, los tenocitos encargados de hacer la reparación producen –en pacientes con rotura del tendón de Aquiles– un colágeno tipo III, que posee una menor capacidad tensil, hecho que puede condicionar una nueva rotura.³ La innervación del tendón, la cual le permite a éste tener una función de propiocepción, la proporcionan el nervio tibial posterior y el safeno externo.⁴ Los síntomas, que frecuentemente se manifiestan durante la práctica deportiva,⁵ son una sensación súbita de dolor y un intenso chasquido en la parte posterior del tobillo, asociados con una notoria pérdida de la fuerza para realizar la flexión plantar. Más tarde se experimenta edema local peritendinoso y un hematoma perimaleolar local.⁶

* Jefe de servicio y profesor titular del curso de Traumatología y Ortopedia.

** Jefe de enseñanza y médico adscrito al módulo de Cirugía Articular.

*** Residente de cuarto año de la especialidad de Traumatología y Ortopedia.
Hospital Regional General Ignacio Zaragoza, ISSSTE, México, DF.

Correspondencia: Dr. Carlos Mejía Rohenes. Calzada Ignacio Zaragoza 1711, colonia Ejército Constitucionalista, CP 09220, México, DF.

Recibido: enero, 2010. Aceptado: julio, 2010.

Este artículo debe citarse como: Mejía-Rohenes C, Pérez-Solares A, Pedraza-López VO. Experiencia en el manejo de rotura del tendón de Aquiles con técnica de Kessler. *Rev Esp Med Quir* 2010;15(3):125-130.

www.nietoeditores.com.mx

Las propiedades físicas del tendón –sobre todo, su elasticidad– varían según la temperatura, lo que explica por qué el calentamiento muscular progresivo es un factor de gran importancia antes de la práctica deportiva.⁴

Se considera que la rotura del tendón de Aquiles es una afección frecuente en los países industrializados. Suele ocurrir –en personas que practican deportes en forma esporádica o que los reanudan después de un tiempo de no ejercitarse, en deportistas de élite⁷ o en personas activas con demanda funcional elevada– por una contracción brusca, por traumatismos directos y por tendinitis crónica con adherencias o calcificaciones,⁸ entre otras afecciones. Una gran incidencia de lesiones tendinosas en esa área también se ha asociado con otras afecciones sistémicas, como gota, diabetes, infecciones, ocronosis, hipercolesterolemia, estados de bajo aporte circulatorio arterial, conectivopatías, neuropatías, neumopatías, trasplantes de riñón e hígado, e ingesta de corticoides^{9,10} o quinolonas⁸. Se estima que alrededor de 5% de los pacientes trasplantados de riñón sufren una rotura –ya sea unilateral o bilateral– del tendón de Aquiles,^{11,12} y ésta suele ocurrir en los primeros dos meses de evolución tras el trasplante, lo que coincide con un incremento de la actividad física del paciente. Por otra parte, el tratamiento con corticoesteroides, las altas concentraciones de ácido úrico, el hiperparatiroidismo –que frecuentemente se comprueba en dichos pacientes–, la edad avanzada –al momento del trasplante– y la hemodiálisis –de manera prolongada o crónica– son factores de riesgo coadyuvantes para este tipo de acontecimiento.¹¹⁻¹³ Las roturas del tendón de Aquiles en pacientes que padecen enfermedad pulmonar obstructiva crónica y que reciben tratamiento contra ésta suelen deberse a un tratamiento prolongado, que comienza a edades tempranas con esteroides inhalados y prednisona oral de manera permanente.⁹ La rotura del tendón de Aquiles se manifiesta con dolor agudo, súbito y de intensidad leve-moderada que simula una “pedrada”, con limitación de la flexión plantar, cojera prolongada y acortamiento del paso por incapacidad para levantar el pie del suelo y para elevar los dedos de ese pie, así como con hematoma, tumefacción y hendidura tendinosa. En la exploración suele producirse crepitación y disminución de la flexibilidad del tríceps sural y hay reducción de la flexión dorsal del tobillo al extender la rodilla. Si no se observa un movimiento pasivo del tobillo ni un movi-

miento de la flexión plantar del pie cuando se aprieta firmemente la pantorrilla del paciente –quien debe estar con el pie suspendido fuera de la camilla o en decúbito prono o arrodillado–, esto indica que existe una rotura tendinosa completa, y por tanto, la prueba de Thompson (Thompson y Doherty, 1962) es positiva. La rotura simultánea y espontánea de ambos tendones de Aquiles es un caso infrecuente. Suelen ser roturas degenerativas en pacientes de edad avanzada o en pacientes de edad media con antecedentes de ejercicios repetidos o intensos. En términos clínicos y funcionales son menos llamativas, y es común ir a consulta médica tras varios días de evolución, por hematomas avanzados, impotencia funcional prolongada e –incluso– cojera.¹⁴ En el diagnóstico de las roturas del tendón de Aquiles el estudio ecográfico tiene doble función: 1) apreciar una rotura del tendón, y 2) cuantificar, en la flexión plantar y dorsal, el tamaño de la rotura, de cara a un tratamiento quirúrgico posterior en caso de que proceda. La mayor parte de las roturas ocurre entre los dos y los ocho centímetros próximos a la inserción del calcáneo, región coincidente con una vascularización más crítica.^{8,12} En fases iniciales el tendón mantiene su estructura ecográfica fibrilar, y este patrón se va perdiendo a medida que el proceso se cronifica.⁷ Los resultados ecográficos de las roturas degenerativas son más complejos, con mayor número de falsos negativos, que no coinciden con la clínica y la exploración física.^{7,8} La confirmación de la rotura suele realizarse durante la intervención quirúrgica abierta, cuando se decide llegar a la misma por otra vía; indicación infrecuente en pacientes de edad avanzada.¹⁴

En cuanto al tratamiento, las tendencias que existen son dos: la primera de ellas es meramente quirúrgica y se destina a tratar fundamentalmente a pacientes jóvenes. En la bibliografía se describen varias técnicas operatorias debido a que esta lesión frecuentemente se complica. Por ello, se pretende depurar y optimizar las técnicas quirúrgicas para obtener mejores resultados.¹⁵ A la fecha, la técnica principal es la reparación término-terminal, que se realiza con injertos y plastias tendinosas tomados de los tendones del músculo peroneo corto^{16,17} y del plantar delgado;⁴ hay otras modalidades quirúrgicas que utilizan mallas, implantes sintéticos y técnicas de suturas percutáneas.¹⁸ La segunda tendencia es meramente conservadora y consiste en utilizar diferentes sistemas de

inmovilización a fin de lograr la aposición de los cabos del tendón y la cicatrización de éstos.¹⁹ Este sistema está dirigido a pacientes ancianos y a pacientes con enfermedades crónico-degenerativas, cuyos riesgos son superiores a los beneficios que puedan obtenerse de un tratamiento quirúrgico. El manejo posoperatorio también se ha discutido.²⁰ Hay reportes en los que se comenta de una temprana movilización llevada a cabo por medio de férulas dinámicas y otras ortesis.²¹ En contraste, hay otra escuela más conservadora, que indica inmovilizar la articulación del tobillo no menos de cuatro semanas e iniciar posteriormente la rehabilitación.¹⁵ Habrá que investigar más sobre la etiopatogenia que genera esta lesión y habrá que buscar nuevas formas de tratamiento, incluida la prescripción de medicamentos que promuevan la regeneración tisular, como la colchicina.²²

PACIENTES Y MÉTODO

En el Hospital Regional General Ignacio Zaragoza, de marzo de 2007 a marzo de 2009, se analizó a 51 pacientes con diagnóstico clínico de rotura del tendón de Aquiles. Se eliminaron los pacientes con expediente incompleto o con seguimiento interrumpido. Nuestros pacientes acudieron al servicio de Urgencias con dolor súbito en el área del tendón de Aquiles y con insuficiencia de la flexión plantar. Médicos del servicio de Ortopedia los atendieron y valoraron mediante maniobras clínicas. Una vez establecido el diagnóstico, los pacientes ingresaron al área de hospitalización. Se elaboró el historial clínico completo de cada uno en busca de posibles factores de riesgo, como tabaquismo e ingestión de quinolonas, esteroides u otros medicamentos, o antecedentes de práctica deportiva intensa. Cuando se detectó la existencia de otras afecciones crónico-degenerativas (diabetes mellitus, hipertensión arterial, hiperuricemia, etc.), se solicitó al servicio de Medicina Interna que los valorara para tener un registro clínico de ellos.

A los pacientes se les programó y operó del tendón a menos de siete días de que ingresaran. Después del manejo quirúrgico se les medicó durante siete días con cefalosporinas (cefalexina), a manera de profilaxis antibacteriana.

La técnica quirúrgica empleada fue la técnica de Kessler, la cual se aplicó de la siguiente manera: se

colocó al paciente en posición de decúbito prono, se anestesió localmente, se utilizó isquemia supracondílea para iniciar con un abordaje en “S” itálica (esto con el propósito de disminuir las fuerzas de tensión de la piel), se buscó hacer la reparación término-terminal con puntos atraumáticos de afrontamiento y se trató de hacer coincidir a las fibras con su forma original mediante la utilización de Ethibom del número 5. En los pacientes con tendón plantar delgado se practicó, en la parte más proximal del músculo plantar delgado, una tenotomía mediante abordaje percutáneo, que se utilizó a manera de sutura biológica. Se cerró en planos la herida, se colocó –en posición de equino– un molde de yeso tipo muslo podálico y se permitió la observación y el aseo de la herida mediante una ventana en el área de la herida quirúrgica.

Los pacientes egresaron generalmente del hospital al segundo día del posoperatorio, pero esto dependía del dolor y de las condiciones de la herida. A la cuarta semana del posoperatorio aproximadamente se procedió a recortar el yeso, pero esto dependía del estado de la piel, se quitó el equino y se colocó, por dos semanas más, una bota corta de yeso suropodálico en el tobillo, que debía estar a 90 grados, y como la bota tenía tacón de apoyo, se le indicó al paciente que iniciara la marcha. Dos semanas más tarde se retiró el yeso. Finalmente, los pacientes fueron enviados a medicina física y a rehabilitación, donde se mantuvo un registro de su avance clínico. También se les inscribió en un registro de seguimiento y se mantuvo una supervisión constante de su evolución por medio de consultas externas y telefónicas.

RESULTADOS

Se operó a 51 pacientes: 11 del sexo femenino y 40 del sexo masculino; los pacientes que predominaron (24) tenían entre 36 y 45 años de edad (Figura 1). Del total de pacientes, 78.4% fueron hombres, y 21.5%, mujeres; en todos los grupos el miembro pélvico más afectado fue el derecho (56.8%). La mayoría de los pacientes no tuvo complicaciones; en tres (5.8%) la cicatrización se retrasó y en dos (3.9%) el dolor persistió (Figura 2). Respecto a la movilidad, en nuestros pacientes la extensión (en 47 de ellos [92%]) y la flexión (en 46 [90%]) fueron excelentes. La mayoría de los pacientes (82.3%) regresó

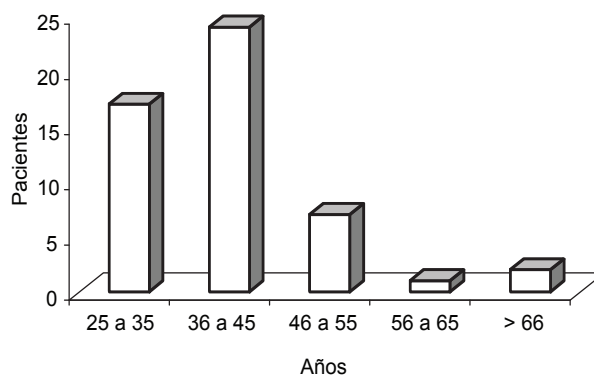


Figura 1. Distribución por edad de los pacientes operados.

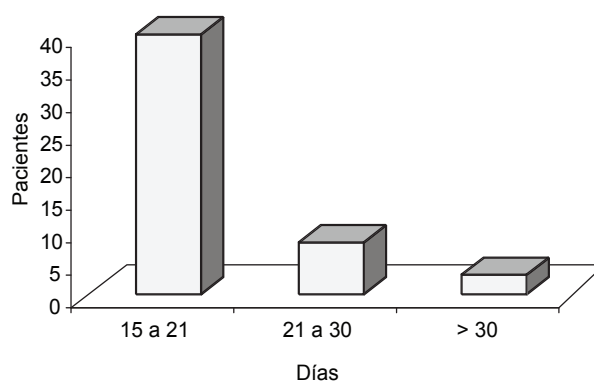


Figura 2. Días de cicatrización posquirúrgica.

a sus actividades cotidianas a las ocho semanas y sólo cinco de ellos (9.8%) tardaron más de 10 semanas en regresar a ellas (Figura 3).

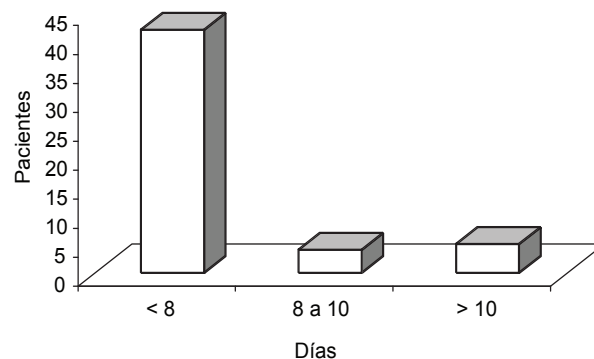


Figura 3. Regreso a las actividades físicas.

DISCUSIÓN

La rotura del tendón de Aquiles es una afección cuya frecuencia aumenta con rapidez. Se manifiesta preponderantemente en personas entre 30 y 50 años de edad. Aunque sus causas son multifactoriales, la mayor parte de las teorías sugiere que la escasa vascularidad local desempeña una función determinante. Destaca, como factor de gran importancia, la práctica deportiva intensa. También existen otras afecciones predisponentes, como las enfermedades crónico-degenerativas (el hiperparatiroidismo y el consumo de esteroides y quinolonas –preponderantemente la pefloxacina, que actúa en la síntesis de colágeno tipo I–), y otros condicionantes no del todo claros, como la raza y la procedencia geográfica. El aporte vascular al tendón es escaso, e incluso, se ha comprobado que existe una zona prácticamente avascular, que se halla entre 2 y 8 cm arriba de la inserción calcánea, lugar donde comúnmente ocurre la lesión. La rotura de todos los tendones de nuestros pacientes la encontramos localizada en dicho sitio. Aunque el diagnóstico de rotura es mayormente clínico, es susceptible de ser corroborado con ultrasonido diagnóstico; sin embargo, se requiere que el operario tenga experiencia para evitar errores de interpretación. La resonancia magnética ofrece resultados diagnósticos consistentes, pero tiene dos inconvenientes: su disponibilidad y su alto costo. Las opciones de tratamiento son varias, aunque el planteamiento general es así: quirúrgico para pacientes jóvenes y conservador para pacientes seniles, sedentarios o con un alto índice de morbilidad y mortalidad. Las técnicas quirúrgicas utilizadas son diversas: destacan las técnicas de reforzamiento tendinoso y el uso de mallas sintéticas y polímeros biocompatibles. Sin embargo, el común denominador sigue siendo el afrontamiento y la sutura término-terminal del tendón. Desde nuestro punto de vista la técnica percutánea es riesgosa, por la potencial posibilidad de lesionar –con los instrumentos utilizados en la sutura– las estructuras anatómicas neurovasculares que se hallan en la periferia del tendón y por la dificultad inherente a toda técnica quirúrgica realizada a ciegas. Aunque el abordaje en “S” itálica sea más elaborado, obtuvimos excelentes resultados con él. No tuvimos reacciones secundarias al material de sutura no biodegradable que utilizamos en el tendón;

sin embargo, como sabemos del potencial riesgo de rechazo que existe, en futuros pacientes dicho material se cambiará por material biodegradable. En todos los pacientes practicamos la tenodesis término-terminal y utilizamos, en lo posible, el tendón del músculo plantar delgado como reforzamiento biológico.

Consideramos que esta estructura es de suma utilidad durante la cicatrización de tendón de Aquiles y estimamos que es una protección más para preservar la integridad del tendón ya cicatrizado. El tratamiento posoperatorio se ha discutido, porque hay tendencias aún muy conservadoras que indican inmovilizar el tobillo por cuatro semanas o más a fin de garantizar la cicatrización del tendón. Sin embargo, a la fecha se ha comprobado que la cicatrización de las fibras de colágeno es mejor mediante el libre movimiento articular y el apoyo temprano. No obstante lo anterior, nuestros pacientes fueron inmovilizados de las articulaciones del tobillo y de la rodilla por un periodo aproximado de seis semanas. Aunque nuestros resultados fueron buenos, consideramos que el periodo empleado en la rehabilitación de los pacientes fue prolongado, porque la inmovilidad fue excesiva. La rehabilitación del paciente con rotura aguda del tendón de Aquiles es difícil, porque el paciente se enfrenta a una mala calidad muscular y a una persistente posición equina del pie. Desde el punto de vista psicológico, tiene temor al “riesgo” de sufrir una nueva rotura durante los movimientos activos y pasivos de dorsiflexión.

CONCLUSIONES

La plastia del tendón de Aquiles es un procedimiento que cuenta con muchos tipos de abordajes; sin embargo, el éxito depende del conocimiento de la anatomía, de la experiencia del cirujano, de la técnica que domine y del manejo de las complicaciones. En el hospital concluimos que nuestro manejo para reparar el tendón de Aquiles con técnica de Kessler fue bueno y acorde con la bibliografía; asimismo, la tasa de complicaciones mínimas concordó con las referencias internacionales.

REFERENCIAS

1. Mazzone MF, McCue T. Common conditions of the Achilles tendon. *Am Fam Physician* 2002;65(9):1805-1810.

2. Eriksen HA, Pajala A, Leppilahti J, Risteli J. Increased content of type III collagen at the rupture site of human Achilles tendon. *J Orthop Res* 2002;20(6):1352-1357.
3. Mafulli N, Ewen SW, Waterston SW, Reaper J, et al. Tenocytes from ruptured and tendinopathic Achilles tendons produce greater quantities of type III collagen than tenocytes from normal Achilles tendon. An *in vitro* model of human tendon healing. *Am J Sports Med* 2000;28(4):499-505.
4. Kouvalchouk J, Hassan E. Patología del tendón de Aquiles: tenopatías, rupturas, heridas. Enciclopedia Médico Quirúrgica (Aparato locomotor). París: Éditions Scientifiques et Médicales, 1999;p:1-15.
5. Kannus P, Natri A. Etiology and pathophysiology of tendon ruptures in sports. *Scand J Med Sci Sports* 1997;7(2):107-112.
6. Hattrup SJ, Johnson KA. A review of ruptures in the Achilles tendon. *Foot Ankle* 1985;6(1):34-38.
7. Orava S, Hurme M, Leppilahti J. Bilateral Achilles tendon rupture: a report on two cases. *Scand J Med Sci Sports* 1996;6:309-312.
8. De la Red G, Mejía JC, Cervera R, Lladó A, et al. Bilateral Achilles tendinitis with spontaneous rupture induced by levofloxacin in a patient with systemic sclerosis. *Clin Rheumatol* 2003;22:367-368.
9. Hestin D, Mainard D, Pere P, Kessler M, et al. Spontaneous bilateral rupture of the Achilles tendons in a renal transplant recipient. *Nephron* 1993;65:491-492.
10. Sanz Hospital FJ. Vascularización del tendón de Aquiles y de las redes maleolares. *Revista del Pie y Tobillo* 2004;28:62-70.
11. Skovgaard D, Feldt-Rasmussen BF, Nimb L, Hede A, Kjaer Met al. Bilateral Achilles tendon rupture in individuals with renal transplantation. *Ugeskr Laeger* 1996;159:57-58.
12. Khurana R, Torxillo PJ, Horsley M, Mahoney J. Spontaneous bilateral rupture of the Achilles tendon in a patient with chronic obstructive pulmonary disease. *Respirology* 2002;7:161-163.
13. Prasad S, Lee A, Clarnette R, Faull R. Spontaneous bilateral patellar tendon rupture in a woman with previous Achilles tendon rupture and systemic lupus erythematosus. *Rheumatology* 2003;42:905-906.
14. Sánchez-Herráez S, Fernández-Hernández O, González-Fernández JJ, Lozano-Muñoz AI y col. Rotura bilateral simultánea y espontánea del tendón de Aquiles en un paciente con enfermedad pulmonar obstructiva crónica (EPOC). *Revista Española de Cirugía Osteoarticular* 2005;40(221):42-45.
15. Delgado BH, Cristiani DG, Aspe ME. Ruptura del tendón de Aquiles. Incidencia y experiencia en su manejo. *Acta Ortopédica Mexicana* 2003;17(5):248-252.
16. Pérez Teuffer A, Ilizaliturri VM, Martínez del Campo F. Traumatic rupture of the Achilles tendon. Description of a surgical method for restoration by means of peroneus brevis muscle graft. *Rev Chir Orthop Reparatrice Appar Mot* 1972;58(Suppl 1):219-222.
17. Pintore E. Peroneus brevis tendon transfer in neglected tears of the Achilles tendon. *J Trauma* 2001;50(1):71-78.
18. Delponte P, Potier L, De Poulpique P, Buisson P. Treatment of subcutaneous ruptures of the Achilles tendon by percutaneous tenorrhaphy. *Rev Chir Orthop Reparatrice Appar Mot* 1992;78(6):404-407.
19. Nistor L. Surgical and non surgical treatment of Achilles tendon. A prospective randomized study. *J Bone Joint Surg Am* 1981;63(3):394-399.
20. Krueger-Franke M, Siebert CH, Scherzer S. Surgical treatment of rupture of the Achilles tendon: a review of long-term results. *Br J Sports Med* 1995;29(2):12-15.
21. Cetti R, Christensen S, Ejsted R, Jensen NM, et al. Operative versus non operative treatment of Achilles tendon ruptures. A prospective randomized study and review of the literature. *Am J Sports Med* 1993;21(6):791-799.
22. Domínguez MH, Alfeiran RA, Chavarria XP, Durán HM. Clinical and cellular effects of colchicine in fibromatosis. *Cancer* 1992;69(10):2478-2483.