

## Enucleación de un odontoma compuesto mandibular. Comunicación de un caso clínico

Diana Araceli Dávila Hernández\*

### RESUMEN

Los tumores odontogénicos son lesiones exclusivas de los maxilares y se originan a partir del tejido vinculado con el desarrollo del diente. El tejido anormal de cada uno de estos tumores puede correlacionarse con frecuencia con un tejido similar de la odontogénesis normal. Uno de los tumores más comunes es el odontoma, que está formado por esmalte maduro, dentina y pulpa, y puede ser compuesto o complejo, según su grado de morfodiferenciación o su semejanza con los dientes normales. Se comunica el caso de un paciente de 12 años de edad, a quien se le diagnosticó odontoma compuesto en la región mandibular derecha a través de medios auxiliares como radiografías, sus características clínicas y el estudio histopatológico. En la actualidad se encuentra en fase de recuperación y muestra una dentición mixta, sin barrera física que lo impida.

**Palabras clave:** tumores odontogénicos, odontoma compuesto, odontoma complejo.

### ABSTRACT

Odontogenic tumors are exclusive of maxilar injuries and they appear in the tissue of the tooth development. The abnormal tissue of each one of these tumors can be correlated frequently with a similar tissue of the normal odontogenesis. One of the frequently odontogenic tumors is the odontoma, which is formed by mature enamel, dentine and pulp; and could be composed or complex, according to its degree of morphodifferentiation, or its likeness with the normal teeth. We communicate the case of a 12 year-old male patient who was diagnosed with compound odontoma located in right mandibular area by means of aids of diagnosis such as x-rays, clinical characteristics of the patient and hystopathologic research. At the moment, patient is in phase of recovery, with mixed teething.

**Key word:** odontogenic tumors, compound odontoma, complex odontoma.

**E**l término odontoma fue introducido en 1867 por Broca, para describir un tumor de origen odontogénico de carácter benigno y de crecimiento lento, formado por esmalte, dentina, cemento y tejido pulpar, que representa más del 50% de los tumores odontogénicos.<sup>1</sup> Las lesiones

suelen descubrirse por un diente no erupcionado en el tiempo previsto o por el abombamiento de las corticales óseas del maxilar superior o mandíbula. Los odontomas afectan principalmente a pacientes jóvenes, que están entre la primera y la segunda décadas de la vida, en igual proporción hombre-mujer; son más comunes en los incisivos y los caninos del maxilar superior, seguidos por los de las zonas anteroinferior y posteroinferior de la mandíbula.<sup>2</sup>

Según la clasificación de la Organización Mundial de la Salud (OMS) de 1992,<sup>3</sup> se reconocen dos tipos de odontomas: compuesto, que es una malformación en la cual están representados todos los tejidos dentarios con un patrón de distribución ordenado; la lesión consta de varias estructuras similares a los dientes denominados dentículos;<sup>3,4</sup> y el odontoma complejo, malformación en la que también están representados todos los tejidos dentarios, pero con una distribución desordenada.

\* Cirujana bucal y maxilofacial, subdirectora médica de la Clínica de Especialidades Dentales Dr. Honorato Villa Acosta, ISSSTE.

Correspondencia: Dra. Diana Araceli Dávila Hernández. Clínica de Especialidades Dentales Dr. Honorato Villa Acosta. Prolongación Eje Guerrero 358, colonia Nonoalco Tlatelolco, CP 06400, México, DF. Correo electrónico: dadavila@issste.gob.mx  
Recibido: noviembre, 2009. Aceptado: enero, 2010.

Este artículo debe citarse como: Dávila-Hernández DA. Enucleación de un odontoma compuesto mandibular. Comunicación de un caso clínico. Rev Esp Med Quir 2010;15(2):92-96.

[www.nietoeditores.com.mx](http://www.nietoeditores.com.mx)

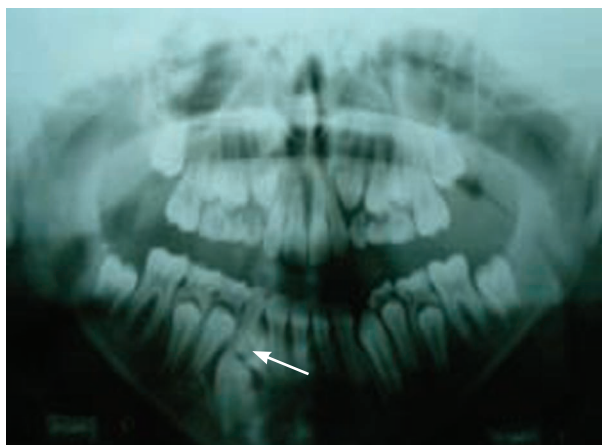## CASO CLÍNICO

Un varón de 12 años de edad, originario del Distrito Federal, producto de la segunda gestación y de un parto eutócico sin complicaciones, acudió al servicio de ortodoncia de la Clínica de Especialidades Dentales Dr. Honorato Villa Acosta del ISSSTE, referido de su clínica de adscripción Balbuena, con el diagnóstico de hipoplasia del maxilar superior, sin antecedentes de enfermedad sistémica o alergia a medicamentos.

A la exploración física, se notó activo, reactivo, ubicado en sus tres esferas biológicas, con pupilas isocóricas, normorrefléxicas, de perfil cóncavo y signos vitales dentro de los parámetros normales.

A la exploración intraoral de los tejidos blandos, se observaron labios íntegros, hidratados, sin indicios de proquelia, encías de coloración rosa pálido con puntillado en la región adherida, lengua saburral e inserción adecuada de frenillos labiales y linguales. En relación con los tejidos duros, se apreció dentición mixta sin procesos cariosos, malposiciones dentarias, clase III de Angle bilateral, mordida borde a borde con pseudo-prognatismo.

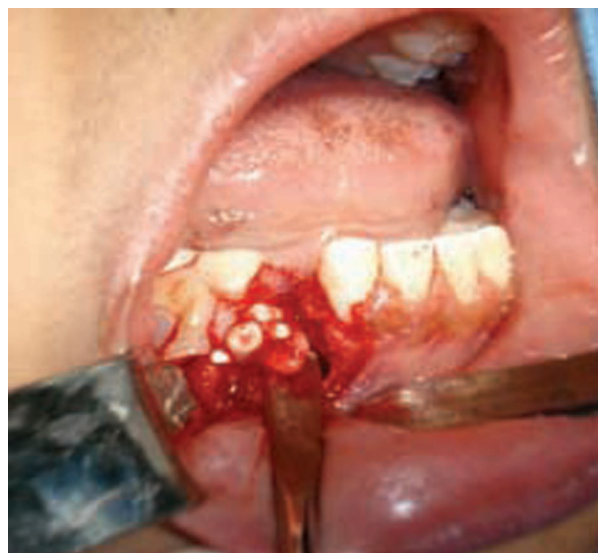Se utilizaron auxiliares de diagnóstico tales como series radiográficas periapicales y radiografía oclusal y panorámica; en esta última se visualizó una imagen radiopaca de bordes definidos limitada por un halo radiolúcido, por debajo del órgano dentario 83, que obstaculizaba la libre erupción del órgano 43 (Figura 1).



**Figura 1.** Radiografía panorámica. Se observa una imagen radiopaca limitada por un halo radiolúcido en la región apical del órgano dentario 83.

Por lo anterior, se decidió extraer los órganos dentarios 83 y 84, así como enuclear la lesión bajo el diagnóstico presuntivo de odontoma compuesto de mandíbula derecha, en la región del órgano dentario 43.

Previa asepsia y antisepsia de la región, y bajo anestesia local con lidocaína y epinefrina al 2%, se infiltraron 2 cartuchos de 1.8 mL cada uno, y se procedió a la sindestomía, luxación, prensión y extracción propiamente dicha del diente 83. Posteriormente, se hizo una incisión trapezoidal de espesor total del órgano dentario 42 al 84, con una hoja de bisturí número 15 y mango número 3; se elevó el colgajo mucoperiostico con un periostótomo, y se efectuó osteotomía inferior a la región del órgano dentario 83 (Figura 2).

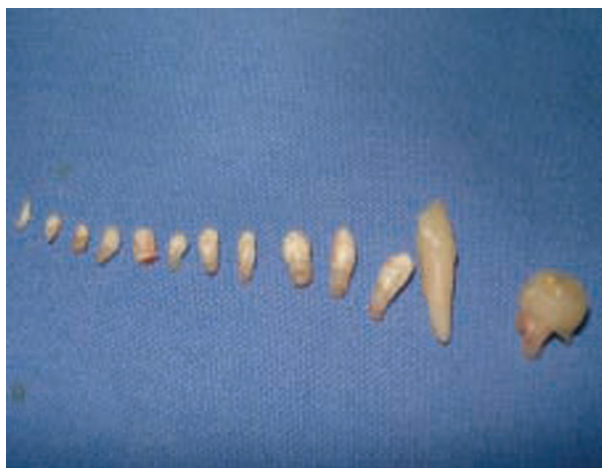

**Figura 2.** Transoperatorio. Se observa la enucleación de la lesión en la región inferior al órgano dentario 83.

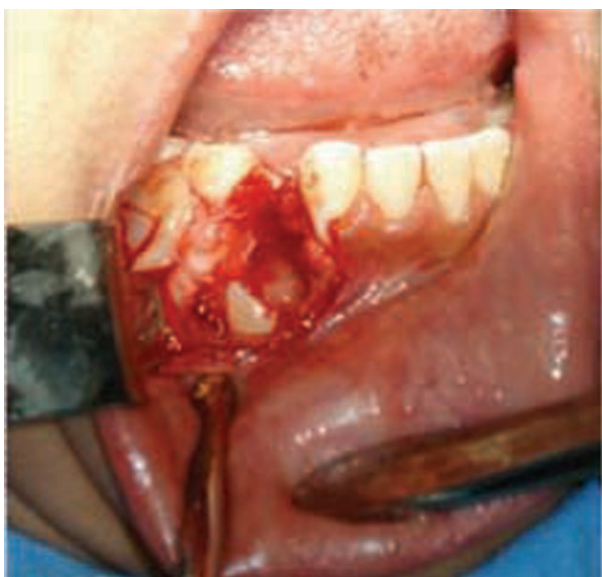Se realizó la enucleación completa de la lesión, de cuyo interior se extrajeron 13 dentículos (Figura 3). Entonces se hizo el curetaje de la cavidad, lo que permitió visualizar la corona del órgano dentario 43, misma que se encontraba con giroversión, sin datos aparentes de destrucción (Figura 4).

Se realizó hemostasia, mediante compresión, y se le extrajo el diente 84; después se le repuso el colgajo mucoperiostico y se suturó con seda 3-0.

Se le prescribió penicilina V potásica de 400,000 U a dosis de 2 tabletas orales cada 6 horas durante 7 días,



**Figura 3.** Transoperatorio. Se aprecia la imagen de la lesión enucleada, integrada por 11 dentículos y los órganos dentarios 83 y 84; este último fue extraído después de la enucleación de la lesión.

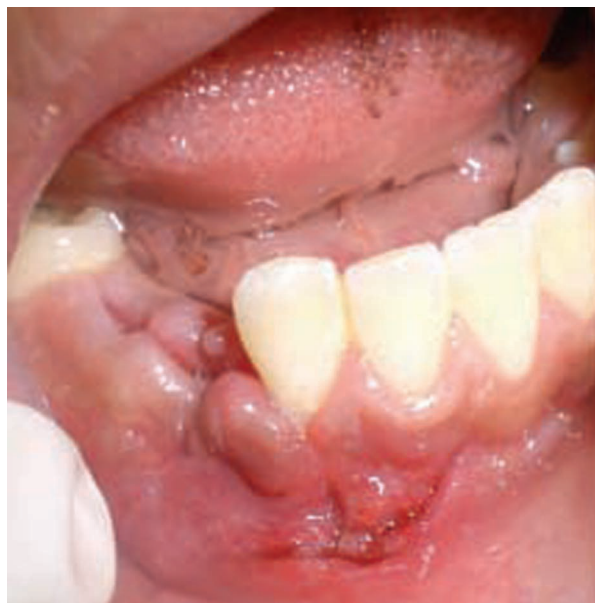

**Figura 4.** Transoperatorio. Se nota la corona del diente 43 posterior al curetaje de la cavidad.

e ibuprofeno a dosis de una tableta de 400 mg cada 8 horas durante 4 días; también se le entregaron indicaciones por escrito.

En el control posoperatorio realizado a los ocho días, se observó que la herida quirúrgica de bordes afrontados estaba en buenas condiciones, sin dehiscencia ni infección, y en vías de cicatrización. El estudio histo-

patológico permitió establecer el diagnóstico definitivo de odontoma compuesto (Figura 5).



**Figura 5.** Posoperatorio inmediato. Puede observarse la herida de bordes afrontados, en vías de cicatrización.

## DISCUSIÓN

Los odontomas son lesiones que normalmente se descubren mediante exámenes radiográficos de rutina;<sup>5</sup> que pueden asociarse con traumatismos ocurridos durante la dentición primaria,<sup>6</sup> con procesos inflamatorios o infecciosos, con anomalías hereditarias (síndrome de Gardner o de Herman), con hiperactividad odontoblástica o con alteraciones en el gen de control del desarrollo dentario.<sup>7</sup>

Algunos autores han clasificado a los odontomas en: ameloblásticos, compuestos y complejos.<sup>8</sup> El odontoma compuesto es una malformación en la que todos los tejidos dentarios están representados con un patrón más ordenado que el de un odontoma complejo, de modo que la lesión consiste en diversas estructuras de aspecto dentario, integradas por esmalte, dentina, cemento y pulpa.<sup>9</sup> En el odontoma complejo todos los tejidos dentarios están dispuestos en un patrón desordenado. El odontoma ameloblástico es una neoplasia con las características generales del fibroma ameloblástico, pero con dentina y esmalte en su estructura.

Desde el punto de vista radiográfico, un odontoma se manifiesta como una lesión radiopaca densa rodeada por un fino halo radiotransparente.<sup>10</sup> Se pueden diferenciar tres estadios de desarrollo con base en la imagen radiográfica y el grado de calcificación al momento del diagnóstico. En el primer estadio se observa radiotransparencia por ausencia de calcificación de los tejidos; en el estadio intermedio existe calcificación parcial; y en el tercero, clásicamente radiopaco, predominan calcificaciones de los tejidos, los cuales están rodeados por un halo radiolúcido. En el odontoma compuesto se aprecia una imagen radiopaca irregular, con variación de contorno y tamaño, integrada por múltiples radiopacidades correspondientes a los dentículos.<sup>11</sup> En el tipo complejo, la radiopacidad no tiene una forma específica, pero aparece como una masa desorganizada, irregular, única o múltiple. En ambos casos, existe un halo radiolúcido que corresponde a la cápsula del tejido conjuntivo.<sup>12</sup>

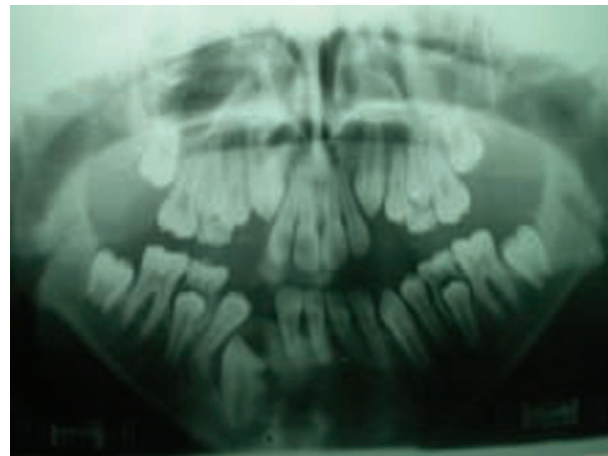
Ante una imagen radiográfica similar a la de un odontoma, el diagnóstico diferencial debe hacerse con lesiones de localización interradicular, como: osteítis residual focal, cementoma, tumor odontogénico epitelial calcificante, tumor odontogénico adenomatoide, diente supernumerario, fibroma cementante u osteoblastoma benigno. Si se encuentra en una zona pericoronar deberá diferenciarse del tumor odontogénico adenomatoide, tumor odontogénico epitelial calcificante, fibroadenoma ameloblástico u odontoameloblastoma.<sup>8</sup> En el seno maxilar podría confundirse con sinusitis, infección periapical con pólipos antrales, micosis antral, diente o raíz desplazada, cuerpo extraño, osteoma periférico, neoplasia benigna mesenquimal, papiloma invertido o carcinoma o sarcoma antral.

Desde el punto de vista microscópico, el odontoma compuesto aparece como un saco fibroso de tejido conjuntivo que rodea los dentículos, los cuales constituyen en su interior una capa central de tejido similar a la pulpa circundada de dentina primaria y cubierta de esmalte parcialmente desmineralizado y de cemento primario. En el odontoma complejo, el elemento predominante es la dentina primaria o inmadura, aunque también hay esmalte cuya disposición puede ser de dos tipos: en un área muy calcificada cerca de la zona central y en un área hipocalcificada con esmalte inmaduro; y cemento inmaduro con una cápsula interna que rodea la lesión.<sup>3</sup>

Dichas lesiones son asintomáticas en pocas ocasiones, en las que los odontomas compuestos pueden provocar una ligera expansión ósea, factor que los diferencia del tipo complejo que da lugar a una marcada expansión del hueso.<sup>7</sup> En 70% de los casos de odontoma se han vinculado situaciones tales como la impactación o mal posición dentaria, la malformación, reabsorción y desvitalización de los dientes adyacentes.<sup>9</sup> Los odontomas intraóseos en la corona de un diente no erupcionado o impactado no facilitan su erupción a la cavidad bucal, aunque atraviesen la superficie ósea y mucosa (odontomas erupcionados).<sup>4,3</sup>

El tratamiento de elección es la exéresis de la lesión, seguida del estudio histológico que proporciona el diagnóstico de certeza.<sup>12</sup> Las recidivas se producen cuando la lesión se extirpa en la etapa de tejido no calcificado.

En la actualidad, el paciente se encuentra en fase de recuperación, con aparatología de ortopedia maxilar para la expansión palatina (Figura 6); su dentición es mixta y el órgano dentario 43 está en vías de erupción.



**Figura 6.** Control posoperatorio a los 30 días. Radiografía panorámica del órgano dentario 43 en vías de erupción.

El odontoma compuesto de este paciente tenía algunas de las características clínicas y radiográficas que destaca la bibliografía; también se confirmó que los hallazgos radiográficos son el indicio de un futuro diagnóstico de odontoma odontogénico. Las características clínicas corroboradas con los auxiliares de diagnóstico y mediante estudio histopatológico son de vital importancia para iniciar un tratamiento adecuado y oportuno.

## REFERENCIAS

1. Amado S, Gargallo J, Berini L, Gay C. Revisión de 61 casos de odontoma. Presentación de un odontoma complejo erupcionado. *Med Oral* 2003;8:366-373.
2. Tomizawa M, Otsuka Y, Noda T. Clinical observations of odontomas in Japanese children: 39 cases including one recurrent case. *Int J Paediatr Dent* 2005;15(1):37-43.
3. Barnes L, Eveson JW, Reichart P, Sidransky D. Classification of tumors: pathology & genetics of head and neck tumors. Geneva: World Health Organization, 2005;p:309.
4. Meneses GA, Mosqueda TA, Ruiz-Godoy RLM. Patología quirúrgica de cabeza y cuello, lesiones tumorales y pseudo-tumorales. México: Trillas, 2006.
5. Scuto I, Ziegler C, Flechtenmacher C, Hofele C. A large ameloblastic fibro-odontoma of the right mandible. *Med Oral Patol Oral Cir Bucal* 2007;12:E34-E37.
6. Kazuo E. Surgical planning for resection of an ameloblastoma and reconstruction of the mandible using a selective laser sintering 3D biomodel. *Oral Surg Oral Med Oral Pathol Oral Radiol Endod* 2008;106:36-40.
7. Steven E, Smullin W. Peripheral desmoplastic ameloblastoma: report of a case and literature review. *Oral Surg Oral Med Oral Pathol Oral Radiol Endod* 2008;105(1):37-40.
8. Eslami B, Lorente C, Kieff D, Caruso PA, et al. Ameloblastoma associated with the nevoid basal cell carcinoma (Gorlin) syndrome. *Oral Surg Oral Med Oral Pathol Oral Radiol Endod* 2008;105(6):10-13.
9. Punnya AV, Rekha K. Ameloblastoma with mucous cells: Review of literature and presentation of 2 cases. *Oral Surg Oral Med Oral Pathol Oral Radiol Endod* 2008;106(6):20-26.
10. Migaldi M, Sartori G, Rossi G, Cittadini A, et al. Tumor cell proliferation and microsatellite alterations in human ameloblastoma. *Oral Oncol* 2008;44(1):50-60.
11. Lu L, Yang J, Liu J, Yu Q, et al. Ultrasonographic evaluation of mandibular ameloblastoma: a preliminary observation. *Oral Surg Oral Med Oral Pathol Oral Radiol Endod* 2009;108(2):32-38.
12. Yavagal C, Anegundi R, Shetty S. Unicystic plexiform ameloblastoma: An insight for pediatric dentists. *J Indian Soc Pedod Prev Dent* 2009;27:70-74.