

Abordaje lateral directo, una buena opción en el reemplazo total de cadera. Experiencia en el Hospital Regional General Ignacio Zaragoza

Ascensión Benítez Romero,* Luis Alberto Pérez Méndez,** Carlos Mejía Rohenes***

RESUMEN

Objetivo: determinar si el abordaje lateral directo, para realizar la artroplastia total de cadera, ha sido una buena opción en el Hospital Regional General Ignacio Zaragoza.

Material y método: en este estudio descriptivo, observacional, retrospectivo y tangencial se analizaron los expedientes de 47 pacientes del módulo de cirugía articular, que se sometieron –de marzo de 2006 a marzo de 2009– a una artroplastia total de cadera realizada con abordaje lateral directo. La información que se recopiló se analizó mediante un cuestionario tabulado manualmente.

Resultados: se operó a 47 pacientes: 27 del sexo femenino. La mayoría de ellos (42.5%) tenía 60 años o más de edad. Las causas principales para realizar la artroplastia fueron coxartrosis (70.2%) y las fracturas del cuello femoral (27.6%). El tiempo quirúrgico mínimo fue de una hora (40.4%), y el máximo, de tres horas (14.8%). Sólo nueve pacientes (19.1%) experimentaron una complicación; la más frecuente fue luxación protésica (10.6%).

Conclusiones: el reemplazo total de cadera es un procedimiento que ha tenido mucho auge en los últimos años; el éxito de éste depende del conocimiento de la anatomía, de la experiencia del cirujano con la técnica que domine y del tratamiento que le dé a las complicaciones. El abordaje lateral directo es una buena opción para realizar la artroplastia total de cadera, porque los tiempos quirúrgicos son cortos y la tasa de complicaciones es mínima, lo cual concuerda con las referencias internacionales.

Palabras clave: abordaje lateral directo, artroplastia total de cadera, coxartrosis.

ABSTRACT

Objective: To determine if the direct lateral approach to the hip in total hip replacement is a good option in the Regional Hospital General Ignacio Zaragoza.

Material and method: In a retrospective, transversal, descriptive and observational study, 47 files from joint surgery consultation of patients submitted to total arthroplasty with direct lateral approach from March 2006 to March 2009 were analyzed. Analysis of information was done through a questionnaire manually tabulated.

Results: Forty-seven patients were submitted to surgery, 27 were female. Most of them were in the 6th decade of life (42.5%). Main causes to do arthroplasty were coxarthrosis (70.2%) and femoral neck fracture (27.6%). Minimal and maximal surgical time was 1 hour (40.4%) and 3 hours (14.8%), respectively. Only nine patients had complications (19.1%) the most frequent was prosthetic dislocation (10.6%).

Conclusions: Hip total replacement has been a very popular procedure in the last years; its success depends on the anatomy knowledge, medical experience with the technique, and clinician's skills and aptitudes to treat complications. Direct lateral approach is a good option to do hip total arthroplasty because it shows minimal surgical time and complications, which agrees with other international references.

Key words: direct lateral approach, hip total arthroplasty, coxarthrosis.

* Médico adscrito al Módulo de Cirugía Articular.

** Residente de cuarto año de Traumatología y Ortopedia, Universidad La Salle.

*** Jefe del servicio de Traumatología y Ortopedia, Hospital Regional General Ignacio Zaragoza, ISSSTE, México, DF.

Correspondencia: Ascensión Benítez Romero. Av. Ignacio Zaragoza 1711, colonia Ejército Constitucionalista, CP 09220, México, DF. Correo electrónico: ascensionb@hotmail.com,

betotrauma@hotmail.com

Recibido: agosto, 2009. Aceptado: enero, 2010.

Este artículo debe citarse como: Benítez-Romero A, Pérez-Méndez LA, Mejía-Rohenes C. Abordaje lateral directo, una buena opción en el reemplazo total de cadera. Experiencia en el Hospital Regional General Ignacio Zaragoza. Rev Esp Med Quir 2010;15(2):53-58.

www.nietoeditores.com.mx

Desde 1960, en que sir John Charnley estudió la función y la biomecánica de la articulación coxofemoral, se ha seguido desarrollando la artroplastia total de cadera.^{1,2} Actualmente, la artroplastia total de cadera, que sigue siendo la mejor solución para recuperar la función articular, se basa en el abordaje utilizado, en la experiencia y en la agilidad con que trata la vía el cirujano, en el conocimiento que tiene de la misma y en la resistencia y fijación ósea del material; durante el acto operatorio (biomecánica) el cirujano debe ser preciso en la distribución de la carga y en la determinación del límite de resistencia trabecular para que se mantengan fijos los implantes artificiales y sus altos coeficientes de fricción, que son 70 veces más grandes que los fisiológicos, lo cual limita los resultados.³

La cadera –una articulación de tipo enartrosis, de coaptación muy firme y proximal al miembro inferior– está formada por el acetábulo de la pelvis y la cabeza femoral y tiene una menor amplitud de movimientos que la articulación escapulohumeral, pero goza de mayor estabilidad, lo que condiciona su locomoción y su función de soportar el peso corporal.⁴

Movimientos de flexión de la cadera

La flexión de la cadera hace que la cara anterior del muslo se encuentre con el tronco. Es decir, el miembro pélvico se mueve hacia delante del plano frontal. Su amplitud de flexión depende de estos factores: si la rodilla se encuentra extendida a causa de la tensión de la musculatura isquiotibial, la cadera sólo podrá flexionarse 90°; si la rodilla está flexionada, la tensión de la musculatura isquiotibial cede, y por tanto, la cadera podrá flexionarse con más amplitud (hasta 120°). Asimismo, si la flexión es pasiva, alcanza hasta 145°. Los músculos flexores de la cadera son el psoas iliaco –que es el más potente de todos–, el sartorio, el recto anterior, el tensor de la fascia lata, el pectíneo, el abductor mediano, el vasto interno, el glúteo menor y el glúteo mediano.^{4,5}

Movimientos de extensión de la cadera

La extensión de la cadera hace que el miembro pélvico se mueva hacia atrás del plano frontal. La amplitud de la extensión, que es más reducida que la amplitud de la

flexión, está limitada por el ligamento de Bertin y por la capacidad de elongación del psoas iliaco. La amplitud de la extensión activa es mayor cuando la rodilla está extendida; si ésta está flexionada, la amplitud es de 20°.^{4,5} Esto se debe a que parte de la fuerza de los músculos isquiotibiales participa en la flexión de la rodilla. La amplitud de la extensión pasiva es mayor que la activa. Los músculos extensores de la cadera se distinguen en dos grupos, ya sea que se inserten en el extremo superior del fémur o alrededor de la rodilla. En el primer grupo se encuentra el glúteo mayor –el más importante de los músculos extensores–, cuya acción es complementada por los haces más posteriores de los glúteos mediano y menor, músculos que son –además– rotadores externos. En el segundo grupo se encuentran los músculos isquiotibiales: la porción larga del bíceps femoral, el semitendinoso y el semimembranoso.⁴

Movimientos de aducción de la cadera

La aducción de la cadera hace que el miembro inferior se mueva hacia dentro, aproximándose al plano de simetría del cuerpo. No existe un movimiento de aducción puro debido a que la posición de referencia de ambos miembros inferiores está en contacto. Por eso, existe una aducción relativa –que es el movimiento a partir de una abducción– y una aducción con extensión de la cadera. Todos los músculos que intervienen en la aducción –excepto las fibras superiores del glúteo mayor, que no son músculos aductores sino abductores– pasan por debajo y por dentro del plano sagital, que pasa por el centro de la articulación. Los músculos aductores son: el aductor mayor, el recto interno, el semimembranoso, el semitendinoso y la porción larga del bíceps femoral, el glúteo mayor, el cuadrado crural, el pectíneo, el obturador interno, el aductor mediano, el aductor menor y el recto interno.⁴

Movimientos de abducción de la cadera

La abducción de la cadera hace que el miembro inferior se mueva hacia fuera, alejándose del plano de simetría del cuerpo. Si teóricamente es factible realizar la abducción de una sola cadera, en la práctica la abducción de la cadera se acompaña de una abducción idéntica a la contralateral, lo cual ocurre a partir de 30°. Cuando se completa el movimiento de

abducción, el ángulo formado por los dos miembros inferiores es de 90° y puede ser de 180° en personas entrenadas.^{4,5}

Los músculos abductores de la cadera son: el glúteo mediano –que es el principal–, el glúteo menor, el tensor de la fascia lata, el glúteo mayor y el piramidal.⁴

Movimientos de rotación longitudinal de la cadera

La posición de decúbito prono se obtiene cuando la rodilla, una vez flexionada en ángulo recto, está vertical. Cuando la pierna –a partir de esta posición– se dirige hacia fuera, se mide la rotación interna, cuya amplitud máxima es de 30 a 40°. La rotación externa, cuya amplitud máxima es de 60°, se mide cuando la pierna se dirige hacia dentro.⁵ Los músculos rotadores externos son los pelvitrocantéreos, como el piramidal de la pelvis, el obturador interno y el obturador externo. Algunos músculos aductores también son rotadores externos, como el cuadrado crural, el pectíneo, los haces más posteriores del aductor mayor y los glúteos. Los músculos internos son el tensor de la fascia lata, el glúteo menor y el glúteo mediano.⁴

Indicaciones para la artroplastia total de cadera

La afección más común para realizar una artroplastia total de cadera es la artrosis primaria severa, cuyo síntoma principal es el dolor, que suele ir acompañado de un mal funcionamiento de la articulación, lo cual en la vida diaria limita las actividades. Para justificar el reemplazo total de cadera, el dolor debe ser resistente a medidas conservadoras, como medicación con antiinflamatorios no esteroideos, reducción de peso, actividad restringida y utilización de soportes. Por lo general, se prefiere que el reemplazo total de cadera se realice en pacientes mayores de 60 años porque a esta edad las exigencias físicas de la prótesis tienden a ser menores y porque la longevidad de la operación se acerca a la esperanza de vida del paciente. Otras enfermedades que se benefician de la sustitución total de cadera son las que ocasionan artrosis secundaria, como artritis reumatoide, displasia en la cadera, necrosis avascular, artritis traumática, fracturas confirmadas no resueltas, tumores óseos benignos o malignos, artritis asociada con enfermedad de Paget, espondilitis anquilosante y artritis reumatoide juvenil.^{6,7}

Abordajes quirúrgicos para la artroplastia total de cadera

Abordaje posterior

Actualmente, el abordaje posterior se utiliza frecuentemente debido a que el porcentaje de éxitos es alto. Las razones de dicho éxito son una disección fácil, una exposición relativamente atraumática de tejidos blandos, una pérdida sanguínea reducida –ya que la disección es mínima–, una exposición femoral y acetabular amplia y la posibilidad de reconstruir –en la mayoría de los pacientes– los tejidos blandos posteriores, lo cual hace que el paciente se rehabilite en forma rápida. Una desventaja de este abordaje es que se experimenta un porcentaje de luxaciones mayor que con los abordajes anterolaterales y transtrocantéricos. Esto se debe principalmente a una pérdida de las estructuras estabilizadoras capsulares y musculotendinosas posteriores. Hasta el momento este tema sobre la reparación de las estructuras posteriores ha recibido poca atención en la bibliografía, incluidas las descripciones de Kocher, Gibson y Moore.^{8,9}

Abordaje por vía transtrocantérica

Esta vía actualmente se utiliza en las operaciones quirúrgicas de revisión, ya sea cuando hay una luxación por recambio de la superficie primaria o cuando hay una alteración de la longitud de la pierna. La osteotomía del trocánter mayor, al proporcionar una amplia exposición, facilita la extracción de la prótesis y el acceso al fémur proximal en la revisión de la artroplastia total de cadera.^{10,11}

Abordaje anterior

En 1917 Smith-Peterson, durante una exposición de cadera, se inquietó por la magnitud de la hemorragia, lo que lo condujo a buscar la vía anterior iliofemoral y a reflejar el tensor de la fascia lata y los músculos glúteos de la superficie lateral del iliaco hasta llegar a la cápsula. A este abordaje Campbell lo llamó “abordaje de Smith-Peterson”, un abordaje anterolateral. Rocwood y Green lo consideraron un abordaje anterior y lo llamaron “abordaje iliofemoral anterior para la pelvis”.¹²

Abordaje lateral directo

En la exposición del fémur proximal y del acetábulo se consideraba excelente, porque los tiempos operatorios

para la deambulación son menores, las pérdidas sanguíneas son mínimas y las tasas de luxación son muy bajas, aunque haya una incidencia de osificaciones heterotópicas.

Hardinge describió en 1982, en la publicación de *The direct lateral approach to the hip*, el abordaje lateral directo de la cadera, pero la descripción original de este abordaje la hicieron Mc Farland y Osborne, quienes lo entienden como una extensión del abordaje posterior, en el que el glúteo mediano y el vasto lateral del trocánter mayor se separaban completamente y se desplazaban anteriormente. En su publicación Hardinge hace mención de 83 caderas y de una modificación significativa del abordaje de Mc Farland y Osborne, en el que el tendón posterior al glúteo mediano se deja unido al tubérculo trocánterico anterior a la fosa piriforme.^{13,14}

Abordaje anterolateral

El abordaje anterolateral, originalmente descrito por Watson-Jones, permite una exposición excelente del cuello femoral y del acetábulo sin necesidad de una osteotomía trocánterica.

Esta vía pasa por delante del glúteo medio y evita dañar a este importante abductor de la cadera. Es particularmente útil en pacientes con riesgo de luxación posterior o con enfermedades neurológicas –como Parkinson, espasticidad o deformidad grave en la flexión– y en pacientes sometidos a artroplastia total –bilateral y simultánea– de la cadera, ya que el paciente es intervenido en posición supina sin que sea necesario el cambio de posición del paciente.¹⁵

Abordaje posterolateral

En este continente Gibson es el responsable del redescubrimiento de este abordaje, ya que primeramente lo describieron Kocher y Langenbeck. Como no es necesario desinsertar los músculos glúteos del ilion ni interferir en la función del tracto iliotibial, la rehabilitación después del procedimiento quirúrgico es inmediata. Sus desventajas son una tasa de luxación alta y el riesgo de lesionar el nervio ciático.¹⁶

Complicaciones en la artroplastia total de cadera

Las complicaciones más frecuentes son infección y trombosis venosa, ambas prácticamente controladas

gracias a la profilaxis antibiótica y anticoagulante y a una movilización temprana. Las causas de mortalidad más comunes son el embolismo pulmonar (cuya frecuencia es de 0.4 a 3%) y las trombosis venosas profundas (0.5-3%). Algunos autores relacionan la fijación cementada con un mayor riesgo de trombosis venosa profunda.

Los problemas nerviosos ocurren en 0.5 a 3.5% de las artroplastias primarias; por lo general, son parálisis del nervio femoral, que en muchos pacientes no son permanentes.

Las fracturas, que son más frecuentes en las prótesis colocadas a presión que en las prótesis cementadas, ocurren casi siempre durante el procedimiento quirúrgico y, en un mínimo porcentaje, después de la sustitución articular.¹⁷

La luxación suele ser consecuencia del acortamiento del tejido blando, lo que genera un desequilibrio muscular o mala posición del implante, además del hecho de que el tamaño de ambas estructuras es menor en la prótesis que en el original.

Los fallos a largo plazo de la prótesis suelen deberse a reacciones inflamatorias como consecuencia de la reabsorción ósea alrededor de la prótesis. La reacción inflamatoria suele deberse a las pequeñas partículas que se desprenden de las superficies de la prótesis y que son absorbidas por los tejidos del entorno, lo cual puede ocasionar que se pierda la prótesis de cadera.¹⁸

MATERIAL Y MÉTODO

En este estudio descriptivo, observacional, retrospectivo y tangencial se estudiaron los expedientes de 47 pacientes del módulo de cirugía articular, que se sometieron –de marzo de 2006 a marzo de 2009– a una artroplastia total de cadera realizada con abordaje lateral directo.

Se excluyeron del estudio los pacientes que en la cadera hubieran tenido un procedimiento quirúrgico previo y que, por tanto, tuvieran una cicatriz quirúrgica previa.

Las variables consideradas fueron: tiempo quirúrgico, estancia intrahospitalaria posquirúrgica y complicaciones en la artroplastia total de cadera.

Los datos se recopilaron mediante un cuestionario tabulado manualmente. Para realizar una base de datos de los pacientes, se utilizaron medidas descriptivas absolutas y relativas (porcentajes).

Finalmente, se elaboró un cuadro y una figura para facilitar el análisis, la discusión y la exposición de los resultados.

RESULTADOS

Se operó a 47 pacientes: 27 del sexo femenino. La mayoría de ellos (42.5%) tenía 60 años o más de edad (Figura 1). Las causas principales para realizar la artroplastia total de cadera se exponen en el Cuadro 1.

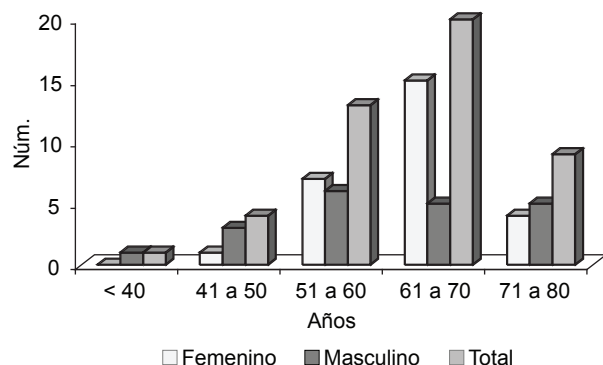


Figura 1. Pacientes a los que con abordaje lateral directo se les realizó una artroplastia total de cadera (marzo 2006-marzo 2009).

Cuadro 1. Diagnósticos para realizar la artroplastia total de cadera

Diagnóstico	Pacientes (%)
Coxartrosis	33 (70.2)
Fractura del cuello	13 (27.6)
Necrosis avascular	1 (2.1)
Otros	0
Total	47 (100)

El tiempo quirúrgico mínimo fue de una hora (40.4%), y el máximo, de tres horas (14.8%).

Sólo 9 pacientes (19.1%) experimentaron una complicación; la más frecuente fue luxación protésica (10.6%); en 2 de ellos hubo falla del componente protésico. En otros 2 (4.2%) hubo aflojamiento y se encuentran actualmente en observación en consulta externa. En otros 2 pacientes (4.2%) hubo infección, otra paciente decidió someterse a una artroplastia de resección de Girdlestone y otro –que optó por retirarse la prótesis– se encuentra

actualmente con un espaciador protésico para un segundo tiempo quirúrgico. Sólo hubo una dehiscencia de herida quirúrgica –remitida a lavado y a desbridamiento quirúrgico–, pero no hubo bordes necróticos. La mayoría de los pacientes no tuvo complicaciones (80.8%).

La estancia intrahospitalaria posterior a la operación quirúrgica fue de dos a tres días (40.43 y 48.92%). Los pacientes que estuvieron más de tres días fueron los que tuvieron fiebre o una complicación.

DISCUSIÓN Y CONCLUSIONES

El éxito de la artroplastia total de cadera, para reintegrar al paciente a sus actividades cotidianas, se basa principalmente en la experiencia del cirujano ortopeda con el abordaje que utiliza, en la agilidad con que maneja la vía y en el conocimiento que tenga del abordaje y de la biomecánica de la cadera a fin de evitar, en lo más posible, complicaciones que puedan limitar o incapacitar al paciente, un deterioro psíquico y estético en éste y un problema económico para la familia.

Cuando la colocación de prótesis total de cadera se hace –según esta experiencia– con abordaje lateral directo, se logra una buena exposición del acetábulo, lo que ayuda a que éste sea colocado correctamente en su posición y a que el componente femoral sea colocado correctamente en la porción proximal del fémur; así, se evita colocar vástagos en falsas vías o en posiciones viciosas.

Los resultados de este estudio muestran que el abordaje lateral directo es una buena opción para realizar la artroplastia total de cadera, porque los tiempos quirúrgicos son cortos y la tasa de complicaciones es mínima, lo que concuerda con las referencias internacionales.^{17,18}

REFERENCIAS

1. Camacho GJ, Fernández VJM. Sir John Charnley (1911-1982). *Acta Ortopédica Mexicana* 2006;20(1):37-39.
2. Wroblewski BM. Professor sir John Charnley (1911-1982). In: Jayson M, editor. *Herberden Historical Series/Series*. *Br Soc Rheumatol* 2002;41:824-825.
3. Peterson DR, Bronzino JD. *Biomechanics: principles and applications*. CRC Press Taylor and Francis Group 2008;3:13-15.
4. Kapandji AI. *Fisiología articular*. Tomo II. Madrid: Médica Panamericana, 1998;p:14-16.
5. Taboada CH. *Goniometría: una herramienta para la eva-*

- luación de las incapacidades laborales. 1ª ed. Buenos Aires: Asociart ART, 2007;p:94-98.
6. Crawford R, Murray D. Total hip replacement: indications for surgery and risk factors for failure. *Ann Rheum Dis* 1997;56(8):455-457.
 7. Dreinhöfer KE, Dieppe P, Stürmer T, Gröber-Grätz D, et al. Indications for total hip replacement: comparison of assessments of orthopaedic surgeons and referring physicians. *Ann Rheum Dis* 2006;65:1346-1350.
 8. Sculco TP. Abordaje posterior. En: Roby C, Thompson MD, editores. *Máster en Cirugía Ortopédica-Cadera*. Madrid: Marban, 1999;p:3-14.
 9. Varela EJR, Suárez SMA, Álvarez VMA, Álvarez RM y col. Abordaje posterior vs lateral en artroplastia total de cadera. Estudio prospectivo, aleatorizado y ciego. *Revista Española de Cirugía Osteoarticular* 2005;40(223):126-133.
 10. Paprosky WG. Artroplastia total de cadera de revisión. Monografía. Barcelona: Ars Medica, 2002;p:11-12.
 11. Amstutz HC, Yaho J. Vía transtrocantérica. En: Roby C, Thompson MD, editores. *Máster en Cirugía Ortopédica-Cadera*. Madrid: Marban, 1999;p:3-14.
 12. Jordan C, Mirzabeigi E. Anterior (Smith-Peterson) Approach. *Atlas of Orthopaedic Surgical Exposures*. New York: Thieme Medical Publishers, 2000;p:108.
 13. Hardinge K. The direct lateral approach to the hip. *J Bone Joint Surg* 1982;64B:17-18.
 14. Sánchez PA, Arbeláez WR. Abordaje lateral indirecto modificado en artroplastia de cadera. *Revista Colombiana de Ortopedia y Traumatología* 2006;20(3):24-34.
 15. Jordan C, Mirzabeigi E. Anterolateral (Watson-Jones) Approach. *Atlas of Orthopaedic Surgical Exposures*. New York: Thieme Medical Publishers, 2000;p:105.
 16. Jordan C, Mirzabeigi E. Posterolateral (Gibson) Approach. *Atlas of Orthopaedic Surgical Exposures*. New York: Thieme Medical Publishers, 2000;p:116.
 17. Álvarez GV, Rodríguez AC, Zazo EM, Nistal RJ y col. Complicaciones a corto plazo de la artroplastia total primaria de cadera. *Revista Española de Cirugía Osteoarticular* 2005;40(221):13-17.
 18. González DVA, Padgett DE, Salvati EA. Preoperative planning for primary total hip arthroplasty. *J Am Acad Orthop Surg* 2005;13:455-462.