Estudio comparativo para determinar la eficacia del formocresol y del vitapex

En pulpotomía para la dentición temporal

Haydeé Gómez Llanos, Alicia Percevault, Miguel Cadena, Luis Raphael y Carlos Guízar*

A través de los años el odontólogo se ha preocupado por perfeccionar las técnicas, los materiales y los medicamentos utilizados en la práctica, para así ofrecer un mejor servicio a la población. El odontopediatra está obligado a instruir a sus pacientes sobre los métodos preventivos para conservar la salud oral como sea posible, ya que la mayoría de los procesos cariosos se deben a una deficiente educación en la higiene oral o por una alimentación rica en carbohidratos.

En casos en los que la lesión cariosa expuesta se presenta en un órgano dentario de dentición temporal, será la pulpotomía el tratamiento por elección, ya que permitirá el mantenimiento de los dientes temporales, importantes en el desarrollo de las estructuras orofaciales.

En 1992 Rushman M. identificó en un estudio comparativo entre el formocresol y el glutaraldehído que en aquellos donde utilizó este último no presentaron síntomas o fracaso en el procedimiento de pulpotomía, mientras que en los molares en que se utilizó formocresol se observó que en 27.9% hubo reabsorción interna atípica de la raíz.

En un estudio realizado por García Godoy, en el cual se trabajó con dientes temporales analizándolos radiográficamente después de haber sido tratados con formocresol, observó que 45% presentaba obliteración de los conductos radiculares.

Raphael L. realizó un estudio en la clínica de especialidad en odontología pediátrica en la ciudad de Tijuana, Baja California, México, en el cual utilizó el vitapex como medicamento para pulpotomía en dentición temporal, obteniendo 100% de éxito clínico y radiográfico.

Aún con la gran cantidad de investigaciones que se han realizado para determinar el grado de toxicidad o daño que puede causar el formocresol y la búsqueda de un medicamento que lo sustituya, no se ha encontrado el medicamento que además de dar un alto grado de éxito clínico sea fácil de utilizar y comercializar.

Pulpotomía

La terapia pulpar en dientes primarios se realiza frecuentemente en niños de menos de seis años (Hanmeta I. 2000). La pulpotomía es uno de los tratamientos más realizados, y se puede definir como la extirpación de la pulpa vital inflamada de la cámara pulpar y la posterior aplicación de un medicamento sobre los muñones pulpares radiculares (Pinkham J 1996), con el objetivo de conservar estos últimos vitales, con capacidad de cicatrización como una medida temporal para posponer la extracción (Barber E. 1995).

Medicamentos utilizados en el tratamiento de pulpotomía

Los medicamentos comúnmente utilizados para el tratamiento de pulpotomía incluyen el hidróxido de calcio, óxido de zinc, eugenol, formocresol y en los últimos años el glutaraldehído, siendo este último según estudios el menos tóxico a los tejidos en comparación con todos los anteriores (Andlaw 1992).

Función del formocresol

El formocresol actúa fijando la pulpa radicular, ya que tiene capacidad momificante, además de provocar una desnaturalización de las proteínas de la pulpa radicular más próxima a la cámara pulpar y se difunde hacia la pulpa más apical, fijando los tejidos en mayor o menor medida (Siephen H. 1995).

* Maestro de tiempo completo en el área de odontopediatría, Facultad de Odontología Tijuana, de maestro tiempo completo en el área de operatoria, Facultad de Odontología Tijuana, coordinador investigación y posgrado, Facultad de Odontología Tijuana, y director de la Facultad de Odontología Tijuana, respectivamente.

Vitapex

El vitapex es un material utilizado para tratamiento de pulpectomía de la casa comercial DíaDent y consiste en una pasta hecha con base de yodoformo e hidróxido de calcio, sus componentes más importantes son: Os MA 20DO Yodoformo 40.4gr, hidróxido de calcio 30.0gr, aceites de silicón 22.4gr, otros materiales 6.9 gramos.

Función del Vitapex

El Vitapex es un material efectivo para la obturación de dientes temporales ya que presenta las siguientes características: es un material reabsorbible, no daña los tejidos dentarios, hueso, ni dientes permanentes, no provoca contracciones, es fácil de remover en caso de ser necesario, es radioopaco, no decolora al diente, tiene un peso molecular muy alto (393.78), es un polvo fino color amarillo limón, de olor muy penetrante y persistente, poco soluble en agua , pero soluble en alcohol, se reabsorbe rápidamente en la zona periapical y más lentamente dentro del conducto radicular.

Justificación

El tratamiento de pulpotomía se realiza con gran frecuencia en dentición temporal, como una alternativa para mantener el órgano dentario en boca. Hasta el momento no se ha encontrado un medicamento que además de proporcionar eficacia clínica no provoque reacciones adversas en el corto o largo plazos.

El formocresol, utilizado desde hace ya varias décadas, con un alto porcentaje de éxito clínico, presenta efectos adversos como el daño a la pared celular de las células de la pulpa vital remanente, así como un alto grado de toxicidad a órganos como el hígado y el riñón. El vitapex (pasta yodoformada e hidróxido de calcio), es una alternativa, ya que no ocasiona daño al tejido pulpar, al germen remanente ni en lo sistémico.

La presente investigación contribuyó a establecer si el vitapex puede ser la alternativa a dichos medicamentos que hasta el momento se utilizan.

Objetivo

Comparar la eficacia del vitapex (pasta yodoformada e hidróxido de calcio) y formocresol en su utilización para el tratamiento de pulpotomía en dentición temporal.

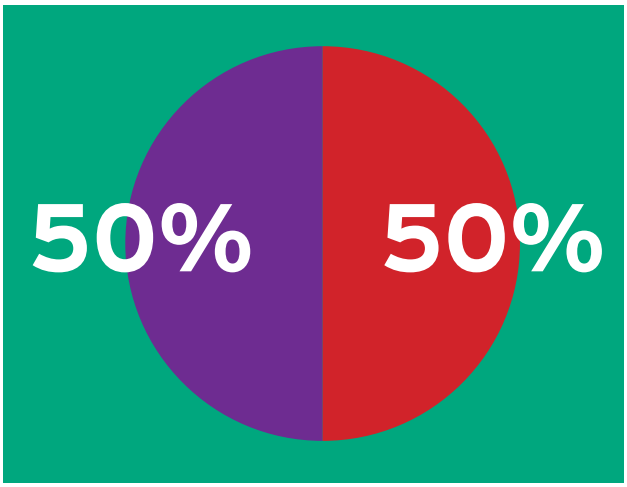

Gráfica 1. Técnica utilizada. Cincuenta por ciento de los tratamientos se realizaron con vitapex y 5 por ciento con técnica de formocresol.

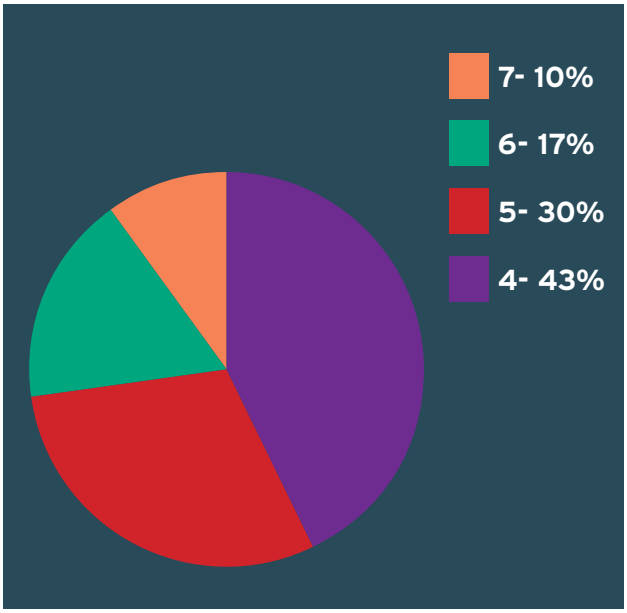

Gráfica 2. Edad de los pacientes atendidos. La distribución por edad fue la siguiente: 43%, 4 años, 3%, 5 años, 17%, 6 años y 10%, 7 años.

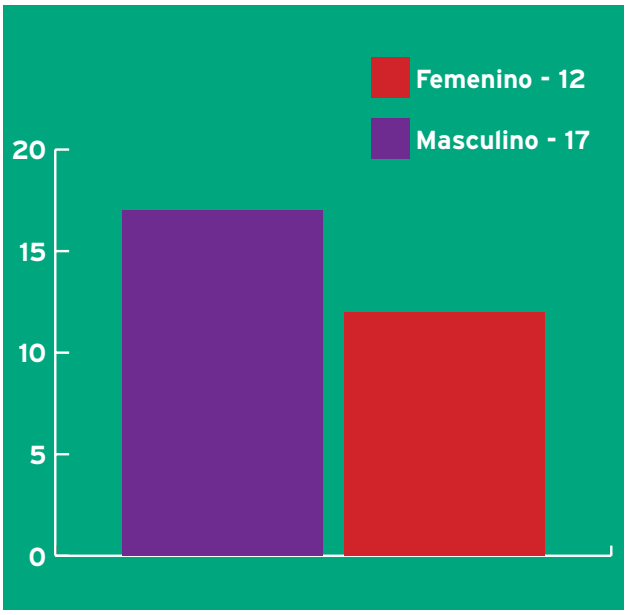

Gráfica 3. Edad de paciente por técnica. Los cuatro años fue la edad más frecuente en la técnica de formocresol.

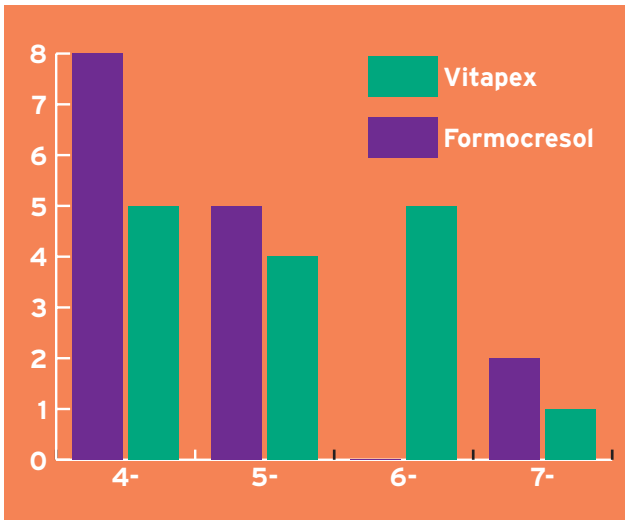

Gráfica 4. Pacientes atendidos según el género. De los 30 niños, 17 fueron de sexo masculino y 13 del femenino.

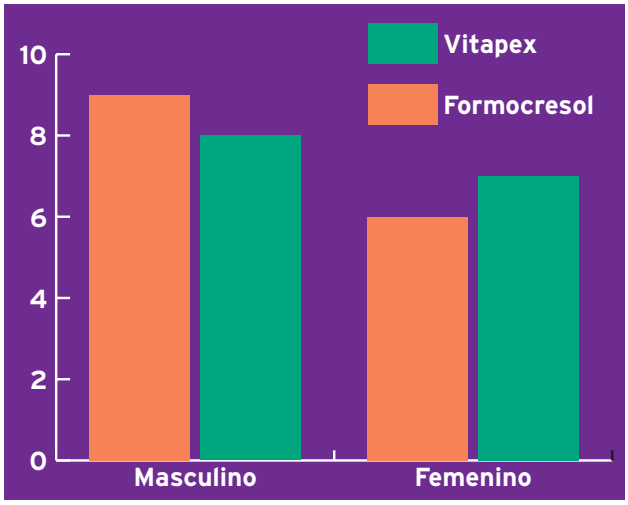

Gráfica 5. Técnica realizada según género. En el sexo masculino se realizaron mayor número de tratamientos con formocresol y en el femenino con vitapex.

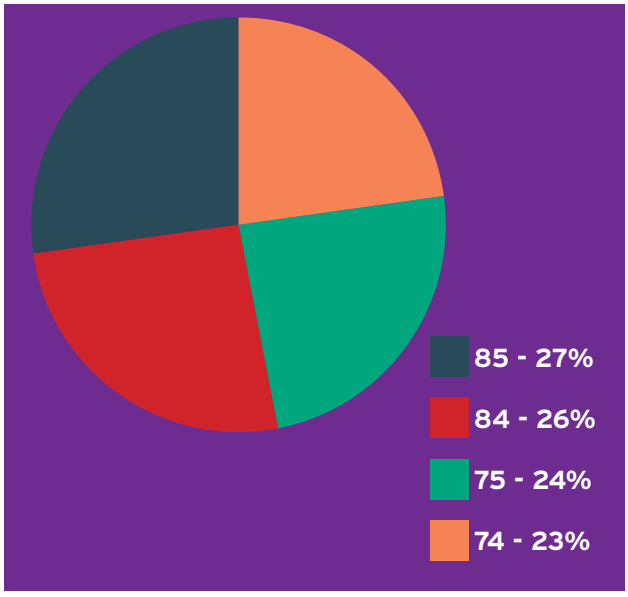

Gráfica 6. Órganos dentarios grupo 1. El órgano dentario en el que se realizaron con mayor frecuencia técnica con formocresol fue el 85 (segundo molar derecho).

Materiales y métodos

La presente investigación fue un estudio descriptivo, experimental, comparativo, prospectivo y longitudinal, para lo cual se realizaron 30 pulpotomías en 30 molares temporales inferiores. De ellas en el grupo 1, 15 fueron tratamientos con técnica de Formocresol y en el grupo 2, 15 tratamientos con vitapex, en pacientes que asistieron a la clínica de la especialidad de odontología pediátrica de la Universidad Autónoma de Baja California, para lo cual se pidió autorización al jefe de clínica y a los padres de los niños que participaron en este estudio.

El rango de edad para los pacientes fue de 4 a 7 años, sin importar género, con indicación para pulpotomía en molares inferiores, que presentaran raíces completas, tejidos de soporte, hueso, ligamento y cemento sano, sin lesión en furca y ápice; se tomó como criterio de eliminación aquellos pacientes que no acudieron a la primera cita después del tratamiento.

De las 50 pulpotomías que debían realizarse en la clínica de especialidad en odontología pediátrica se seleccionaron para este estudio aquellas en las que el paciente cumplía con los criterios de inclusión, siendo éstos los siguientes: pacientes con diagnóstico pulpar reversible en primeros y segundos molares inferiores temporales, pacientes con edad entre 4 y 7 años de edad, raíces de molares a tratar completas, tejidos de soporte, hueso ligamento periodontal y cemento dental sanos, sin lesión en furca o ápice, además de haber acudido en el periodo 2000-2001, de las cuales fueron 35 eliminando a cinco por su inasistencia a las citas consecutivas; la forma de elegir la técnica a utilizar fue alternando uno para técnicas con formocresol y uno para técnica con vitapex.

Procedimiento de pulpotomía con formocresol (grupo 1)

Se realizó el tratamiento de pulpotomía en dentición temporal previo diagnóstico clínico y radiográfico, para lo cual se tomó una radiografía periapical con película núm. 2 Kodak, utilizando técnica de bisección de ángulo, se procedió a la colocación de anestesia usando la técnica dentaria inferior, se aisló el campo operatorio con dique de hule. El siguiente paso fue eliminar la lesión cariosa con fresa de carburo 330 hasta la comunicación pulpar, eliminación de la pulpa cameral con cucharilla para dentina núm.33 estéril, se lavó con suero fisiológico, secado con torunda de algodón estéril, localizando los conductos pulpares remanentes, se procedió a colocar una torunda de algodón con formocresol en fórmula de Bucley, exprimiéndola previamente, colocándola sobre los conductos por cinco minutos; después de observar la fijación de los conductos se colocó un cemento de obturación de óxido de zinc y eugenol reforzado (IRM), terminando con la colocación de corona acero-cromo. Se tomó radiografía postoperatoria para control.

Procedimiento para pulpotomía con vitapex (grupo 2)

Los pasos a seguir fueron los mismos que en la técnica con formocresol hasta el momento de colocar una torunda de algodón estéril para secado, ya que a diferencia de la anterior en este momento se localizan los conductos pulpares remanentes y se hace presión con otra torunda de algodón por cinco minutos sobre éstos para cohibir la hemorragia; después de obtener esto se colocó vitapex y se procedió a la colocación de la corona de acero-cromo. Al igual que en la técnica de formocresol se tomó radiografía para control posoperatorio.

Al terminar se citó al paciente a la semana de haberse realizado el tratamiento, llenando el investigador la forma número 1 para medir la ausencia o presencia de dolor, de acuerdo con el umbral del dolor de cada paciente. Se tomó radiografía periapical núm. 2 para observar la presencia o ausencia de signos radiográficos, se utilizaron los mismos lineamientos al mes y a los tres meses de haberse realizado el tratamiento.

Conclusiones

El grado de eficacia entre el vitapex y el formocresol fue el mismo, ambos presentaron 100% de éxito clínico.

Se pudo demostrar que el vitapex presentó las mismas características clínicas y radiográficas que el formocresol en el tratamiento de pulotomía en dentición temporal.

Recomendaciones

Debido a que la presente investigación fue un trabajo experimental con una observación de tres meses de los aspectos clínicos y radiográficos, es necesario tener una continuidad de 12 o 24 meses sobre estos molares que fueron tratados con ambos medicamentos.

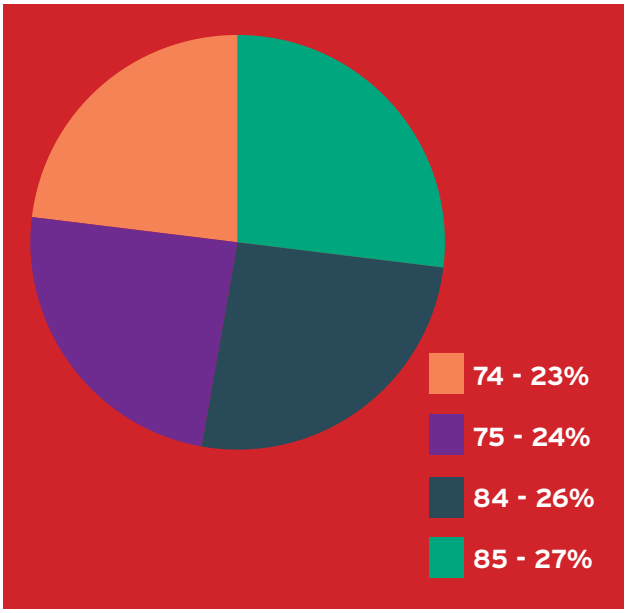

Gráfica 7. Órganos dentarios grupo 2. El órgano dentario 85 (segundo molar inferior derecho) fue el más frecuente en la técnica con vitapex.

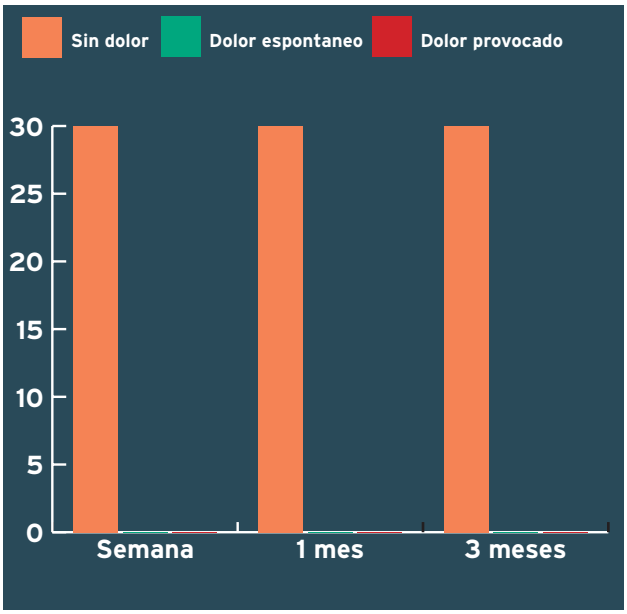

Gráfica 8. Sintomatología. Tanto en el grupo 1 como en el 2 no se presentó sintomatología.