

**CASO CLÍNICO**

Online ISSN: 2665-0193 - Print ISSN: 1315-2823

Manejo endodóntico quirúrgico del síndrome endo-antral. Reporte de caso**Surgical endodontic handling of endo-antral syndrome. Case report**Avendaño Ma Gabriela¹, Quintela Eliana², Dorta Diana², Jiménez Liliana³¹Odontólogo. Residente del Postgrado de Endodoncia. Facultad de Odontología. Universidad de Carabobo. ²Odontólogo. Especialista en Endodoncia. Universidad de Carabobo.³Odontólogo. Especialista en Endodoncia. Doctorante de Facultad de Odontología UCV
marygaby55@hotmail.comRecibido: 20/01/2019
Aceptado: 20/03/2019**Resumen**

El Síndrome Endo-antral es el resultado de la extensión patológica de la sepsis dental, que puede propagarse a través del conducto radicular a los tejidos periapicales e inflamar los senos paranasales, siendo el más propenso el seno maxilar, dando como resultado destrucción ósea y cambios de la mucosa que van desde necrosis, hiperplasia hasta la formación de quistes. El presente reporte tuvo como objetivo describir el manejo clínico-quirúrgico del Síndrome Endo-antral, en un paciente masculino de 22 años de edad con sinusitis crónica del maxilar de origen odontogénico, como consecuencia de un traumatismo dental. Se abordó de manera sistémica y se realizó el tratamiento endodóntico no quirúrgico de los dientes afectados; el paciente es referido a un otorrinolaringólogo para su evaluación y posteriormente se planificó el tratamiento quirúrgico a través de la enucleación total del quiste, y apicectomías con obturación a retro de los dientes involucrados. La sinusitis de origen odontogénica se puede suscitar a partir de una lesión periapical de dientes que no estén en estrecha relación con el seno maxilar. El tratamiento endodóntico, paralelo al tratamiento sistémico previo cultivo microbiológico, ofrece un confort y evolución favorable en la salud del paciente. Sin embargo, el manejo quirúrgico en casos refractarios puede estar indicado para complementar el éxito del tratamiento.

Palabras clave: Endo-antral, seno maxilar, sinusitis, rinosinusitis.**Summary**

Endo-antral syndrome is the result of the pathological extension of dental sepsis, which can spread through the root canal to the periapical tissues and inflame the paranasal sinuses, with the maxillary sinus being more prone, resulting in bone destruction and changes of the mucosa ranging from necrosis, hyperplasia to cyst formation. The objective of the present report was to describe the clinical and surgical management of the Endo-antral syndrome in a 22-year-old male patient with chronic maxillary sinusitis of odontogenic origin, as a consequence of dental trauma. It was addressed systemically and the non-surgical endodontic treatment of the affected teeth was performed; the patient is referred to an otolaryngologist for evaluation and later the surgical treatment was planned through the total enucleation of the cyst, and apicectomies with retrograde filling of the teeth involved. Sinusitis of odontogenic origin

can arise from a periapical lesion of teeth that are not in close relationship with the maxillary sinus. The endodontic treatment, parallel to the systemic treatment previous microbiological culture, offers a comfort and favorable evolution in the health of the patient. However, surgical management in refractory cases may be indicated to complement the success of the treatment.

Keywords: Endo-antral syndrome, maxillary sinus, sinusitis, rhinosinusitis.

Introducción

Las lesiones inflamatorias de la membrana sinusal son conocidas como “sinusitis” que no es más que la inflamación del revestimiento de la mucosa de los senos paranasales, causada principalmente por alergias o infecciones respiratorias. Con menor frecuencia, otras afecciones, como las infecciones odontogénicas, pueden estar asociadas a alteraciones sinusales y ser susceptible a la infección microbiana a través del ostium nasal o la cavidad oral. Bajo condiciones normales, la relación entre dientes maxilares y piso de seno se puede dar a través de una membrana delgada que proporciona apoyo y soporte a las fibras del ligamento periodontal apical, o por una relación directa con la mucosa sinusal.

Se ha demostrado que la cercanía de los ápices dentarios al piso del seno maxilar, predispone al compromiso de los tejidos antrales y estudios recientes demuestran que aproximadamente entre el 30 y 40% de todos los casos de sinusitis maxilar tienen un origen odontogénico. Siendo los dientes posteriores maxilares con lesiones radiolúcidas periapicales los que tienen la mayor frecuencia de anomalías sinusales.¹⁻⁵

La sinusitis de origen odontogénico puede estar asociada a infecciones dentales, dientes

supernumerarios, patologías óseas, traumatismos maxilares y en un mayor porcentaje por causa iatrogénicas como la colocación de implantes, extracciones dentales y por procesos quirúrgicos como la cirugía ortognática, así como también por la lesión mecánica de la mucosa sinusal durante el tratamiento de conducto por la extrusión de materiales endodónticos a través del periápice hacia el seno maxilar.⁵

La Sinusitis crónica debido a un foco odontogénico es diferente de la rinosinusitis, debido a la enfermedad nasal concomitante o predisponente en términos de microbiología, patogénesis y tratamiento terapéutico.

La rinosinusitis crónica (CRS) se define como la inflamación de la nariz y los senos paranasales caracterizados por dos o más síntomas, uno de los cuales debe ser obstrucción nasal, congestión o secreción nasal asociada a dolor, presión facial y/o reducción o pérdida del olfato durante 12 semanas o más.

La forma más común es la rinosinusitis crónica maxilar, que ocurre si la membrana de Schneider es irritada o perforada por una infección odontogénica; en este caso la sepsis dental puede propagarse a través del conducto radicular a los tejidos periapicales, inflamando un seno maxilar adyacente, dando como resultado la destrucción de la porción ósea junto con cambios de la mucosa que van desde necrosis, hiperplasia, formación de quistes, formación en tejido de granulación, e incluso hialinización.^{2,3,6,7}

La tomografía computarizada con haz de cono (CBCT) es significativamente más sensible para detectar la relación de una lesión periapical con defectos en el piso sinusal y cualquier alteración presente en los senos maxilares en comparación con radiografías panorámicas o periapicales que nos muestran una imagen en 2D donde podemos encontrar superposición de estructuras en el área.

Por consiguiente, la combinación del examen clínico dental y la evaluación tomográfica podrían ayudar a diagnosticar la sinusitis odontogénica, dado que difiere en su fisiopatología, microbiología y tratamiento en comparación con la sinusitis atribuida a otras causas.

De manera que, es importante que los odontólogos conozcan las características clínicas radiográficas y tomográficas de esta afección con la finalidad de proporcionar un diagnóstico y tratamiento adecuado de la infección.^{2,4,8,9}

Sin lugar a duda, la identificación y el tratamiento correcto de la enfermedad dental subyacente son obligatorios para lograr las condiciones ideales para la intervención sinusal. Estos casos, tras el tratamiento endodóntico no quirúrgico, pueden no responder favorablemente, y se les considera como manifestaciones del síndrome Endo-antral (EA).^{1,4,5,10}

El objetivo del presente reporte de caso fue describir el manejo endodóntico clínico y quirúrgico de un Síndrome Endo-antral.

Reporte del caso clínico

Se trata de paciente masculino de 22 años de edad, referido del Postgrado de Cirugía Maxilofacial del Hospital Carabobo, al Postgrado de Endodoncia de la Facultad de Odontología de la Universidad de Carabobo, presentando incomodidad al masticar en la zona del paladar, posterior a traumatismo hace aproximadamente 2 años, en zona antero-superior. Refiere ser asmático, amigdalectomía y adenoidectomía a los 12 años y rinitis constante desde hace un año.

A la exploración clínica se observa lesión tumoral, oval, consistencia blanda y color rosado en zona anterior del paladar duro, con una

evolución de 4 meses aproximadamente, asociada a Ud. 11, 21, 22, 23 y 24 (figura 1 y 2).

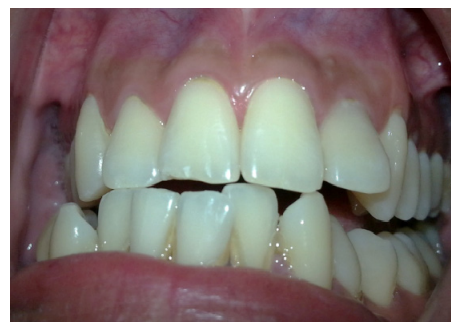

Figura 1. Zona vestibular antero superior

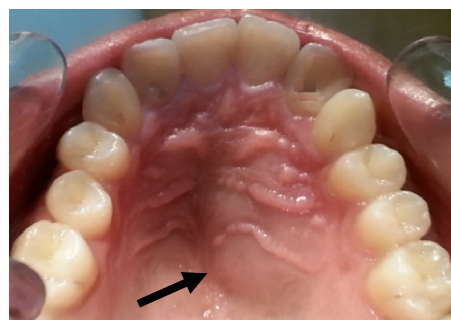


Figura 2. Zona palatina antero superior

Sin dolor a la palpación. A las pruebas de sensibilidad realizadas a los dientes involucrados se obtuvo respuestas negativas en el 21 y positiva al calor en el 22, en el diente 23 se obtuvo una respuesta tardía al frío (tabla 1) el diente 11 respondió dentro de los parámetros normales.

Tabla 1. Pruebas de sensibilidad

Pruebas de Sensibilidad	21	22	23
Percusión Vertical	-	-	-
Percusión Horizontal	-	-	-
Sensibilidad al Frío	-	-	+
Sensibilidad al Calor	-	+	-
Cambio de Coloración	-	-	-
Sondaje	3 mm	3 mm	3 mm

A la exploración radiográfica se observa imagen radiolúcida en zona apical, asociada a Ud. 21,

22, 23 de bordes definidos compatible con un diagnóstico presuntivo de Periodontitis Apical Asintomática (figura 3).

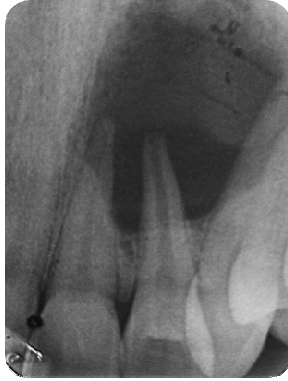

Figura 3. Rx inicial

CBCT: Imagen hipodensa amplia de 24mm x 19mm x 18mm redondeada de límites definidos en zona anterior izquierda del maxilar, extendiéndose desde mesial de Ud. 21 hasta la zona anterior de la pared laterobasal del seno maxilar izquierdo con compromiso hasta el nivel del hueso apical de Ud.25. (Figura 4) en sentido caudo cefálico va desde el tercio medio radicular hasta comprometer el piso de la fosa nasal ipsilateral (figura 5) y en sentido antero-posterior se extiende desde la tabla ósea vestibular de la Ud. 22 hasta la tabla ósea palatina (figura 6). En interconsulta con Postgrado de Cirugía Maxilo Facial y basados al cuadro clínico y hallazgos en CBCT, la impresión diagnóstica fue de proceso infeccioso Periapical de origen pulpar con posible comunicación con el seno maxilar y cavidad nasal izquierda.

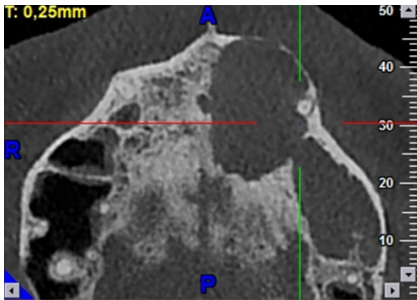


Figura 4. CBCT. Corte Axial

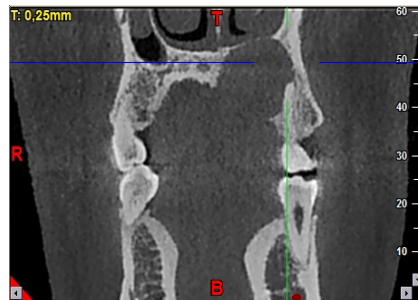


Figura 5. CBCT. Corte Coronal

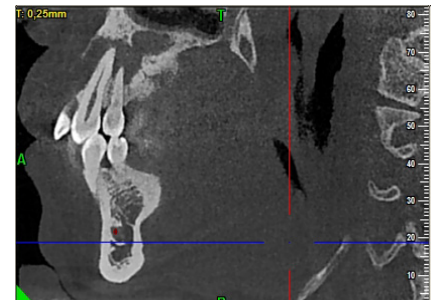


Figura 6. CBCT. Corte Sagital

Plan terapéutico: Bajo consentimiento informado del paciente y la aprobación del comité de bioética y bioseguridad de la facultad de Odontología de la UC, se procede a realizar la siguiente terapéutica endodóntica en la Ud. 22 y 21.

Primera cita: apertura Ud. 22, localización de conductos, trepanación y drenaje transdentario con exudado, irrigación con NaOCl al 3.25% (20cc), conductometría con lima de ajuste #30, (Figura 7, 8, 9), preparación biomecánica con técnica híbrida stepdown, medicación intraconducto con Ca(OH)₂ por 7 días. Se indica

medicación sistémica: Clindamicina 300mg cada 6 h por 7 días.

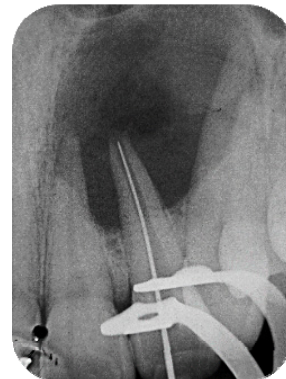


Figura 7. Rx Conductometria

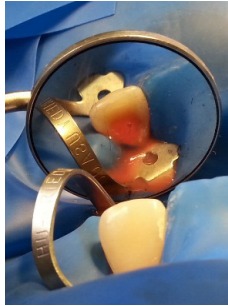


Figura 8. Drenaje Transdentario

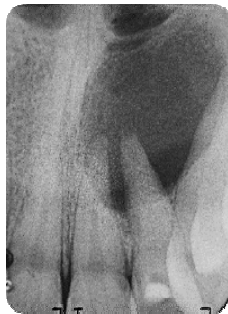

Figura 9. Rx Medicacion intraconducto CaOH.

Segunda cita: se observa persistencia de secreción viscosa a través del drenaje transdentario, irrigación copiosa con NaOCL al 3.25% y medicación intraconducto con Ca(OH)₂ más iodoformo (figura 10).

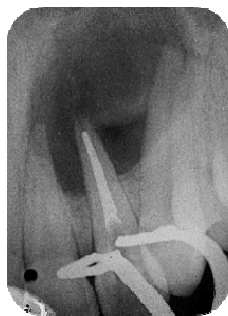

Figura 10. Rx Medicación intraconducto Ca(OH)₂ + Iodoformo.

Tercera cita: remoción de la medicación intraconducto, Barrera apical de MTA de 4 mm (figura 11) debido al diámetro apical amplio producto de la resorción apical.

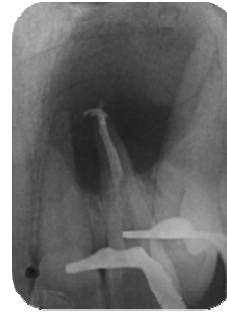

Figura 11. Rx Barrera apical MTA

Cuarta cita: back fill con gutapercha termoplastificada, cemento sellador Sealapex (Figura 12).

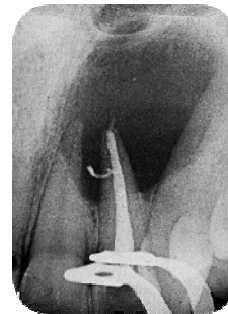

Figura 12. Rx Obturacion Termoplastificada

Quinta cita: Se prosigue con el tratamiento endodóntico de Ud. 21: apertura, localización de conducto, conductometría y preparación biomecánica con técnica híbrida step down, irrigación con NaOCl al 3.25% (20cc) y medicación intraconducto con Ca(OH)₂ por 7 días (Figura 13).

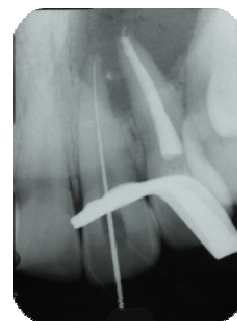

Figura 13. Rx conductometria UD 21

Sexta cita: remoción de la medicación intraconducto, obturación con técnica de compactación lateral, cemento sellador Sealapex (figura 14).

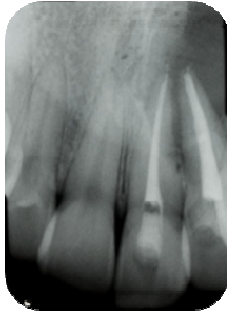

Figura 14. Rx Final UD 21

Se refiere a interconsulta con el otorrinolaringólogo y cirujano maxilofacial quien decide tres meses después colocar un dispositivo de descompresión (figura 15) como primera parte de un tratamiento conservador para disminuir el tamaño de la lesión y posteriormente realizar la remoción quirúrgica, en conjunto se realizó una toma de muestra de tejido para realizar una biopsia la cual arrojó como resultado estar en presencia de un quiste periapical y se sugiere la evaluación endodóntica de la Ud. 23 y 24 ya que ambas unidades estaban comprometidas por la lesión.

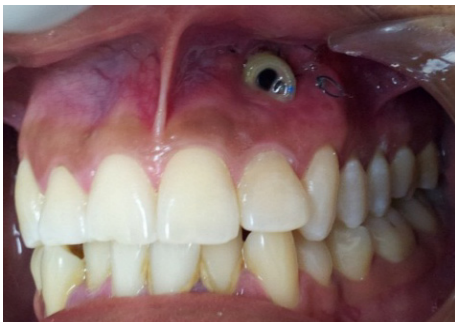

Figura 15. Dispositivo de descompresión

Se indican cuidados postoperatorios con lavados de solución fisiológica a través del dispositivo tres veces al día.

Séptima cita: evaluación endodóntica de unidades dentarias 23 y 24, respondiendo negativa la Ud.23 a las pruebas de sensibilidad y positivo moderado a las pruebas de percusión vertical, la Ud. 24 respondió levemente positivo a la prueba de sensibilidad y positivo moderado a las pruebas de percusión vertical, por lo que se decidió, en base a los resultados de dichas pruebas y a la sugerencia del cirujano, la realización de tratamiento endodóntico en Ud. 23 y 24. Los cuales fueron realizados en una en una sola sesión. (Figura 16, 17)

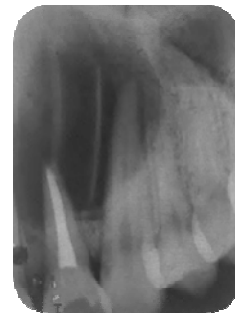


Figura 16. Rx Inicial Ud. 23 y 24

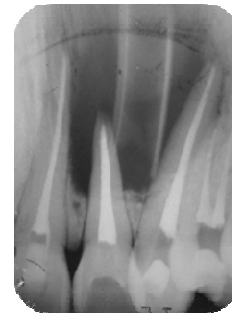


Figura 17. Rx Final Ud. 23 y 24

Una vez realizados los tratamientos endodónticos y llevado a cabo el proceso de marsupialización, en virtud de no existir una descompresión y regeneración parcial de la lesión, persistencia de síntomas en vías aéreas superiores y dos obliteraciones de la entrada del tubo durante los controles en un periodo de siete meses, se planificó el tratamiento quirúrgico para la resolución de la lesión a través de una

enucleación total del quiste, y apicectomías con obturación a retro de las unidades involucradas.

Tomando en cuenta el estado sistémico del paciente, se realizó la interconsulta con neumólogo quien indicó tratamiento para la sinusitis y control de cuadro asmático y espirometría, dando resultados positivos que indican que el paciente estaba en condiciones para ser intervenido. En base a los resultados del CBCT de control (figura 18,19), se procedió a

realizar bajo anestesia local infiltrativa, la enucleación del quiste, donde se realizó un curetaje de la zona para la eliminación completa del epitelio (figura 20, 21, 22) y evitar que quedaran restos adheridos a las raíces y la apicectomía simultanea de los 3 mm apicales de las unidades dentarias comprometidas 21, 22 y 23 (figura 23); preparación de la cavidad a retro (de 3mm) con punta de ultrasonido angulada E10 y retro-obturación con MTA. (Figura 24, 25).

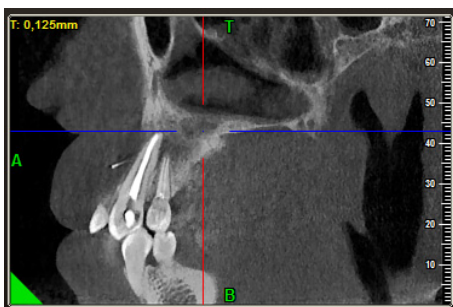


Figura 18. CBCT Control. Corte Sagital

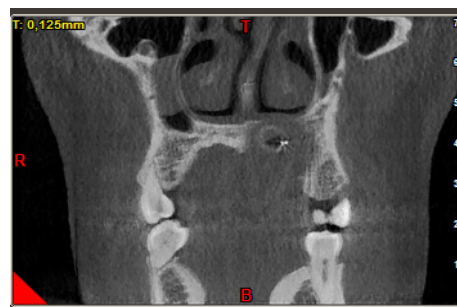

Figura 19. Control. Corte Axial

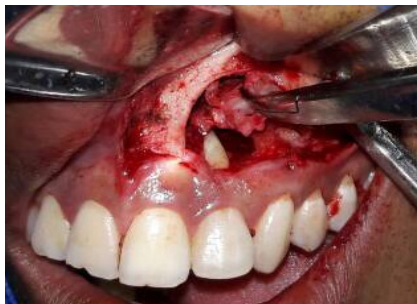

Figura 20.
Curetaje de la lesión

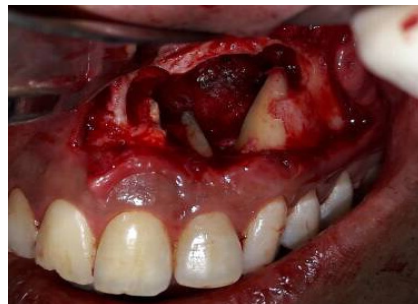

Figura 21.
Osteotomía

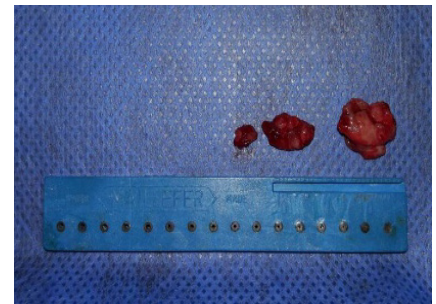


Figura 22.
Tejido para Biopsia

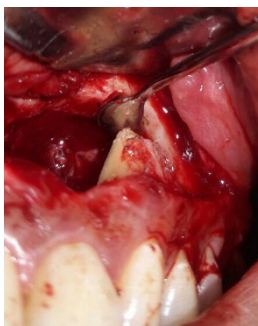


Figura 23.
Apicectomía y retro obturación

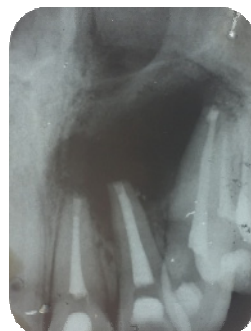

Figura 24.
Rx control retro obturación

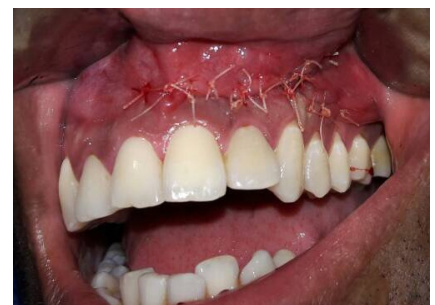

Figura 25.
Reposición del colgajo y sutura

La muestra de tejido obtenida es transportada en formol al 10% para realizar el estudio histopatológico; a nivel de Ud. 24 se verifico formación de hueso compacto alrededor de los ápices radiculares, producto de la descompresión inicial, por lo que se decidió no realizar osteotomía de la zona y no exponer dichos ápices. El paciente se citó 15 días después para el retiro de puntos y control post operatorio, y nuevamente al mes observándose una evolución adecuada del caso. (Figura 26).

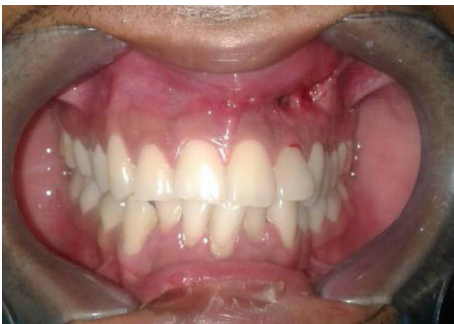

Figura 26. Control Postquirurgico. 15 dias.

Al examen histopatológico se reporta la presencia de cápsula fibroconectiva, revestida por epitelio escamoso estratificado no queratinizado de grosor variable con áreas ulceradas y otras áreas acantósicas, el interior de la cápsula con infiltrado inflamatorio mixto más intenso en la unión con el revestimiento, obteniéndose como diagnóstico definitivo quiste radicular o periapical (Figura 27).

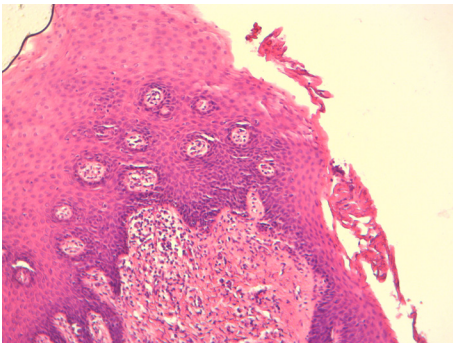


Figura 27. Estudio histopatológico

Discusión

Históricamente entre el 10 y el 12% de los casos de sinusitis maxilar se han atribuido a infecciones odontogénicas. Por otra parte, autores como Simuntis *et al.* le atribuyen entre un 30 y un 40% de los casos a la causa dental, lo cual ocurre cuando la membrana sinusal es violada por condiciones tales como infecciones de los dientes maxilares posteriores, lesiones patológicas del maxilar, traumatismos o por causas iatrogénicas como complicaciones de la cirugía dental, implantes y cirugía maxilofacial. El intervalo de tiempo entre el inicio de los síntomas y el procedimiento dental causal puede ser muy variable: según Arias y Barona, el 41% de los pacientes desarrollaron sinusitis maxilar al mes siguiente, 18% entre uno y tres meses después del procedimiento, 30% de tres meses hasta un año y 11% de los pacientes después de más de un año.¹¹⁻¹⁴

Esta condición afecta a mujeres más que a los hombres en una edad promedio de 45 años. Diversos estudios sobre sinusitis maxilar odontogénica a través del diagnóstico con CBCT, coinciden que los dientes comúnmente involucrados en su mayoría son los primeros y segundos molares superiores.

Recientemente, Roque-Torres *et al.* Concluyen que además de las raíces de premolares y molares, los caninos maxilares también pueden presentar estrecha relación con el seno maxilar. El presente reporte, coincide con lo mencionado, donde se presenta un caso de sinusitis del maxilar de origen odontogénico a partir de una lesión periapical en un incisivo lateral superior, comprometiendo unidades dentarias poco reportadas en la literatura.^{5,8,15}

La causa principal bastante aceptada suele ser la infección periapical o periodontal de un diente posterior maxilar, donde el exudado inflamatorio ha erosionado a través del hueso para drenar en

el seno. Chen *et al.* Determinaron que las infecciones odontogénicas y las lesiones periapicales están fuertemente asociadas a las alteraciones sinusales. Nunes *et al.*

En un estudio con CBCT encontraron que más del 70% de los pacientes diagnosticados con infección dental maxilar mostraron cambios en los senos maxilares. Las infecciones dentales agudas, especialmente los abscesos periapicales, parecen ofrecer un mayor riesgo de sinusitis.^{2,16,17}

En las infecciones agudas del seno maxilar, predominan típicamente las bacterias aeróbicas como *Hemophilus influenza*, *Moraxella-cattarrhalis* y *Streptococospneumoniae*. Sin embargo, en infecciones de etiología odontogénica, tanto las infecciones agudas como las crónicas se asocian con el predominio de bacterias anaeróbicas, los patógenos típicos en las infecciones endodónticas. La sinusitis puede tener múltiples etiologías infecciosas. Una revisión de 101 tomografías computarizadas sinusales reveló que el 79% de los senos paranasales que estaban más de dos tercios opacificados por líquido tenían una fuente de origen dental de infección identificable. Por el contrario, en los senos paranasales que estaban menos de un tercio opacificados por líquido, solo el 17% se relacionó con infecciones dentales. Las bacterias anaerobias como *Peptostreptococcus*, *Fusobacterium* y *Prevotella*, que se encuentran comúnmente en la flora oral normal, también se encuentran en las infecciones endodónticas y periodontales, así como en la sinusitis de origen dental, por la estrecha relación entre la membrana de Schneider que reviste el interior del seno maxilar y el periostio en contacto con los dientes subyacentes.

Cabe resaltar que en este caso clínico no se tomó muestra microbiológica del exudado durante el tratamiento endodóntico, sino que se realizó biopsia al momento de colocar el dispositivo de descompresión.¹⁸

La tomografía computarizada de haz cónico es el estudio ideal para detectar la relación existente entre una lesión periapical con defectos en el piso sinusal y cualquier alteración presente en los senos maxilares, en relación con las radiografías periapicales, las cuales nos muestran una imagen en dos dimensiones con interposición de estructuras anatómicas, pudiendo interferir en nuestro diagnóstico. El CBCT fue útil en la planificación del caso, ya que mediante el mismo se observó la relación existente entre la lesión, piso de seno y cavidad nasal lo cual nos orientó en la toma de decisiones y preparación del caso previendo una posible comunicación con cavidad nasal durante el acto quirúrgico.

Algunos autores también recomiendan la prueba de Valsalva para diagnosticar una comunicación oroantral. Por lo tanto, la combinación del examen clínico dental y la evaluación tomográfica podrían ayudar a diagnosticar una sinusitis odontogénica dado que difiere en su fisiopatología, microbiología y tratamiento en comparación con la sinusitis atribuida a otras causas. El presente caso se asoció a una sinusitis odontogénica, no solo por lo observado en el CBCT, sino también clínicamente por el paso de soluciones, utilizadas durante el tratamiento endodóntico, a la cavidad nasal. En el presente estudio solo se utilizaron como métodos de diagnóstico la evaluación tomografía y examen clínico. Nunes *et al.* Indican que los dientes maxilares posteriores con lesiones radiotransparentes periapicales tienen la mayor frecuencia de anomalías sinusales. Otros autores refieren que la extracción de dientes posteriores maxilares es la causa más común y representa más del 80% de todos los casos de comunicaciones oroantrales.^{8,14,17}

La respuesta inicial a tales afecciones suele ser el engrosamiento del revestimiento de la mucosa de los senos maxilares. Sin embargo, todavía hay desacuerdos con respecto a qué tan grueso debe ser el revestimiento de la mucosa para que se

considere patológico. Inicialmente se aceptó que > 6 mm era indicativo de enfermedad, pero actualmente, algunos autores aceptan > 2 mm como un signo de patología sinusal, especialmente cuando se asocia con síntomas clínicos. Con relación al caso, se observa una imagen hiperdensa a expensas de la pared anterior y laterobasal del seno maxilar izquierdo, con características similares a quiste de retención mucoso.

De igual manera en el estudio de CBCT se observa compromiso de tabla ósea vestibular, palatina, y piso de la fosa nasal ipsilateral; si se presenta el defecto al momento quirúrgico y es menor a 5 mm generalmente se cierran espontáneamente. El uso de una barrera reabsorbible, como hemospon absorbible (Gelfoam, Ferrosan Inc., Soeborg, Dinamarca) y la sutura es una ventaja. Si el tamaño del defecto es mayor de 5 mm, está indicado el cierre primario y generalmente puede lograrse con técnicas quirúrgicas estándar como colgajos de avance vestibular, colgajos palatinos, colgajos pediculares palatinos de espesor completo o dividido, láminas de oro, o colgajos del pedículo de la almohadilla adiposa bucal.^{4,9}

El tratamiento endodóntico, paralelo al tratamiento sistémico ofrece un confort y evolución favorable en la salud del paciente; sin embargo, la intervención quirúrgica puede estar indicada en casos refractarios. Cymerman *et al.* Reportan una resolución casi total en tres pacientes que presentaban sinusitis severa, tras el tratamiento endodóntico, sin intervención quirúrgica, incluyendo la erradicación de quiste de retención mucosa, lo cual fue confirmado por CBCT post-tratamiento. Sin embargo, los casos de sinusitis odontológica no traumática, como el presente reporte de caso, pueden ser tratados con endodoncia y cirugía con curetaje en lesiones extensas o persistencia de los signos y síntomas.

Del mismo modo, Simuntis *et al.* Indican que el manejo endodóntico del origen dental y

quirúrgico de la sinusitis, asegura la completa resolución de la infección y puede prevenir la recurrencia y complicaciones.^{3,4,18}

El crecimiento de lesiones quísticas en la maxilar puede causar daño a las estructuras vitales adyacentes como en este caso el seno maxilar; para evitar daños mayores se toma la iniciativa de realizar un tratamiento de descompresión el cual consiste en realizar una pequeña ventana en la lesión y colocar un dispositivo el cual se suturará en su periferia, dicho procedimiento ayuda a eliminar la presión intramural activando la formación de hueso dentro de la lesión. Anavi *et al.* Describieron la descompresión en 73 pacientes, como eficaz en la reducción de los quistes odontogénicos, luego Gaoet *al.* Describieron la descompresión como un tratamiento que reduce los quistes radiculares, aumentando la densidad ósea. Hoy en día, la descompresión, enucleación y la resección de las lesiones se aceptan como tratamientos válidos debido a sus beneficios como, disminución gradual de la cavidad quística, preservación de los tejidos orales adyacentes, y prevenir el daño iatrogénico a las estructuras nobles adyacentes. Sin embargo, en el presente caso a pesar de que se observó un aumento en la densidad ósea, no se logró una disminución importante de la lesión.¹⁹⁻²¹

En todos los casos, a pesar del procedimiento quirúrgico de descompresión se necesita la intervención quirúrgica para eliminar por completo la lesión quística. Enislidis *et al.* Realizaron un estudio en quistes grandes, donde informaron que no hubo recurrencia después del tratamiento de descompresión con enucleación posterior.

Estos resultados concuerdan con Anavi *et al.* Donde en el 60% de los casos hubo una buena osificación del área después de la descompresión de quistes odontogénicos y posterior enucleación de la lesión. De igual forma fue llevado este caso, donde además del acto quirúrgico se

realizó la apicectomía de los dientes involucrados con posterior obturación a retro con MTA.^{20,22}

Por otra parte, la cicatrización ósea es una etapa importante para la rehabilitación estética y funcional de los maxilares, en ciertos casos hay defectos óseos posterior a la enucleación que no regeneran y cicatrizan espontáneamente, por lo que se recomienda el uso de injertos, materiales osteoinductivos así como también llevar al paciente a una Regeneración Ósea Guiada para conseguir resultados satisfactorios; sin embargo hay casos donde las etapas de cicatrización y regeneración pueden darse de forma espontánea y sin materiales de relleno óseo, pudiendo resolverse por sí mismo como lo fue en el presente caso donde se consiguió un aumento significativo de la densidad ósea producto del proceso de descompresión inicial, siendo una respuesta positiva que indica que el hueso residual es un buen material para la regeneración de un defecto óseo posterior a la cistectomía, obteniendo buenos resultados sin la utilización de injertos óseos o plasma rico en plaqueta.

Los materiales osteoinductivos como el injerto óseo autólogo, colágeno liofilizado para injerto o PRP, a pesar de estimular una formación ósea rápida, no siempre es lo ideal. El manejo exitoso depende en gran medida del cierre primario del defecto y del manejo médico adecuado.^{18,23,24}

Conclusiones

La sinusitis de origen odontogénica se puede originar a partir de una lesión periapical de unidades dentarias que no estén en estrecha relación con el seno maxilar. El cultivo microbiológico, tratamiento endodóntico de unidades involucradas, y tratamiento sistémico ofrece un confort y evolución favorable en la salud del paciente; sin embargo, el manejo quirúrgico está indicado en casos refractarios para complementar el éxito del tratamiento. Es

importante resaltar la estrecha relación anatómica del seno maxilar y las raíces de los premolares y en algunos casos caninos superiores; y límites de las lesiones periapicales, pudiendo involucrar otros espacios anatómicos, que requieren de un equipo multidisciplinario.

Referencias

1. Selden H. Endo-antral syndrome and various endodontic complications. *J Endod.* 1999; 25(5): 389-93.
2. Vidal F, Coutinho TM, Carvalho Ferreira D, Souza R, Gonçalves L. Odontogenic sinusitis: a comprehensive review. *Acta Odontol Scand.* 2017; 75(8): 623-33.
3. Cymerman J, Cymerman D, O'Dwyer R. Evaluation of odontogenic maxillary sinusitis using cone-beam computed tomography: three case reports. *J Endod.* 2011; 37(10): 1465-9.
4. Simuntis R, Kubilius R, Vaitkus S. Odontogenic maxillary sinusitis: a review. *Stomatologija.* 2014; 16(2): 39-43.
5. Lechien J, Filleul O, Costa de Araujo P, Hsieh J, Chantrain G, Saussez S. Chronic maxillary rhinosinusitis of dental origin: a systematic review of 674 patient cases. *Int J Otolaryngol.* 2014;565173
6. Taschieri S, Torretta S, Corbella S, Del Fabbro M, Francetti L, Lolato A, Capaccio P. Pathophysiology of sinusitis of odontogenic origin. *J Investig Clin Dent.* 2017; 8(2).
7. De Conto F, De Bona M, Rui G, Rovani G, Rhoden R, Flores M. Maxillary sinusitis of odontogenic origin. Surgical diagnosis and treatment. *Int. J. Odontostomat.* 2013; 7(3): 421-6.
8. De Lima CO, Devito K, Vasconcelos LR, Do Prado M, Campos C. Correlation between Endodontic Infection and Periodontal Disease and Their Association with Chronic

- Sinusitis: A Clinical-tomographic Study. *J Endod.* 2017; 43(12): 1978-83.
9. Abuabara A, Cortez A, Passeri L, De Moraes M, Moreira R. Evaluation of different treatments for oroantral/oronasal communications: experience of 112 cases. *Int J Oral Maxillofac Surg.* 2006; 35(2):155-8.
 10. Kobashi H, Ishii S, Yakushiji N. Huge nasopalatine duct cyst treatment with the help of cystectomy and bilateral fenestration surgery of the nasal cavity: A case report. *Oral and Maxillofacial Surgery Cases.* 2017;3(4): 112-5.
 11. Sagit M, Guler S, Tasdemir A, Somdas M. Large radicular cyst in the maxillary sinus. *J Craniofac Surg.* 2011; 22(6): e64-e65.
 12. Velasco I, Vahdani S, Nuñez N, Ramos H. Large Recurrent Radicular Cyst In Maxillary Sinus: A Case Report. *Int. J. Odontostomat.* 2017; 11(1): 101-5.
 13. Patel NA, Ferguson BJ. Odontogenic sinusitis: an ancient but under-appreciated cause of maxillary sinusitis. *Curr Opin Otolaryngol Head Neck Surg* 2012;20:24-8.
 14. Arias-Irimia O, Barona-Dorado C, Santos-Marino JA, Martínez-Rodríguez N, Martínez-Rodríguez JM. Meta-analysis of the etiology of odontogenic maxillary sinusitis. *Med Oral Patol Oral Cir Bucal* 2010; 15(1) 70-3.
 15. Roque-Torres G, Ramirez-Sotelo L, de Azevedo S, de Bóscolo S, Bóscolo F. Association between maxillary sinus pathologies and healthy teeth. *Brazilian Journal of otorhinolaryngology.* 2016; 82(1): 33-8.
 16. Chen HJ, Chen HS, Chang YL, et al. Complete unilateral maxillary sinus opacity in computed tomography. *J Formos Med Assoc.* 2010; 109: 709–15.
 17. Nunes C, Guedes O, Alencar A, Peters O, Estrela CR, Estrela C. Evaluation of periapical lesions and their association with maxillary sinus abnormalities on cone-beam computed tomographic images. *J Endod.* 2016; 42(1): 42-6.
 18. Bomeli SR, Branstetter BF, Ferguson BJ. Frequency of a dental source for acutemaxillary sinusitis. *Laryngoscope* 2009;119:580–4.
 19. Oliveros-Lopez L. Et Al. Reduction Rate By Decompression As A Treatment Of Odontogenic Cysts. *Medicina Oral, Patología Oral Y Cirugía Bucal.* 2017; 22(5): E643.
 20. Anavi Y, Gal G, Miron H, Calderon S, Allog D. Decompression of odontogenic cystic lesions: clinical long-term study of 73 cases. *Oral Sur Oral Med Oral Pathol Oral Radiol Endod.* 2011;112:164-9.
 21. Gao L, Wang XL, Li SM, Liu CY, Chen C, Li JW. Decompression as a treatment for odontogenic cystic lesions of the jaw. *J Oral Maxillofacial Surg.* 2014; 72: 327-33.
 22. Enislidis G, Fock N, Sulzbacher I, Ewers R. Conservative treatment of large cystic lesions of the mandible: a prospective study of the effect of decompression. *Br J Oral Maxillofac Surg.* 2004; 42:546-50.
 23. Rebolledo M, Harris R, Higgins S, Molineros C. Cicatrización y regeneración ósea de los maxilares después de una quistectomía. Reporte de un caso y revisión de la literatura. *Universitas Odontologica.* 2011;30(65):71-8.
 24. Rubio ED, Mombrú CM. Spontaneous Bone Healing after Cysts Enucleation without Bone Grafting Materials: A Randomized Clinical Study. *Cranio Maxillofac Trauma Reconstr.* 2015; 8: 14-22.



