

**CASO CLÍNICO**

ISSN: 1315 2823

**Cirugía mucogingival como alternativa en el tratamiento de la hipersensibilidad dentinaria. Reporte de un caso****Mucogingival surgery as alternative of treatment dentine hypersensitivity. A case report**Romero Ilusión<sup>1</sup>, Lugo Gredy<sup>2</sup>, Penoth Lenin<sup>3</sup>, Sánchez Katherine<sup>4</sup>

<sup>1</sup> Especialista en Periodoncia. Jefa de la Cátedra de Periodoncia, Facultad de Odontología, Universidad Central de Venezuela. <sup>2</sup> Especialista en Periodoncia. Coordinadora del Doctorado en Odontología, Facultad de Odontología, Universidad Central de Venezuela. <sup>3</sup> Odontólogo. Universidad Gran Mariscal de Ayacucho. <sup>4</sup> Estudiante, Facultad de Odontología, Universidad Central de Venezuela.  
ilusionromero@hotmail.com

Recibido: 01/02/2018  
Aceptado: 08/04/2018

**Resumen**

La hipersensibilidad dentinaria (HD) se define como un dolor corto y agudo que surge en la dentina expuesta, como respuesta a estímulos térmicos, evaporatorios, táctiles, osmóticos o químicos, que no puede atribuirse a ningún defecto o patología dental. La pérdida de la estructura dental en combinación con la recesión gingival puede conducir a la exposición dentinaria. Una vez que se presenta la recesión gingival, el cemento que cubre la superficie dentinaria puede eliminarse fácilmente, exponiendo así la dentina subyacente, con un mayor riesgo de HD. Existen dos enfoques de tratamiento: impedir o disminuir la transmisión neuronal y ocluir físicamente los túbulos dentinarios. Se han desarrollado formulaciones de arginina para controlar los síntomas de HD basados en el proceso biológico natural de obliteración de los túbulos por glucoproteínas salivales. Los injertos gingivales pueden considerarse cuando la recesión gingival es progresiva o cuando no hay respuesta a los tratamientos conservadores. Este caso describe el uso de un injerto gingival libre posterior al tratamiento conservador, para la cobertura de una recesión gingival clase II de Miller y sus efectos sobre el cubrimiento de los túbulos dentinarios y la disminución de la HD. Hay insuficiente evidencia clínica para concluir que la cobertura quirúrgica de la raíz influye de forma predecible en la HD, sin embargo, con esta técnica se logró la resolución de la hipersensibilidad dentinaria y la cobertura radicular con un tejido queratinizado sano.

**Palabras clave:** hipersensibilidad dentinaria, cirugía mucogingival, cirugía plástica periodontal, recesión gingival, injerto gingival libre, deformidad mucogingival.

## Summary

Dentine hypersensitivity (DH) has been defined as a short, sharp pain arising from exposed dentine, in response to stimuli, typically thermal, evaporative, tactile, osmotic or chemical, and which cannot be ascribed to any other form of dental defect or pathology. Loss of tooth substance in combination with gingival recession may lead to dentin exposure. Once gingival recession occurs, the cementum covering the dentine surface can be removed easily thereby exposing the underlying dentine, which is at increased risk of DH. Two main treatment approaches are used to alleviate DH: impede or diminish neural transmission, and physically occlude or plug the patent tubule. Arginine formulations have been developed to manage DH symptoms based on naturally occurring biological process of tubule occlusion by salivary glycoproteins. Gingival grafts can be considered, particularly where gingival recession is progressive or the dentin hypersensitivity is unresponsive to the more conservative treatments. This case presentation describes the use of a free gingival graft in the coverage of Miller's class II gingival recession defect, its effects on the occlusion of the dentinal tubules and the reduction of the HD after the conservative treatment of it. There is insufficient clinical evidence to conclude that surgical root coverage predictably addresses dentinal hypersensitivity, nevertheless, this technique achieved resolution of dentin hypersensitivity and coverage of the root surface with healthy keratinized tissue.

**Key words:** Dentinal hypersensitivity, mucogingival surgery, periodontal plastic surgery, gingival recession, free gingival graft, mucogingival deformity.

## Introducción

La hipersensibilidad dentinaria (HD) puede ser definida como un dolor breve y agudo ocasionado por la exposición de la dentina a estímulos térmicos, evaporatorios, táctiles, osmóticos o químicos que no puede ser atribuido a ningún defecto o enfermedad dental<sup>1</sup>. Se han utilizado varios términos para identificar esta condición, tales como hipersensibilidad dentinaria cervical<sup>2-3</sup>, hipersensibilidad / sensibilidad dentinaria radicular y sensibilidad dentinaria, entre otros, aludiendo que el término "hipersensibilidad" no es el más apropiado para describir esta entidad, debido a que no se han encontrado evidencias que demuestren que la dentina y la respuesta pulpar difieran de lo normal<sup>4</sup>, no obstante, para efectos del presente artículo se utilizará el término "hipersensibilidad dentinaria" propuesto y adoptado por el Consenso Internacional Canadiense en el año 2003.<sup>1</sup>

La hipótesis más aceptada para explicar el mecanismo de HD se sustenta en la evidencia confirmatoria de la teoría hidrodinámica, donde se postula que al aplicar un estímulo, se generan desplazamientos rápidos de fluidos, en cualquier dirección dentro de los túbulos dentinarios, que provocan la activación de los nervios sensoriales en el complejo dentino-pulpar. La base de esta teoría se asocia con un aumento de líquido en los túbulos dentinarios expuestos a la cavidad bucal<sup>5</sup>. Se ha postulado que la HD se desarrolla en dos fases: a) localización de la lesión; pérdida de la cubierta protectora de la dentina e b) iniciación de la lesión; exposición y apertura de los túbulos dentinarios.<sup>6</sup>

La tasa de prevalencia de la hipersensibilidad oscila entre 4% y 57% aproximadamente<sup>7</sup>, sin embargo muestra una amplia variación, en función de la población estudiada, los criterios de selección de casos y el método de evaluación o diagnóstico. El consenso general admite una

propensión mayor en mujeres, dentro de un rango de edad de 20 a 40 años, con una tendencia a disminuir a medida que aumenta la edad, lo cual puede ser atribuido a un proceso de desensibilización natural como consecuencia de la esclerosis y la formación de dentina secundaria, producto del envejecimiento<sup>4</sup>. Los sitios individuales con mayor prevalencia de HD asociada con recesiones gingivales son las superficies vestibulares de caninos, premolares, incisivos y molares.<sup>8</sup>

Diversos estudios han señalado que la exposición de la dentina puede ser causada por alteraciones de las características anatómicas del cemento, esmalte o en el área de unión cemento/esmalte, a consecuencia de recesiones gingivales, aparatos ortodónticos, atrición, abrasión, erosión o abfracción.<sup>6</sup>

A pesar que existe una numerosa variedad de factores que pueden predisponer a la HD, quizás el factor más importante en su etiología es la recesión gingival porque causa exposición de la superficie radicular<sup>7</sup>. La recesión gingival, se ha descrito como un enigma producto de lesiones autoinfligidas o como consecuencia de la enfermedad o el tratamiento periodontal<sup>1</sup>. Puede evidenciarse en pacientes con un alto nivel de normas de higiene bucal (mayormente observado en aquellos pacientes que tienden al cepillado excesivo, a técnicas incorrectas o al uso excesivo de fuerzas), así como también en quienes tienen un nivel deficiente de higiene bucal (con la consecuente acumulación de biopelícula dental en las superficies radiculares que puede conducir a complicaciones periodontales).<sup>6</sup>

Asimismo, las recesiones pueden asociarse a factores predisponentes relacionados con dehiscencias y fenestraciones óseas, biotipo gingival delgado, factores patológicos, terapéuticos o iatrogénicos<sup>9</sup>, dientes con raíces prominentes, con una mucosa adyacente muy delgada, frenillos cercanos al margen gingival, movimientos ortodónticos<sup>10</sup>, hueso alveolar

delgado en sentido bucolingual, agentes químicos y piercing.<sup>11</sup>

La HD es principalmente un diagnóstico de exclusión para lo cual se precisa establecer un correcto diagnóstico diferencial que permita controlar y tratar efectivamente los factores causales y modificadores subyacentes<sup>9</sup>. Es así como se sugiere un examen verbal inicial, durante el cual se indague si la sensibilidad se hace presente al ingerir bebidas o alimentos calientes, fríos o ácidos<sup>4</sup>. Se debe considerar las características del dolor (agudo, sordo o palpitante), intensidad, el número de dientes afectados y la localización específica donde se produce<sup>10</sup>. En estos casos, el paciente describe una sensibilidad de inicio rápido, carácter agudo y de corta duración que ocasionalmente puede persistir como una sensación sorda o vaga en el diente afectado después de la eliminación del estímulo.

Aunado a lo anterior deben identificarse otros factores de riesgo como la dieta, prácticas de higiene bucal (técnica de cepillado, frecuencia, duración) y las terapias dentales previas (blanqueamientos, procedimientos restauradores, etc.).<sup>4</sup>

Si bien el cepillado dental es el método más efectivo para controlar la formación de la biopelícula dental, cuando se realiza de forma inadecuada puede tener efectos adversos sobre los tejidos gingivales como recesiones gingivales y la denudación de la superficie radicular, lo que trae como consecuencia una migración apical del margen gingival. El cepillado sobre la dentina expuesta puede generar la apertura de los túbulos dentinarios y desencadenar o perpetuar la HD<sup>12-13</sup>. Asimismo el barrido dentinario que pudiera ocluir los túbulos dentinarios expuestos puede disolverse por la erosión que producen los alimentos y bebidas ácidas.<sup>4</sup>

El efecto de estos factores así como la presencia de otros se determinará durante la evaluación

odontológica, donde se confirmaran los signos clínicos asociados con la hipersensibilidad dentinaria y se descartaran otras formas de dolor dental que presentan síntomas similares tales como el síndrome del diente fisurado, restauraciones defectuosas, fractura de restauraciones, trauma por oclusión, caries, sensibilidad postoperatoria y pulpitis, entre otras.<sup>4</sup>

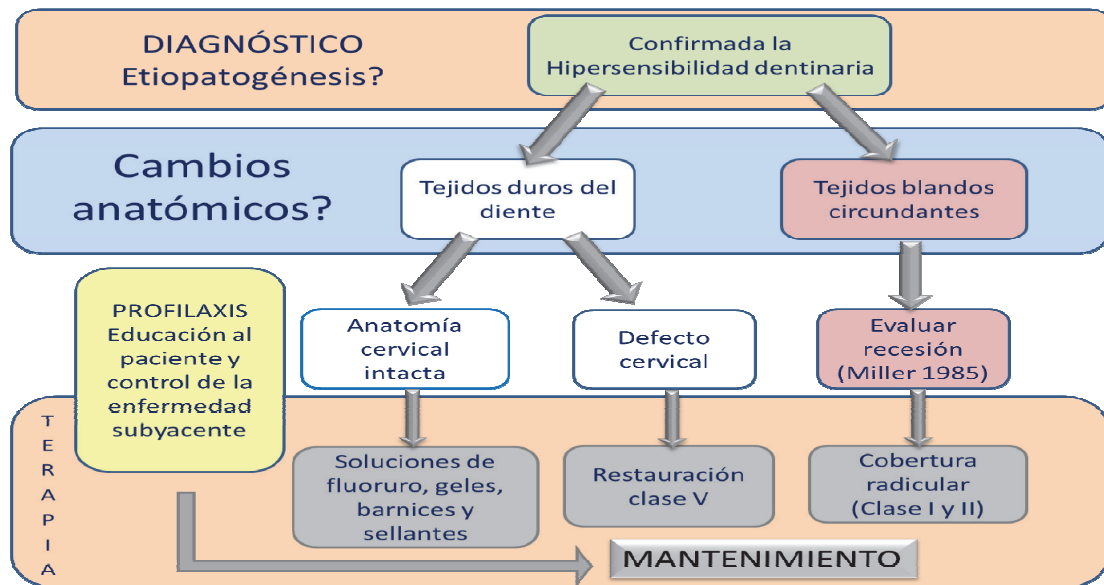
Uno de los métodos diagnóstico para determinar la HD es la evaluación térmica mediante un chorro de aire dirigido a la superficie bucal de los dientes, utilizando una jeringa dental estándar de aire, a una presión de 60 psi ( $\pm$  5 psi) y temperatura de 70° F ( $\pm$  3° F). La respuesta del paciente ante la corriente de aire se registra utilizando la Escala de Schiff<sup>14</sup> (Tabla N°1). Aun así, el diagnóstico diferencial debe llevarse a cabo antes de instaurar cualquier tratamiento

debido a que muchos síntomas son comunes a una variedad de causas.<sup>10</sup>

**Tabla 1.** Escala de respuestas del paciente ante el chorro de aire según la escala de Schiff<sup>14</sup>

DESCRIPCIÓN	
1	Diente / sujeto responde al estímulo aire, pero no solicita la suspensión del estímulo.
2	Diente / sujeto responde al estímulo aire y solicita la suspensión del estímulo.
3	Diente / sujeto responde al estímulo aire, considera el estímulo doloroso y solicita la suspensión del estímulo.

Las estrategias terapéuticas requieren la comprensión de la complejidad de esta condición y el conocimiento de la gran variedad de opciones de tratamiento<sup>6</sup>. En la Figura 1 se muestran algunas sugerencias para el manejo de la HD.<sup>9</sup>



**Figura 1.** Estrategia sugerida para el manejo de la hipersensibilidad dentinaria. Tomado de Schmidlin P, Sahrman P. Current management of dentin hypersensitivity<sup>9</sup>.

De esta manera, la elección del tratamiento depende de la evaluación de los factores relacionados con las características individuales del paciente, del diente y del sitio afectado. El

tamaño de la recesión, tanto horizontal como vertical, la cantidad de encía queratinizada residual adyacente a la lesión, los frenillos en posición anómala y la presencia o ausencia de

abrasión dental en la unión amelocementaria, pueden influir en la elección de la técnica más adecuada. Las expectativas estéticas del paciente, la hipersensibilidad dental subjetiva, el tabaquismo y la necesidad de reducir el número de intervenciones también influyen en la elección del tratamiento.<sup>11</sup>

Por lo general las opciones terapéuticas son una combinación de procedimientos realizados por el mismo paciente en su domicilio y por el profesional en el consultorio odontológico<sup>15</sup>. Debe comenzarse siempre con un enfoque reversible, fácil de realizar, económico y mínimamente invasivo<sup>16</sup>, iniciando con el diagnóstico e identificación de las causas de HD, la valoración clínica del dolor mediante una escala analógica, una historia clínica detallada, el examen minucioso de la zona, la emisión de recomendaciones para el manejo de los factores de riesgo y en caso de que los tratamientos no invasivos no funcionen, se deben considerar las terapias complementarias más invasivas.<sup>17</sup>

El tratamiento de HD tiene como objetivo suprimir el impulso nervioso por interacción neurológica directa o por bloqueo mecánico de los túbulos. Los iones de potasio pueden disminuir la excitabilidad de las fibras A, que rodean el odontoblasto, lo que resulta en una reducción significativa de la HD. La oclusión de los túbulos dentinarios por medio de agentes químicos, mecánicos o físicos, como por ejemplo la precipitación de proteínas, los sellantes y la utilización del láser, se constituyen como parte del enfoque terapéutico.<sup>9</sup>

El mecanismo de acción de los productos desensibilizantes pueden ser de dos tipos: la desensibilización del nervio por iones de potasio y la disminución de la permeabilidad de la dentina por agentes de oclusión, es decir por deposición de partículas sólidas o cristales mineralizados<sup>18</sup>. Las pastas dentales a base de arginina al 8% y carbonato de calcio<sup>19-20</sup>, las aplicaciones de fluoruros, los productos que

contienen glutaraldehído, hidroxietil metacrilato, oxalatos y los agentes que contienen calcio<sup>21</sup> permiten crear un ambiente alcalino que estimula los depósitos de iones de calcio-fosfato en la superficie dentinaria, obliterando los túbulos dentinarios abiertos.<sup>22</sup>

Se ha confirmado una deposición de arginina y fosfatos en una especie de matriz dentro de la superficie de la dentina después de su uso por medio de enjuagues bucales<sup>18</sup>, no obstante, existen dudas en relación a los diferentes protocolos de desensibilización y acerca de la escogencia del agente ideal para obliterar los túbulos dentinarios y proteger la dentina expuesta en presencia de ácidos intrínsecos y ante las diversas situaciones extrínsecas.<sup>17</sup>

En periodoncia, una de las terapias comúnmente solicitada por los pacientes es el tratamiento de las recesiones gingivales, relacionadas con HD y necesidades estéticas<sup>11</sup>. Cambiar la topografía del tejido blando marginal para facilitar el control de biopelícula es una indicación común de los procedimientos de cobertura radicular y constituye un aspecto importante de las cirugías plásticas periodontales.<sup>23</sup>

Es así como la cirugía mucogingival considerada como un conjunto de técnicas quirúrgicas practicadas para corregir o eliminar deformaciones anatómicas, del desarrollo o traumáticas de la encía y mucosa alveolar, permite cubrir la recesión en sentido coronal, con la utilización de injertos gingivales libres, injertos de tejido conectivo, autoinjertos pediculados, injertos de tejido conectivo subepitelial, regeneración tisular guiada, técnicas de bolsillo y tunelización, propiciando la cobertura de los canalículos dentinarios expuestos, razón por la cual algunos autores la han planteado como una alternativa para el tratamiento de la HD.<sup>11</sup> La mayor evidencia de estos procedimientos está basada en la cobertura de defectos vestibulares de un solo diente, particularmente caninos y premolares maxilares.

La mayoría de los estudios se han llevado a cabo en defectos clase I y II de Miller, existiendo una evidencia limitada sobre los resultados reportados por los pacientes en relación al dolor, estética, calidad de vida, satisfacción y relación costo-beneficio. Por otra parte el estudio de los factores específicos relacionados con el fenotipo periodontal, la inserción de frenillos aberrantes, prominencia de la raíz, profundidad del vestíbulo, resultados a largo plazo y comparación de técnicas quirúrgicas es limitado.<sup>24</sup>

Discutir todas las técnicas quirúrgicas está fuera del alcance de este artículo, sin embargo la selección de una técnica quirúrgica, en particular, está basada en la profundidad y ancho de la recesión, altura del hueso interproximal, cantidad de dientes con recesión, disponibilidad de tejido que pueda ser injertado de un área de la boca a otra y el ancho y grosor de la encía queratinizada en el sitio de la recesión.<sup>25</sup>

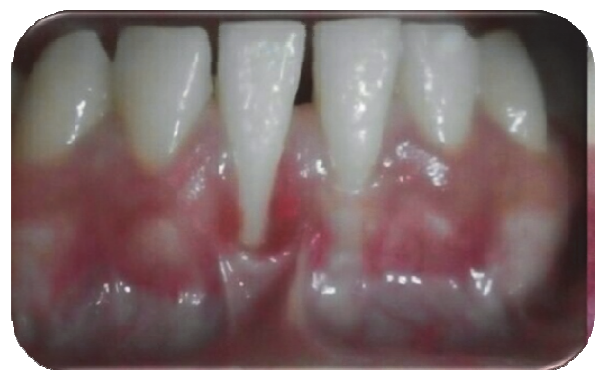Se ha demostrado que, en presencia de una buena higiene bucal, las áreas con inadecuada encía queratinizada pueden permanecer estables y sin inflamación bajo la supervisión del operador, no obstante cuando en la zona se evidencian signos de inflamación gingival, pérdida de inserción o mayor pérdida de encía queratinizada puede recurrirse a intervenciones quirúrgicas.<sup>26</sup>

La cirugía periodontal con injertos gingivales libres, injertos desplazados lateralmente, injertos de tejido conectivo y colgajos de reposición coronal pueden ser realizados para cubrir la superficie de raíces expuestas<sup>6</sup>. Se ha reportado que los injertos gingivales libres mejoran los parámetros clínicos, reducen la hipersensibilidad, aumentan significativamente el grado del tejido gingival queratinizado y permiten una cobertura de las raíces expuestas. Si a esto se le suma una correcta higiene bucal, la disminución en los puntajes en el índice de biopelícula y la formación de una capa de

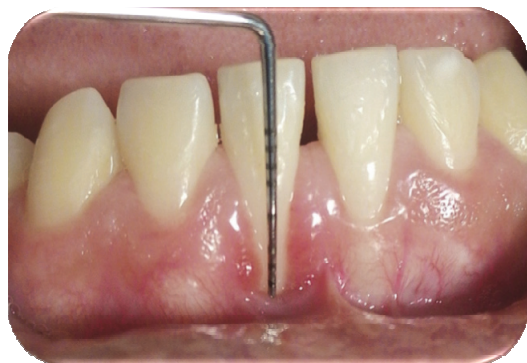barrido dentinario que ocluya los túbulos, se propician condiciones que pueden contribuir con la reducción de la HD.<sup>27</sup> El caso que se presenta a continuación describe la utilidad de la cirugía mucogingival a partir de un injerto gingival libre para el tratamiento de una recesión gingival conjuntamente con la resolución definitiva de la hipersensibilidad dentinaria.

## Reporte del caso

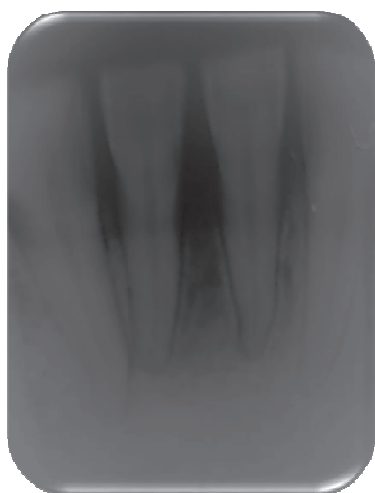
Paciente femenina de 18 años de edad, sin antecedentes que pudieran reflejar algún compromiso sistémico, referida por presentar hipersensibilidad dentinaria en la zona vestibular del 4.1 en relación a una recesión gingival. Durante la evaluación clínica se observó, a nivel del incisivo central inferior derecho, cambios de coloración en la encía marginal, aumento de volumen, acúmulo de irritantes locales e inserción alta del frenillo labial (Figura 2), facetas de desgaste, sin movilidad dental. La profundidad de sondaje fue de 1 mm en todas las zonas, con pérdida de inserción de 6 mm en vestibular, recesión gingival clase II de Miller de 5 mm y ausencia de encía adherida (Figura 3). Radiográficamente se observó un ensanchamiento del espacio ligamento, sin pérdida de hueso interproximal (Figura 4).



**Figura 2.** Vista clínica del defecto mucogingival en el incisivo central inferior derecho, exposición radicular y migración apical del margen gingival de aproximadamente 5 mm.



**Figura 3.** Vista clínica de la medición del defecto mucogingival en el incisivo central inferior derecho.



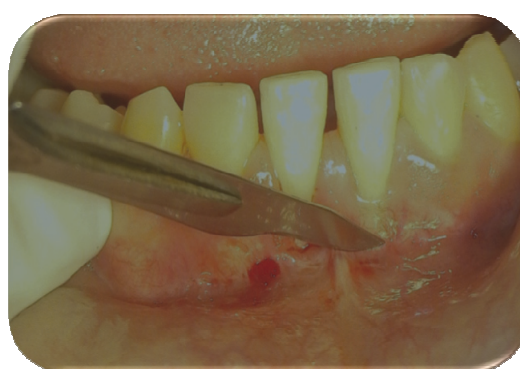**Figura 4.** Radiografía periapical de la zona

La paciente refirió sensibilidad dental, por lo tanto se realizó la valoración mediante la aplicación de aire en la zona con la jeringa triple. El diagnóstico fue Gingivitis asociada a biopelícula dental, deformación mucogingival (recesión gingival, ausencia de encía adherida y posición aberrante del frenillo labial inferior) en el 4.1, hipersensibilidad dentinaria grado II en la escala de Shiff<sup>14</sup> y bruxismo. Después de haber recibido una explicación detallada del procedimiento a realizar, la paciente suscribió un consentimiento informado para recibir el tratamiento adecuado.

La terapia para la hipersensibilidad se inició con una fase conservadora, consistente en la modificación de los hábitos alimenticios relacionados con el consumo de cítricos. La fase inicial periodontal consistió en el control de biopelícula dental, tartrectomía, raspado y alisado radicular, el uso de una crema dental a base de arginina al 8% y carbonato de calcio dirigida a ocluir los túbulos dentinarios expuestos, se modificó la técnica de cepillado, el cepillo dental fue sustituido por otro de filamentos suaves y se colocó una férula oclusal ortostática de recubrimiento total.

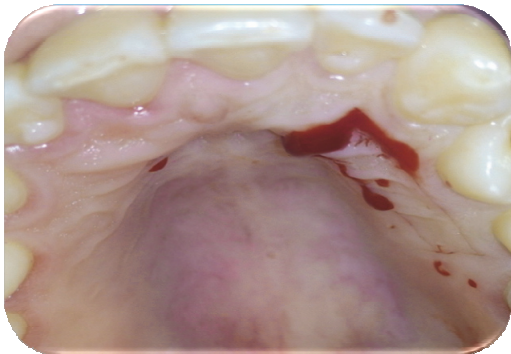
Tres (3) semanas posteriores al inicio del tratamiento la paciente fue reevaluada y se determinó una disminución de la hipersensibilidad de grado II a grado I en la escala de Shiff<sup>14</sup>, sin embargo se consideró la cirugía periodontal para corregir la deformidad mucogingival y reducir aún más la HD.

Debido a las condiciones topográficas de la zona y a la experiencia del operador, se decidió realizar un injerto gingival libre. Antes del procedimiento quirúrgico, se indicaron enjuagues con digluconato de clorhexidina al 0.12%. Bajo anestesia local a base de lidocaína al 2% con epinefrina local 1: 100.000, se procedió a realizar inicialmente la frenilectomía (Figura 5).

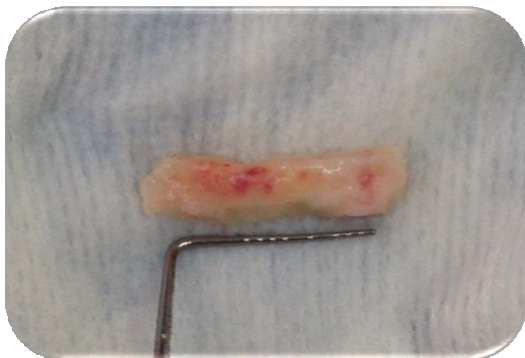


**Figura 5.** Vista clínica del procedimiento quirúrgico para la eliminación de la inserción del frenillo labial.

La técnica quirúrgica implicó preparar un lecho de tejido conjuntivo firme para recibir al injerto gingival libre, eliminando tejido epitelial, conjuntivo e inserciones musculares, dejando periostio cubriendo el hueso<sup>28</sup>. Es así como se preparó el sitio receptor de modo que se desarrollaran suficientes capilares que permitieran la vascularización del injerto, la formación de tejido de granulación y la adecuada hemostasia. Para la preparación del sitio donador se tomó el injerto de manera atraumática evitando lesionar los vasos que pudieran comprometer la vascularización, se realizaron incisiones en ángulo recto de manera uniforme con una hoja de bisturí N° 15-C. El injerto gingival libre se tomó del paladar desde la zona mesial del canino hasta la zona mesial del primer molar (Figura 6), con un espesor uniforme de aproximadamente 2 mm (Figura 7).

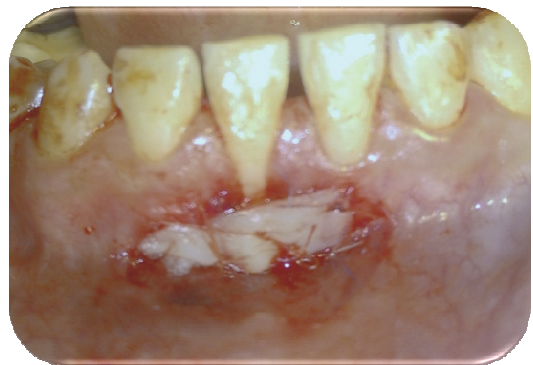

**Figura 6.** Vista clínica del lecho donador y la toma del injerto del paladar



**Figura 7.** Medición del injerto gingival libre

Para minimizar el trauma y la deshidratación, el injerto se colocó rápidamente en el lecho receptor, se inmovilizó para lograr su supervivencia, fijándolo con sutura reabsorbible 5.0 y aguja atraumática (Figura 8), se ejerció presión sobre el mismo durante cinco (5) minutos para asegurar que no se formaran coágulos debajo de él y se promoviera la circulación plasmática.

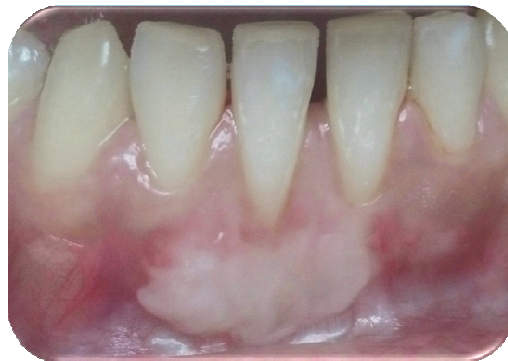

**Figura 8.** Vista clínica del injerto libre suturado en el lecho receptor con suturas reabsorbibles.

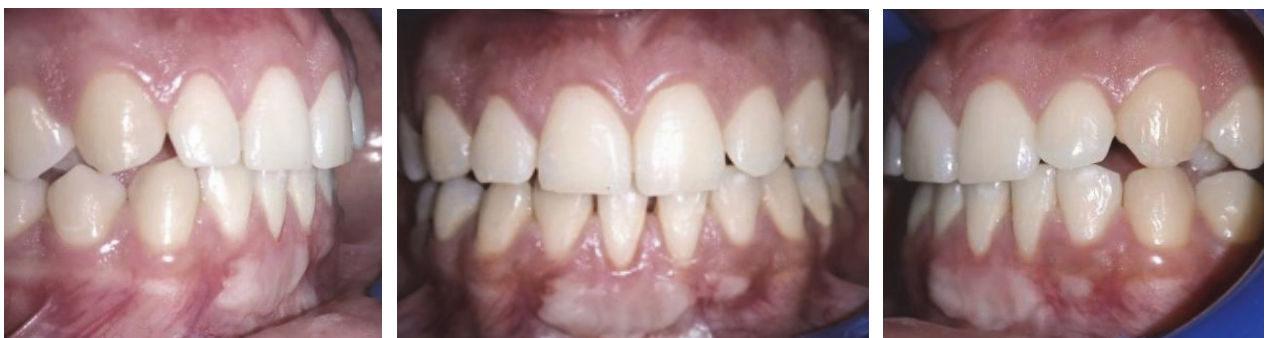Al finalizar el procedimiento se entregaron las indicaciones postoperatorias pertinentes y se programaron las consultas subsiguientes para monitorear la cicatrización y el control de biopelícula dental.

En la evaluación realizada a los cuatro (4) meses se apreció el cubrimiento del 75% de la recesión gingival, un incremento de la encía queratinizada (Figura 9) y la ausencia total de HD. En la reevaluación realizada a los veinte (20) meses (Figuras 10, 11, 12) se evidenció una cobertura casi total de la zona radicular previamente expuesta y la paciente permanece sin hipersensibilidad dentinaria, pudiendo observarse una diferencia importante entre la condición pre y postoperatoria (Figuras 13 y 14).

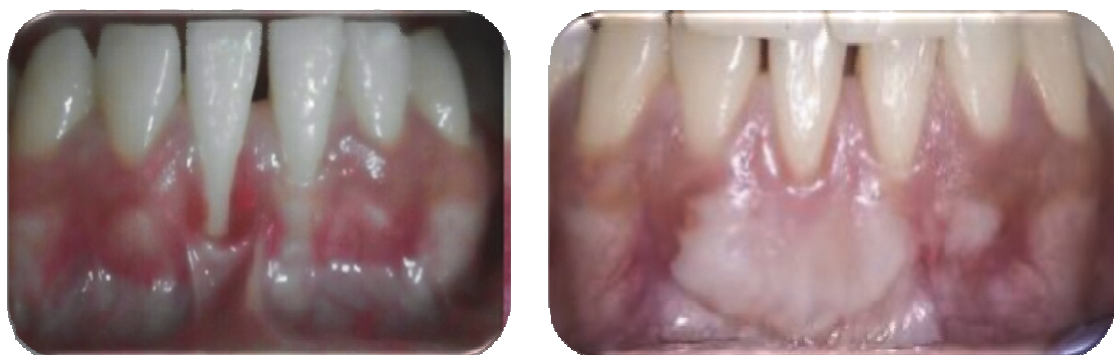




**Figura 9.** Vista clínica del postoperatorio, cuatro meses después de la cirugía, donde se muestra la cobertura radicular y la ganancia de encía queratinizada en el sitio receptor.



**Figura 10. 11. 12.** Vistas clínicas del postoperatorio, veinte meses después de la cirugía, donde se muestra mayor cobertura radicular y ganancia de encía queratinizada en el sitio receptor.



**Figura 13. 14.** Vistas clínicas del preoperatorio y postoperatorio



## Discusión

Si bien existen muchas modalidades de tratamiento para aliviar la HD, lo más importante es identificar el factor causante o predisponente después de realizar una historia completa para diseñar el plan de tratamiento<sup>6</sup>. La estrategia de tratamiento de la HD debe comenzarse con la prevención, el autocuidado y posteriormente puede ser complementada con intervenciones profesionales más complejas según la gravedad del caso.

Los resultados de este estudio coinciden con quienes apoyan el uso de arginina combinada con el carbonato de calcio para el tratamiento de la HD y su efecto desensibilizador de la dentina<sup>4,16,19,20</sup>, por lo que en este caso se inició la terapéutica con un tratamiento no invasivo, reducción de la dieta ácida y modificación de técnicas de cepillado, lográndose una disminución de la HD.

A pesar que los mejores resultados se han obtenido con injertos de tejido conectivo subepitelial, esta investigación concuerda con Tatakis et al<sup>24</sup> quienes afirman que todos los procedimientos revisados incluyendo los injertos gingivales libres pueden proporcionar una reducción significativa en la profundidad de la recesión.

Asimismo se coincide con Matthew<sup>30</sup> al expresar que, donde los métodos más conservadores se consideran inapropiados o ineficaces para tratar la HD, las intervenciones quirúrgicas puede ser útiles, afirmando que el injerto gingival libre es particularmente eficaz en el tratamiento de defectos de recesión localizados en la mandíbula de pacientes, con una sonrisa baja y encía adherida adyacente escasa, tal cual se evidencia en este caso, entendiéndose que una terapia no solo debe enfocarse en la reducción del dolor, sino también en la modificación del área de dentina cervical expuesta.<sup>9</sup>

Algunos autores opinan que la mejor forma de tratar quirúrgicamente las recesiones gingivales individuales, sin pérdida de tejidos interproximales, es mediante el procedimiento un colgajo de reposición coronal conjuntamente con un injerto de tejido conjuntivo, los cuales permiten un alto porcentaje de reducción de la recesión que oscila entre 52 y 99%<sup>11</sup>, sin embargo se ha descrito una alta variabilidad de resultados dentro de una misma técnica y al comparar diferentes técnicas quirúrgica, la cual es afectada por factores relacionados con el paciente, el diente e incluso por las habilidades del operador, donde la mayoría de los enfoques quirúrgicos no muestra ninguna diferencia significativa en la reducción de la HD.

En este sentido, en la mayoría de la literatura los resultados del tratamiento están centrados en la cobertura radicular, lo cual es considerado el parámetro principal para evaluar el éxito de la cirugía, no existiendo evidencias clínicas suficientes para concluir que la cobertura quirúrgica radicular aborda de forma predecible la HD<sup>21,31</sup>, sin embargo, en este estudio se logró una cobertura radicular final del 90% de la recesión, se cubrieron las expectativas del paciente y se obtuvo la resolución total de la HD, por lo que se concuerda con Douglas et al<sup>3</sup> quienes afirman que, independientemente de la tasa de cobertura del defecto, la reducción de la HD mejora la calidad de vida lo cual debe ser considerado también como un éxito.

Los resultados de este caso evidenciaron que el procedimiento quirúrgico instaurado permitió la cobertura radicular en una recesión profunda, en ausencia de encía adherida, sin embargo al igual que Rath et al.<sup>23</sup> no se descarta la posibilidad de una segunda cirugía para lograr mejores resultados estéticos.

Los hallazgos del presente estudio están en línea con una serie de informes de casos que han evaluado la efectividad de la cobertura radicular en la desensibilización de la dentina<sup>27</sup>. Estos

autores expresan que si bien los injertos gingivales libres no han sido considerados como una opción para el tratamiento para la HD, son eficaces para tratar las recesiones gingivales, consideradas el factor predisponente más importante asociado con la aparición de HD. Por tanto se decidió utilizar un injerto gingival libre en lugar de un injerto de tejido conectivo, por la posibilidad de aumentar el ancho apico-coronal de la mucosa queratinizada, mejorar los parámetros clínicos y disminuir el índice de biopelícula dental.

## Conclusiones

La HD es una entidad común en adultos jóvenes, tiene una prevalencia variada y un impacto significativo en la calidad de vida. Su etiología es multifactorial asociada a la abrasión, erosión, la atrición y recesiones gingivales, como los principales factores predisponentes, constituyéndose en gran medida en un enigma, poco comprendido, debido a que representa esencialmente un diagnóstico hecho por exclusión.

A pesar de la vasta literatura sobre el tema y los nuevos avances en el tratamiento, todavía hay una falta de consenso entre los investigadores sobre la modalidad ideal de su tratamiento, no obstante es reconfortante saber que las investigaciones dedicadas a alcanzar el alivio inmediato y permanente de esta entidad, todavía están en curso. Las investigaciones apuntan hacia estrategias terapéuticas iniciadas desde la prevención, el autocuidado y técnicas de tratamiento conservadoras que proporcionen alivio a largo plazo y posteriormente puedan ser complementadas con intervenciones profesionales más complejas e invasivas según la gravedad del caso.

Los estudios longitudinales han mostrado excelentes resultados a largo plazo producidos por la cirugía plástica periodontal, no obstante se reporta que esta técnica tiene una eficacia clínica

variable en el tratamiento de HD, probablemente relacionada con la falta de un protocolo estandarizado, la imposibilidad de establecer la validez de los métodos aplicados y la evidencia insuficiente para concluir la predictibilidad de los procedimientos de cobertura radicular en la reducción de la HD.

La terapia ideal no solo debe enfocarse en la reducción o eliminación del dolor, sino también en la modificación de la exposición de la dentina cervical según el tipo de defecto. Por tanto en pacientes con hipersensibilidad dentinaria asociada a recesiones gingivales, la cirugía mucogingival puede considerarse como una alternativa de tratamiento.

## Referencias

1. Canadian Advisory Board on Dentin Hypersensitivity. Consensus-based recommendations for the diagnosis and management of dentin hypersensitivity. *Can Dent Assoc.* 2003; 69(4): 221-6.
2. Ide M, Wilson R, Ashley F. The reproducibility of methods of assessment for cervical dentine hypersensitivity. *J Clin Periodontol* 2001; 28: 16-22.
3. Douglas D, Marques D, Flecha O, Gonçalves P. Effect of surgical defect coverage on cervical dentin hypersensitivity and quality of life. *J Periodontol.* 2013; 84: 768-75.
4. Idon P, Esan T, Bamise C, Mohammed A, Mohammed A, Ofuonye I. Dentine hypersensitivity: review of a common oral health problem. *J Dent Craniofac.* 2017; 2 (2): 1-16.
5. Brannström M. Sensitivity of dentine. *Oral Surg Oral Med Oral Pathol.* 1966; 21: 517-26.
6. Bubteina N, Garoushi S. Dentine hypersensitivity: a review. *Dentistry* 2015; 5 (9): 1-7.

7. Pashley D, Tay F. Dentin hypersensitivity: current state of the art and science. *Dentin Hypersensitivity Consensus Monograph*. 2008; 4 (9): 1-12.
8. Pashley D, Tay F, Haywood V, Collins M, Drisko C. Dentin hypersensitivity: consensus-based recommendations for the diagnosis and management of dentin hypersensitivity. *A supplement to Inside Dentistry*. 2008; 4 (9): 1-37.
9. Schmidlin P, Sahrman P. Current management of dentin hypersensitivity. *Clin Oral Invest*. 2013; 17 (Suppl 1): S55–S59.
10. Trushkowsky R, Oquendo A. Treatment of dentin hypersensitivity. *Dent Clin N Am* 55. 2011: 599-608.
11. Pini-Prato G, Nieri M, Pagliaro U, Schifter T, La Marca M, Franceschi D, et al. Surgical treatment of single gingival recessions: clinical guidelines. *Eur J Oral Implantol*. 2014; 7 (1): 9-43.
12. Bueno L. Efectos lesivos del control mecánico de la placa microbiana. *Rev Fundac Juan José Carrao* 2005; 10 (20): 36-8
13. Alpiste F, Gil F, Domínguez E. Efectos adversos del control mecánico de la placa bacteriana. En *Workshop Ibérico. Control de placa e higiene bucodental*. 2003: 157-9.
14. Schiff T, Dotson M, Cohen S, De Vizio W, Mc Cool J, Volpe A. Efficacy of a dentifrice containing potassium nitrate, soluble pyrophosphate, PVM/MA copolymer, and sodium fluoride on dentinal hypersensitivity: A twelve-week clinical study. *J Clin Dent*. 1994; 5: 87-92.
15. Kopycka D, Meyerowitz C, Litaker M, Chonowski S, Heft M, Gordan V, et al. Management of dentin hypersensitivity by national dental practice-based research network practitioners: results from a questionnaire administered prior to initiation of a clinical study on this topic. *BMC Oral Health*. 2017; 17: 41.
16. Clark D, Levin L. Non-surgical management of tooth hypersensitivity. *International Dental Journal*. 2016: 1-8.
17. Escalante W, Castro G, Jordão K, Lima S, Kuga M, Bandeca M. Treatment protocol for dentin hypersensitivity. *World J Dent*. 2017; 8 (1): 1-4.
18. Lavender S, Petrou I, Heu R. Mode of action: studies on a new desensitizing dentifrice containing 8,0% arginine a high cleaning calcium carbonate system and 1.450 ppm fluoride. *Am J Dent*. 2010; 3 Spec A: 14A-19A.
19. Giassin N, Apatzidou D, Solomou K, Mateo L, Panagakos F, Konstantinidis A. control of dentin/root sensitivity during non-surgical and surgical periodontal treatment. *J Clin Periodontol*. 2016; 43: 138-46.
20. Yang Z, Wang F, Lu K, Li Y, Zhou Z. Arginine-containing desensitizing toothpaste for the treatment of dentin hypersensitivity: a meta-analysis. *Clin Cosmet Investig Dent*. 2016; 8: 1-14.
21. Harlan J. Managing hypersensitive dentin. *Decisions in Dentistry*. 2017; 3(1): 46-9.
22. Davari A, Ataei E, Assarzadeh H. Dentin hypersensitivity: etiology, diagnosis and treatment; a literature review. *J Dent Shiraz Univ Med Sci*. 2013; 14(3): 136-45.
23. Rath A, Varma S, Paul R. Two-stage mucogingival surgery with free gingival autograft and biomend membrane and coronally advanced flap in treatment of class III Millers recession. *Case Report in Dentistry*. 2016: 1-5.
24. Tatakis D, Chambrone L, Allen E, Langer B, McGuire M, Richardson C, et al. Periodontal soft tissue root coverage procedures: a consensus report from the AAP regeneration workshop. *Periodontol*. 2015; 86 (Suppl.): S52-S55.
25. Collins M, Drisko C. Dentin hypersensitivity and gingival recession. *Dentin*

- Hypersensitivity Consensus Monograph. 2008; 4 (9): 1-7.
26. Freedman A, Salkin L, Strein M, Green K. A 10-year longitudinal study of untreated mucogingival defects. *J Periodontol.* 1992; 63: 71-2.
27. Özcan E, Ersahan S. Free gingival graft in the treatment of class II gingival recession defects and its effects on dentin desensitization. *Clinical Dentistry and Research.* 2012; 36(3): 10-15.
28. Sullivan H, Atkins J. Free autogenous gingival grafts. I. Principles of successful grafting. *Periodontics.* 1968; 6(3): 121-129.
29. Park J. Treatment of gingival recession with hypersensitivity using connective tissue graft with a single incision technique: a case report. *OHDM.* 2015; 14 (2): 101-3.
30. Matthew T. Free gingival grafts to manage recession-when and how? *Dent Health.* 2014, 1(6): 37-41.
31. Douglas D, Oliveira F, Flecha O, Gonçalves P. Is surgical root coverage effective for the treatment of cervical dentin hypersensitivity? A systematic review. *J Periodontol.* 2013; 84: 295-306.

