

# Diagnóstico del ojo rojo para el médico de atención primaria

Virgilio Galvis Ramírez, MD\*<sup>1</sup>  
Alejandro Tello Hernández, MD\*<sup>1</sup>  
Carlos Augusto Díaz Rodríguez, MD\*

## Resumen

El ojo rojo es uno de los motivos de consulta más comunes en atención ocular primaria, y el médico no oftalmólogo tiene la vital función de discernir cuando se trata de una patología que pueda amenazar la visión. En este artículo revisamos el enfoque diagnóstico del ojo rojo de acuerdo a nuestra experiencia profesional y empleando Medline para localizar artículos sobre el tema. Adicionalmente sugerimos un flujograma que esperamos guíe al médico de atención primaria al enfrentarse a estos casos. [Galvis V, Tello A, Díaz CA. Diagnóstico del ojo rojo para el médico de atención primaria. *MedUNAB* 2008; 11: 231-238].

**Palabras clave:** Ojo rojo, Conjuntivitis, Uveitis, Glaucoma, Queratitis.

## Introducción

El ojo rojo es un motivo de consulta oftalmológica frecuente para el médico de atención primaria. Aunque la gran mayoría de los casos se deben a condiciones que usualmente no son serias, este cuadro puede ser originado por enfermedades que amenacen la visión, y por ello es muy importante que el médico general sepa realizar un abordaje diagnóstico adecuado. El propósito de este artículo es ayudar al médico general a enfocar el estudio en estos pacientes, asumiendo que no tiene entrenamiento en el examen oftalmológico con lámpara de hendidura, ni disponibilidad de un tonómetro de indentación o de aplanación. El uso adecuado de un oftalmoscopio directo para el examen usando las magnificaciones de +8.00 a +10.00 Dioptrías en los lentes

## Summary

A red eye is one of the most common causes of consultation to ocular primary healthcare and non-ophthalmologist physician has the crucial role of detect conditions which can threaten vision. In this article we review the diagnostic approach of red eye according to our professional experience and using Medline to locate articles on the subject. Also we suggest a diagnostic flow chart that we expect guide the primary healthcare provider when facing these cases. [Galvis V, Tello A, Díaz CA. *Red eye diagnosis for the general practitioner in primary care. MedUNAB* 2008; 11: 231-238].

**Key words:** Red eye, Conjunctivitis, Uveitis, Glaucoma, Keratitis.

internos del mismo, ha demostrado ser una ayuda muy eficaz en el diagnóstico inicial del ojo rojo.<sup>1</sup> En otros artículos se han realizado revisiones sobre este tema, que pueden servir como lectura complementaria.<sup>2,4</sup>

En general se puede afirmar que los pacientes con infecciones corneales, uveitis, escleritis y glaucoma agudo de ángulo estrecho requieren remisión prioritaria al oftalmólogo. Se debe asimismo tener mucho cuidado con los pacientes usuarios de lentes de contacto (por el mayor riesgo de infección corneal),<sup>5</sup> quienes tengan antecedente de trauma ocular, compromiso de la visión, dolor severo, secreción purulenta severa o hallazgo de anomalías importantes al examen con el oftalmoscopio. El examen inicial debe incluir los siguientes aspectos:<sup>6</sup>

\* Centro Oftalmológico Virgilio Galvis, Floridablanca, Colombia

<sup>1</sup> Profesor Asociado, Facultad de Ciencias de La Salud, Universidad Autónoma de Bucaramanga, Bucaramanga, Colombia.

**Correspondencia:** Dr Virgilio Galvis, Centro Oftalmológico Virgilio Galvis, Centro Médico Ardila Lülle, Torre A, Piso 3, Módulo 7, Urbanización El Bosque, Floridablanca, Colombia. [www.virgiliogalvis.com](http://www.virgiliogalvis.com)

Artículo recibido: 20 de mayo de 2008; aceptado el 30 de octubre de 2008.

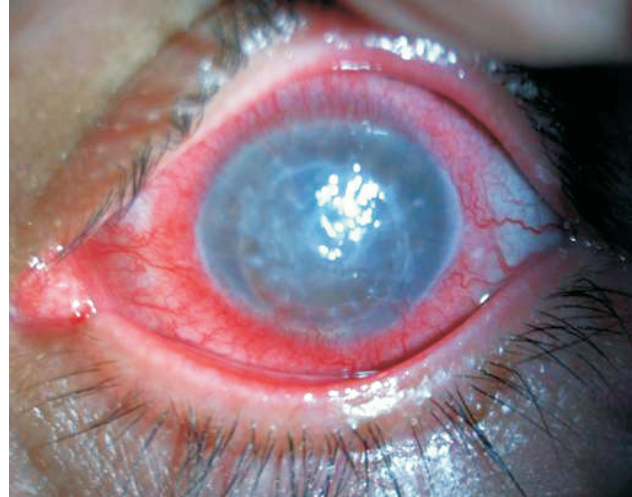- **Visión:** si no cuenta con una cartilla de Snellen, haga un examen básico utilizando cualquier cartel de texto para darse una idea de la agudeza visual del paciente. Haga que el paciente use sus gafas recetadas durante la evaluación.
- **Pupila:** Evalúe su forma y respuesta a la luz.
- **Patrón y localización de la hiperemia:** el enrojecimiento difuso es más congruente con conjuntivitis. El enrojecimiento focalizado puede corresponder a escleritis, epiescleritis o a hemorragia subconjuntival que simula hiperemia. La inyección difusa pero más intensa alrededor del limbo es más común en uveítis, queratitis infecciosas y glaucoma agudo (figura 1).
- **Transparencia de la cornea:** puede presentarse opacidad corneal difusa en el glaucoma agudo debido a edema. La lesiones blanco-grisáceas son típicas de infecciones corneales como queratitis estromal o úlceras corneales infecciosas.
- **Anormalidades en el segmento anterior:** si se halla hipopión este indica de una severa infección o inflamación intraocular; si se halla hifema, es indicador de trauma importante.
- El examen del fondo de ojo tiene poco valor diagnóstico en la evaluación del ojo rojo.

## Abordaje diagnóstico

Para facilitar la decisión diagnóstica del médico que se enfrenta a un paciente con ojo rojo, hemos tratado de simplificar las diversas alternativas en un flujograma (figura 2). Al evaluar de manera progresiva diversos signos y síntomas, este proceso va acercando al médico a diversas posibilidades etiológicas.

Inicialmente se determinará si el paciente con ojo rojo presenta dolor. Existe una condición en la cual puede o no haber dolor (generalmente lo hay, o al menos molestias), y en donde existe el antecedente del ingreso de un cuerpo extraño. En este caso, el paciente debe investigarse para descartar la presencia de un cuerpo extraño en córnea o conjuntiva bulbar o tarsal. Si hubo trauma con un cuerpo extraño a alta velocidad o cuerpo extraño corneal metálico, el paciente debe referirse al oftalmólogo debido a las posibilidades de cuerpo extraño intraocular en el primer caso, o de un anillo de óxido adherido al estroma corneal en el segundo.<sup>7,8</sup>

Si existe dolor sin cuerpo extraño, se debe determinar si el paciente presenta visión borrosa. Si es así, evalúe la presión intraocular de manera digital. Si existe hipertensión (el ojo se siente más duro que el contralateral al realizar un baloteo del globo ocular sobre el párpado cerrado con las puntas de los índices del examinador), examine la pupila. Si la encuentra en midriasis media poco reactiva, es muy posible que se trate de un episodio de glaucoma agudo de ángulo estrecho; en este caso inicie el manejo médico de urgencia y remita al paciente para el manejo quirúrgico definitivo con



**Figura 1.** Inyección conjuntival más severa alrededor del limbo (periquerática) en un caso de queratitis infecciosa posterior a trasplante de córnea.

láser (iridotomía). Si está miótica, es muy posible que el paciente presente uveítis (anterior o panuveítis) con hipertensión ocular secundaria. Sin lámpara de hendidura este diagnóstico no se puede confirmar, el paciente se debe remitir.

Si por el contrario el paciente con ojo rojo tiene dolor y visión borrosa pero la presión intraocular es normal, puede tratarse de uveítis, aunque no presente fotofobia. Cuando la uveítis anterior se presenta dentro del cuadro de una panuveítis secundaria a una coroidorretinitis, por el mayor compromiso posterior que anterior los síntomas pueden ser más visuales (miodesopsias o disminución de la agudeza visual). Otras posibilidades diagnósticas en casos con dolor y visión borrosa pueden ser queratitis o abrasión corneal que comprometan el eje visual.

En estos casos se debe correlacionar con los datos de la anamnesis. Si se trata de una abrasión reciente y la córnea no tiene opacidad, podría manejarse realizando oclusión con ungüento antibiótico, pero en caso de cualquier duda acerca de sobreinfección (sobre todo en usuarios de lentes de contacto o trauma con elemento vegetal), o hay lesión de aspecto blanco o grisáceo en la córnea, o posible origen herpético de la afección corneal (con frecuencia el paciente refiere el antecedente de otros episodios), es necesario remitir al paciente.

Un ojo rojo, doloroso y con buena visión, puede ser causado por epiescleritis, escleritis o uveítis, entre otras condiciones. En los dos primeros casos generalmente la inyección conjuntival es focal y el resto del ojo se aprecia sin enrojecimiento, aunque el enrojecimiento puede ser difuso. La uveítis anterior con frecuencia no afecta la visión en grado significativo, y a diferencia de la escleritis y epiescleritis, presenta típicamente enrojecimiento más intenso alrededor del limbo, aunque puede ser moderado.

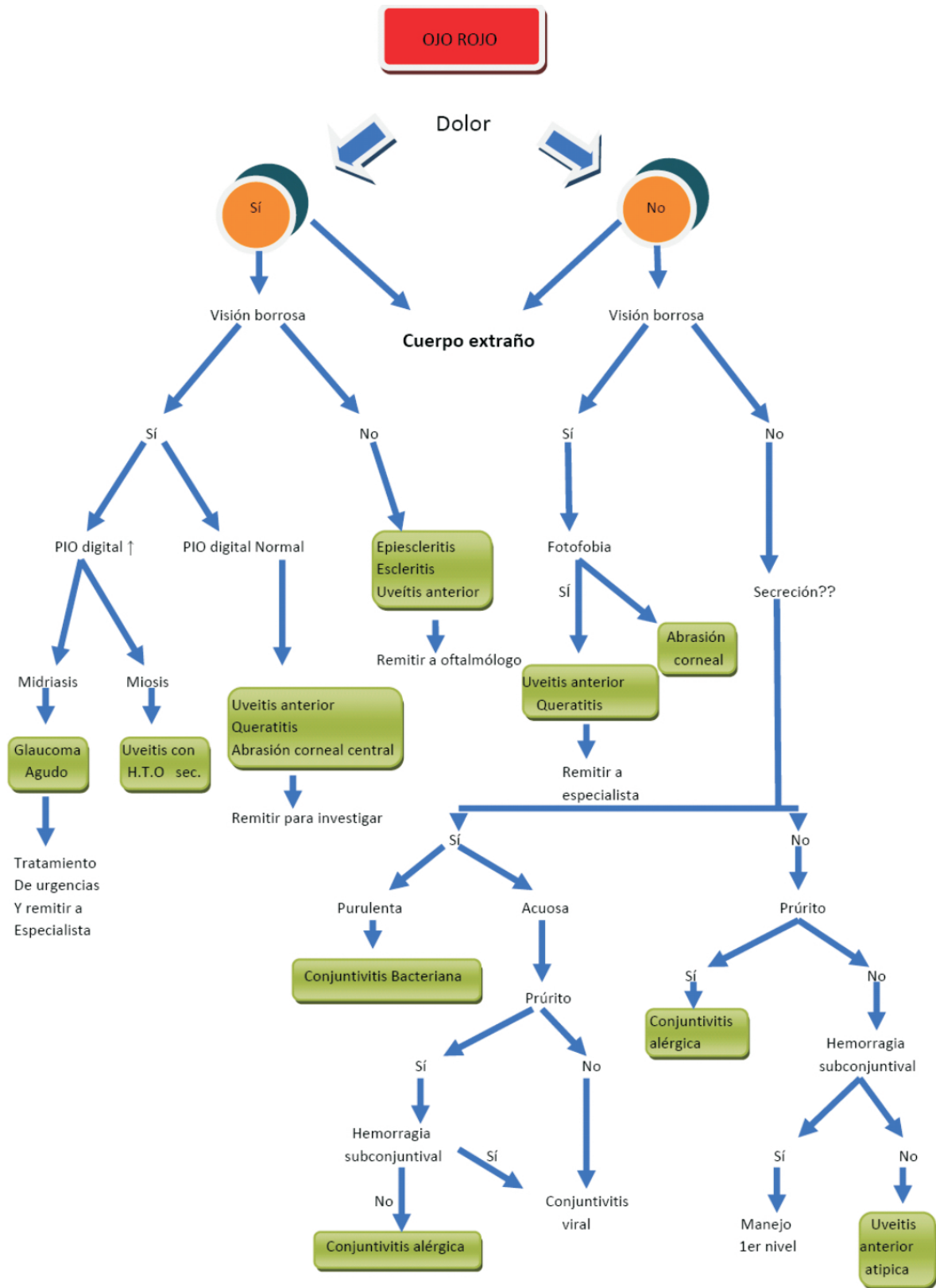


Figura 2. Flujograma para el diagnóstico de ojo rojo.

Ya que la escleritis o la uveítis pueden dejar secuelas visuales importantes, a que pueden originar otras patologías oculares secundarias, y a que su diagnóstico adecuado no es posible sin el empleo de una lámpara de hendidura, es necesario remitir al paciente al oftalmólogo.

Cuando el ojo rojo no se acompaña de dolor, pero si de visión borrosa y de fotofobia, las causas más frecuentes son: uveítis anterior, queratitis o abrasión corneal central. Estos casos deben remitirse.

Si no hay dolor, o este es muy leve, y la visión está respetada, se debe evaluar la presencia de secreción conjuntival. Si la hay, y esta es purulenta o muco-purulenta, la posibilidad diagnóstica más probable es conjuntivitis bacteriana (a este grupo pertenecerán la gran mayoría de los casos de ojo rojo).<sup>9</sup> Un hallazgo que ayuda es también que casi siempre es bilateral, a diferencia de entidades más serias como la uveítis, el glaucoma agudo o las queratitis infecciosas, que casi siempre son unilaterales.

La conjuntivitis bacteriana usualmente puede ser manejada por el médico general. Si la secreción es acuosa y hay prurito, muy posiblemente se trate de conjuntivitis alérgica. Si el paciente presenta hemorragias subconjuntivales se puede tratar de conjuntivitis viral, donde el prurito puede existir pero en general no es significativo. En un porcentaje elevado de casos se encuentra adenopatía preauricular.

En el caso de no existir dolor, afeción de la visión ni secreción, pero sí prurito, la posibilidad diagnóstica más probable es conjuntivitis alérgica. Si no hay prurito, puede tratarse de hemorragia subconjuntival, con frecuencia espontánea, en donde el enrojecimiento se debe a la sangre extravasada más que a una vasodilatación conjuntival. Si no existe hemorragia subconjuntival, se trataría de un caso de ojo rojo sin otro síntoma, que puede corresponder a uveítis anterior incipiente o atípica, y requiere valoración por el especialista para dilucidar el diagnóstico.

## Causas comunes de ojo rojo

**Conjuntivitis.** El término “conjuntivitis” abarca un grupo de condiciones que se presentan como inflamación de la conjuntiva.<sup>9</sup> La inflamación puede ser hiperaguda, aguda o crónica en su presentación, e infecciosa o no infecciosa en su etiología. Frecuentemente, la conjuntivitis es causada por infección bacteriana (*S. epidermidis*, *S. aureus*, *S. Pneumoniae* o *H. Influenzae*) o viral (adenovirus, figura 3).

Como causa poco frecuentes son las enfermedades de transmisión sexual por *Chlamydia* y *N. gonoerrhae*. Está

última, aunque rara, debe tenerse en cuenta en casos de conjuntivitis muy agresivas que presenten abundante secreción purulenta (conjuntivitis hiperaguda), pues puede llevar rápidamente a compromiso corneal severo.

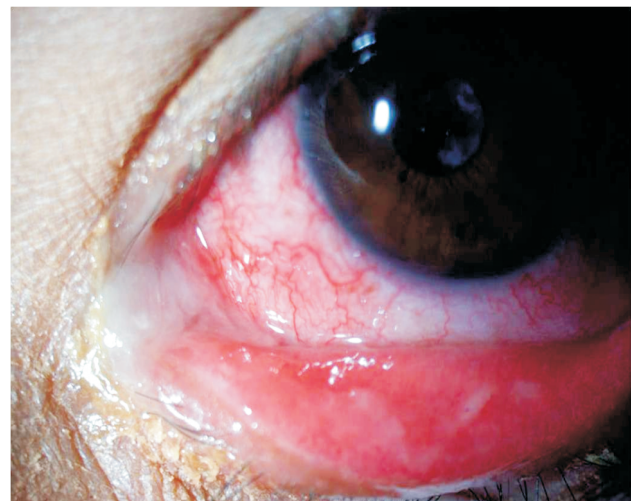La alergia ocular en sus diversas formas es una de las mayores causas de conjuntivitis crónica. Otras causas de inflamación conjuntival crónica incluyen la blefaritis (inflamación del margen de los párpados) y el ojo seco. El tipo de secreción que presente el paciente es importante para determinar la etiología de la inflamación conjuntival; está puede ser serosa (acuosa), mucoide, mucopurulenta o purulenta.

La secreción acuosa se asocia comúnmente con condiciones virales o alérgicas; las de origen viral (usualmente adenovirus) pueden estar acompañadas de hemorragia subconjuntival y, con frecuencia, se presentan en brotes por su alta capacidad de contagio; la secreción mucoide es característica de conjuntivitis alérgica. La secreción mucopurulenta o purulenta, asociada adherencia de los párpados al levantarse por restos deshidratados de secreción, es sugestiva de infección bacteriana.

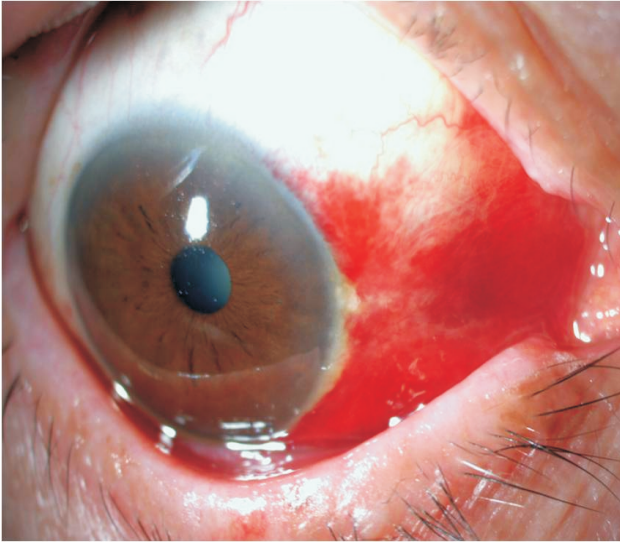
El dolor y fotofobia, aunque pueden presentarse en grado leve, no son hallazgos típicos de conjuntivitis. Si estos síntomas son notorios deben considerarse otros procesos como uveítis, queratitis o glaucoma agudo.

**Hemorragia subconjuntival.** Se trata en general de una afección benigna, causada por la ruptura de un vaso de la conjuntiva, que es autolimitada, pero puede durar de días a semanas en resolverse.

Puede ser espontánea, o relacionarse con maniobras de Valsalva o trauma. Es importante descartar hipertensión



**Figura 3.** En la conjuntivitis bacteriana típicamente se encuentra inyección conjuntival difusa y secreción mucopurulenta o francamente purulenta.

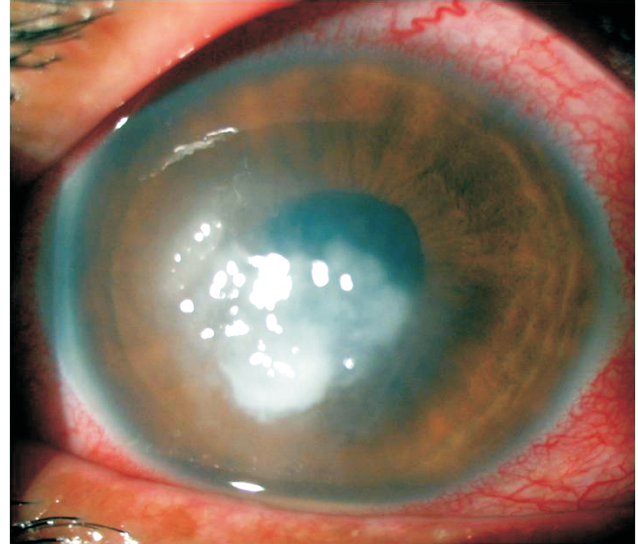


**Figura 4.** En la hemorragia subconjuntival existe en general un límite bien definido entre el área comprometida y el área de conjuntiva sana, muy característico.

arterial no controlada, y en casos recidivantes la presencia de coagulopatía (figura 4).

**Queratitis estromal infecciosa (úlceras corneales).** Es una inflamación infecciosa del estroma corneal, frecuentemente acompañada de ulceración del epitelio por lo que también se conoce como úlcera corneal. Puede ser generada por bacterias u hongos. Usualmente existe antecedente de trauma o uso de lentes de contacto. El signo clave para su diagnóstico es el hallazgo de una lesión blanca o blanco-grisácea de forma ovoide, circular o irregular en la córnea (figura 5). Puede acompañarse de hipopión (pus en la cámara anterior) debido a la severa uveítis anterior secundaria.

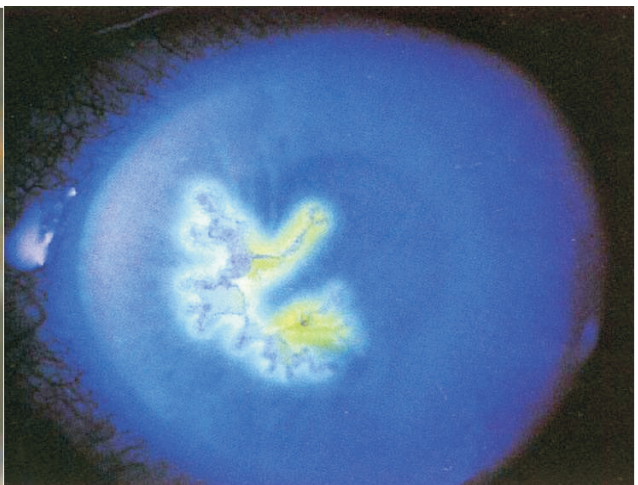
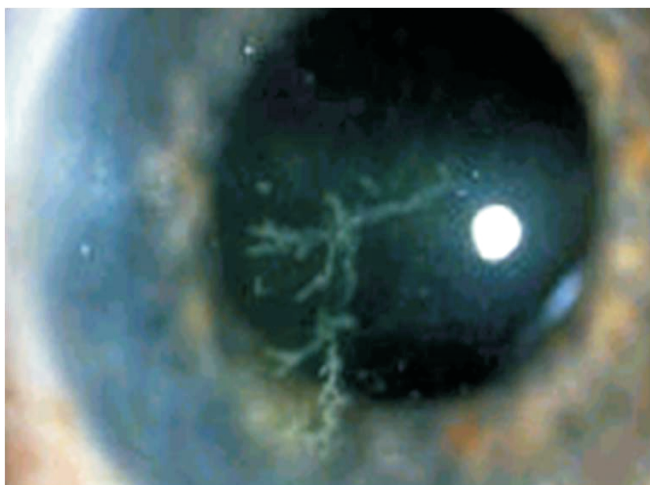
Las queratitis infecciosas son consideradas una urgencia oftalmológica por las serias secuelas que pueden causar y



**Figura 5.** Queratitis estromal micótica, con ulceración epitelial (úlceras corneales). Note la lesión blanquecina de bordes poco regulares y la intensa inyección conjuntival.

estos pacientes deben ser remitidos para manejo especializado. Como una apreciación general recomendamos que los médicos no oftalmólogos se abstengan de emplear medicamentos tópicos que contengan esteroides si existe alguna posibilidad de compromiso corneal infeccioso. En estos casos también está contraindicada la oclusión con parche ocular.

**Queratitis herpética epitelial.** En general el paciente se presenta con fotofobia, lagrimeo y molestias unilaterales. Existe con frecuencia historia de episodios anteriores. La visión puede estar o no afectada. Para hacer el diagnóstico se requiere la tinción con fluoresceína para resaltar la típica úlcera dendrítica o geográfica en el epitelio, empleando la lámpara de hendidura con filtro de luz azul de cobalto. Sin tinción usualmente no es evidente, ya que la lesión es bastante transparente (figura 6).



**Figura 6.** Queratitis herpética epitelial. La lesión con frecuencia es de aspecto arboriforme (úlceras dendríticas). Sin magnificación y sin tinción puede ser difícil de evidenciar. En la lámpara de hendidura y con fluoresceína se puede apreciar claramente (derecha).

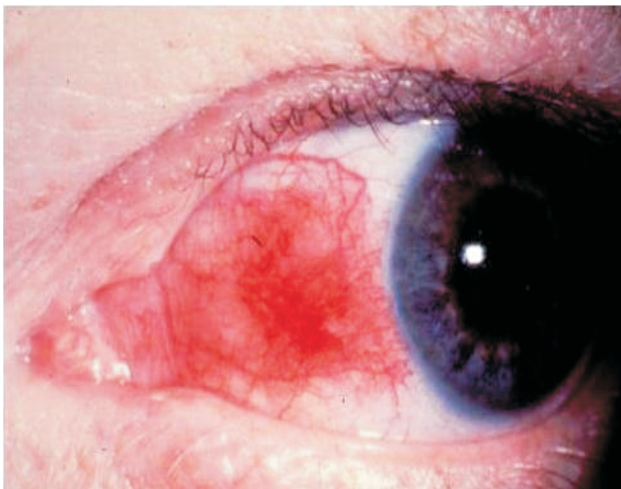
Ante las sospecha de queratitis herpética el paciente debe remitirse al oftalmólogo. Puede confundirse con uveítis anterior y, en el caso de la queratitis herpética epitelial, está contraindicado el uso de esteroides. Su manejo se basa en el empleo de acyclovir ungüento tópico al 3%.

**Escleritis.** La escleritis constituye un trastorno poco usual caracterizado por infiltración celular, colagenolisis y remodelación vascular. Estos cambios pueden ser mediados inmunitariamente o, con menor frecuencia, deberse a infección.

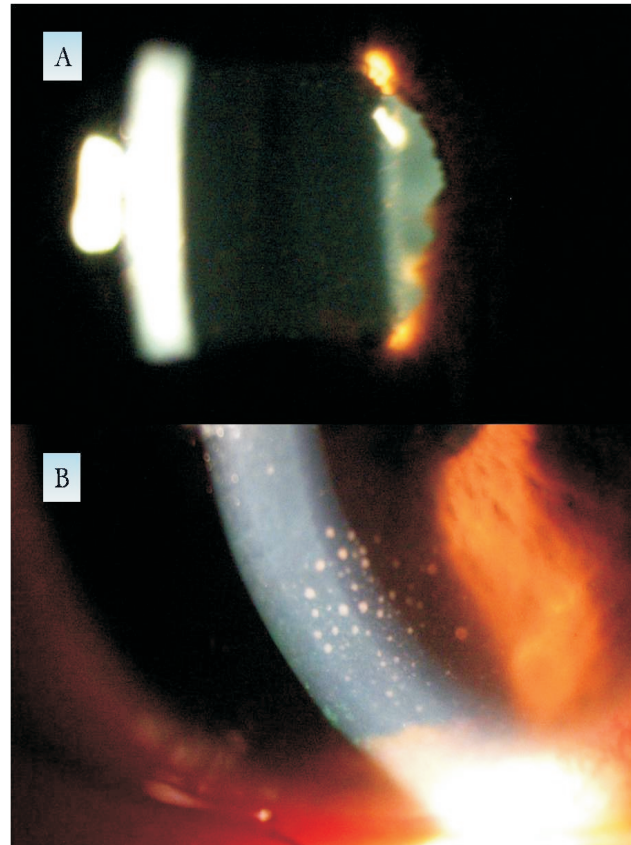
A menudo los estudios de laboratorio resultan útiles para identificar enfermedades sistémicas vinculadas, que se presentan en hasta dos terceras partes de los pacientes. Entre sus causas se encuentran las enfermedades del tejido conectivo (artritis reumatoidea, lupus eritematoso sistémico, granulomatosis de Wegener). Para su diagnóstico y manejo definitivos debe remitirse al oftalmólogo.

**Epiescleritis.** Es una inflamación localizada, relativamente común, de la capa conectivo-vascular que está situada sobre la esclera, la epiesclera. Tiende a afectar personas jóvenes, típicamente en el tercer o cuarto decenio de vida. La recurrencia es la regla y no se conoce la causa. Hasta la tercera parte de los pacientes presentan un trastorno local o sistémico vinculado, como gota o enfermedades del colágeno.

Típicamente se presenta como un cuadro unilateral, levemente doloroso, con enrojecimiento focal (figura 7). En algunos casos se puede presentar en el área de otras patologías conjuntivales como pingüéculas. Los casos moderados se pueden tratar con lágrimas artificiales y esteroide tópico cuatro veces al día por una semana. Si no hay mejoría debe remitirse al oftalmólogo.



**Figura 7.** La congestión conjuntival de la epiescleritis es típicamente focal, pero la esclera subyacente es visible, a diferencia de lo que ocurre generalmente en casos de hemorragia subconjuntival.



**Figura 8.** Los signos diagnósticos de la uveítis anterior requieren el empleo de la lámpara de hendidura. A) Turbidez del humor acuoso y acúmulos de células flotando en la cámara anterior. B) Depósitos inflamatorios en la cara posterior de la córnea (precipitados retroqueráticos).

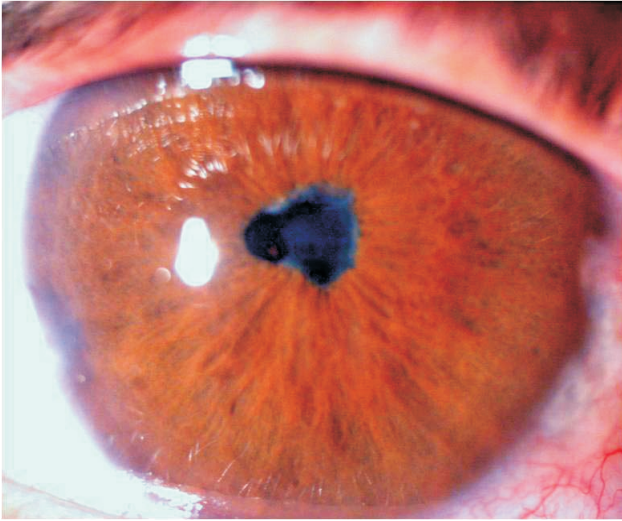
**Uveítis.** El término uveítis denota inflamación de la uvea, conformada por el iris y el cuerpo ciliar, en su porción anterior, y por la coroides en su porción posterior.

La uveítis anterior en general es de tipo agudo, en su mayor porcentaje es idiopática, pero se puede relacionar con espondiloartropatías seronegativas, como la espondilitis anquilosante, la enfermedad intestinal inflamatoria, el síndrome de Reiter y la artritis psoriásica.

La clave diagnóstica de la uveítis anterior es la presencia de células inflamatorias flotando en el humor acuoso y depositadas en el endotelio corneal (precipitados retroqueráticos, figura 8).

Para evidenciarlas se requiere la lámpara de hendidura, por lo que el médico no oftalmólogo no podrá realizar este diagnóstico, si no únicamente sospecharlo.

Dentro de los hallazgos macroscópicos de la uveítis anterior se encuentra la inyección conjuntival perilimbar y la pupila miótica que puede estar algo irregular debido a las adherencias al cristalino (sinequias posteriores, figura



**Figura 9.** Pupila miótica e irregular debido a sinequias posteriores, típica de la uveítis anterior.

9). El síntoma de la fotofobia es frecuente y ayuda mucho en la sospecha diagnóstica, aunque también se pueden presentar en casos de queratitis.

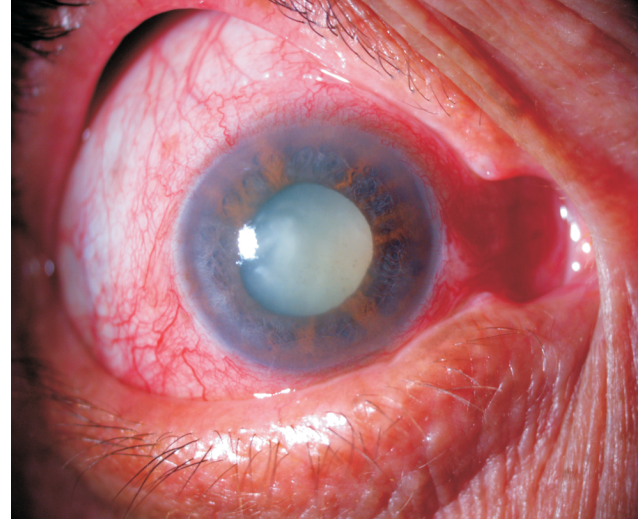
El manejo de las uveitis anteriores incluye ciclopléjicos y esteroides, pero debe ser realizado por el especialista, ya que para el médico general se puede confundir con otras entidades como la queratitis herpética epitelial, caso en el cual están contraindicados los esteroides. Adicionalmente el uso de esteroides tópicos, por sus riesgos asociados de catarata y glaucoma, debe ser cuidadosamente monitorizado por el oftalmólogo.

Las uveitis anteriores pueden también ser secundarias a procesos inflamatorios del segmento posterior (retinocoroiditis) que comprometan inflamatoriamente el segmento anterior, constituyendo panuveitis.

Las uveitis posteriores son en su mayoría causadas por agentes infecciosos como el toxoplasma. En estos casos el compromiso de la visión es más probable, y requieren manejo con agentes antimicrobianos específicos, por parte del oftalmólogo.

**Glaucoma agudo de ángulo cerrado.** Típicamente se presenta en pacientes mayores de 40 años, hipermétropes, que refieren intenso dolor y disminución de la visión. Puede acompañarse de náusea y vómito.

La presión intraocular se encuentra muy elevada (usualmente por encima de los 45 mm Hg) lo que hace que sea evidente a la palpación digital del globo. La disminución de la visión es en general rápida debido al edema corneal (por ello la córnea se aprecia opaca). La pupila se encuentra típicamente en midriasis media (figura 10).



**Figura 10.** Pupila midriática secundaria a glaucoma agudo de ángulo cerrado.

Si el episodio dura lo suficiente (más de 24-48 horas) puede afectar seriamente la circulación de la cabeza del nervio óptico y dejar severas secuelas visuales, por lo cual el glaucoma agudo constituye una emergencia.

Debe tenerse en cuenta que se ha demostrado que algunos pacientes consultan luego de presentar 24 horas de sintomatología, debido a factores culturales, socioeconómicos y de acceso a los servicios de salud.<sup>10</sup>

Se requiere disminuir rápidamente la presión intraocular utilizando hipotensores oculares tópicos (tartrato de brimonidina y maleato de timolol), hipotensores oculares sistémicos (acetazolamida), y en algunos casos diuréticos osmóticos (manitol).

Luego se indica pilocarpina para prevenir una recurrencia inmediata, pero el manejo definitivo requiere de la realización de un iridotomía periférica con láser.<sup>11</sup> Tan pronto el paciente pueda ser trasladado luego de iniciarse el manejo de urgencia, debe remitirse para valoración por el especialista.

## Conclusión

El ojo rojo como motivo de consulta en pacientes con problemas oculares es común en los niveles de atención primaria. Es muy importante que el médico general conozca las causas más frecuentes que lo producen y tenga un criterio definido para decidir entre manejarlas o remitirlas a un nivel superior de atención médica.

El uso del flujograma descrito puede ayudar a establecer una adecuada presunción diagnóstica.

**Tabla 1.** Tabla 1. Características que permiten hacer el diagnóstico de ojo rojo

Entidad	Signo o síntoma						
	Hiperemia	Dolor	Visión	Pupila	Presión intraocular	Secreción conjuntival	Córnea
Conjuntivitis bacteriana	Difusa	No	Respetada	Normal	Normal	Mucopurulenta	Normal
Conjuntivitis viral	Difusa, con hemorragias	No	Respetada	Normal	Normal	Serosa	Normal o pequeñas opacidades numulares
Uveítis anterior	Difusa, más notoria alrededor limbo	Variable Fotofobia	Puede estar moderadamente disminuida	Miótica, irregular	Variable, generalmente normal	Ausente o serosa mínima	Normal
Glaucoma agudo	Difusa, más notoria alrededor limbo	Intenso	Disminuida	Midriasis media, no reactiva	Muy elevada	No	Opaca
Úlcera corneal bacteriana o micótica	Difusa, más notoria alrededor limbo	Variable	Si afecta eje visual, disminuida	Normal	Normal	Purulenta escasa, adherida a lesión corneal	Lesión blanca o grisácea
Hemorragia subconjuntival	No hiperemia, hemorragia focal	No	Respetada	Normal	Normal	No	Normal
Epi escleritis	Focal	Variable	Respetada	Normal	Normal	No	Normal

En la Tabla 1 se resumen las características que pueden ayudar a diferenciar las causas más comunes de ojo rojo.

## Referencias

- Anderson DF, Sullivan PM, Luff AJ, Elkington AR. Direct ophthalmoscopy versus slit lamp biomicroscopy in diagnosis of the acute red eye. *J R Soc Med* 1998; 91:127-8.
- Leibowitz HM. The red eye. *N Eng J Med* 2000; 343:345-51.
- Galor A, Jeng BH. Red eye for the internist: when to treat, when to refer. *Cleve Clin J Med* 2008; 75:137-44.
- Baba I. The red eye - first aid at the primary level. *Comm Eye Health* 2005; 18:70-2.
- Cronin B, Todd B, Lee G. The red eye in contact lens wearers: a high risk presentation. *Aust Fam Physician* 2007; 36:35-8.
- American Academy of Ophthalmology Preferred Practice Patterns Committee. *Comprehensive adult medical eye evaluation*. San Francisco, CA: American Academy of Ophthalmology, 2005. Consultado en: <http://www.aao.org/ppp> (Consultado en agosto 12 de 2008).
- Gumus K, Karakucuk S, Mirza E. Corneal injury from a metallic foreign body: an occupational hazard. *Eye Contact Lens* 2007; 33:259-60.
- Sharma S. Ophthalmic problem. Corneal rust ring. *Can Fam Physician* 1997; 43:1353, 1360.
- American Academy of Ophthalmology. *Conjunctivitis, preferred practice pattern*. San Francisco: American Academy of Ophthalmology, 2003. Disponible en: <http://www.aao.org/ppp> (Consultado en agosto 12 de 2008).
- Saw SM, Gazzard G, Friedman D, Foster PJ, Devereaux JG, Wong ML, et al. Awareness of glaucoma, and health beliefs of patients suffering primary acute angle closure. *Br J Ophthalmol* 2003; 87:446-9.
- Ang LP, Ang LP. Current understanding of the treatment and outcome of acute primary angle-closure glaucoma: an Asian perspective. *Ann Acad Med Singapore* 2008; 37:210-5.