

## Endocarditis infecciosa por *Streptococcus bovis* asociada a instrumentación gastrointestinal

Rafael Pila Pérez\*  
Victor Adolfo Holguín Prieto\*\*  
Ever Cetina Lozada\*\*  
Rafael Pila Peláez\*\*\*  
Leandro Segura Pujal\*\*\*\*

\*MD Especialista de II grado en Medicina Interna. Profesor Titular y Consultante. Servicio de Medicina Interna. Hospital Universitario Manuel Ascunce Domenech. Camagüey. Cuba.

\*\*MD Especialista de I grado en Medicina Interna. Servicio de Medicina Interna. Hospital Universitario Manuel Ascunce Domenech. Camagüey. Cuba.

\*\*\*MD Especialista de II grado en Medicina Interna. Profesor Auxiliar. Servicio de Medicina Interna. Hospital Universitario Manuel Ascunce Domenech. Camagüey. Cuba.

\*\*\*\*MD Especialista de II grado en Cardiología. Profesor Auxiliar. Servicio de Medicina Interna. Hospital Universitario Manuel Ascunce Domenech. Camagüey. Cuba.

Correspondencia: Dr. Rafael Pila Pérez. Calle General Gómez # 452. Camagüey, Cuba. Código postal: 70100.

e-mail: vadolfo@finlay.cmw.sld.cu.

### RESUMEN

La endocarditis por *Streptococcus bovis* representa el 10% de los casos de endocarditis bacteriana, siendo frecuente su asociación con enfermedades intestinales y hepáticas. Se presenta el caso de una mujer de 36 años con antecedentes de fiebre reumática en la niñez, quien hace un año comenzó con sintomatología digestiva, para la cual fue sometida a estudios clínicos invasivos como endoscopia y colonoscopia, desarrollando posteriormente una endocarditis con aislamiento microbiológico de *Streptococcus bovis*. Se detalla la fisiopatología, clínica, diagnóstico y los aspectos terapéuticos de esta entidad. Además se discuten las posibles relaciones de las enfermedades intestinales, las instrumentaciones del tubo digestivo y las hepatopatías con la bacteriemia por *Streptococcus bovis* biotipo I. Esta asociación sugiere un posible mecanismo de adherencia biotipo-específica que aún no ha sido fehacientemente demostrado. Por último se resalta la conveniencia de someter a exploración digestiva y ecocardiografía a todo paciente con hemocultivos positivos a este tipo de germen. (MÉD.UIS. 2012;25(3):251-8).

**Palabras clave:** Endocarditis. *Streptococcus bovis*. Bacteriemia. Enfermedades Gastrointestinales.

### Infective endocarditis caused by *Streptococcus bovis*

### ABSTRACT

Endocarditis caused by *Streptococcus bovis* represents 10% of the cases of bacterial endocarditis and is frequently associated with intestinal and liver diseases. We present the case of a 36-year old female patient with a history of rheumatic fever in childhood. The gastrointestinal symptomatology began one year before the bacterial endocarditis. Several invasive clinical investigations as endoscopy and colonoscopy, were performed and subsequently she developed endocarditis. *Streptococcus bovis* was isolated in microbiological studies. Pathophysiology, clinical manifestations, diagnosis, and treatment are detailed. The association between bacteremia from *Streptococcus bovis* biotype I and intestinal diseases, instrumentation of the digestive tract, and hepatopathy is reviewed. This association suggests a possible mechanism of bacteremia and endocarditis associated with biotype I but this has not been definitely confirmed. We have highlighted the importance of performing echocardiography in all patients with blood cultures positive for *Streptococcus bovis* who have had invasive studies of the gastrointestinal tract. (MÉD.UIS. 2012;25(3)251-8).

**Key words:** Endocarditis. *Streptococcus bovis*. Bacteremia. Gastrointestinal Diseases.

### INTRODUCCIÓN

La Endocarditis Infecciosa (EI) es una enfermedad que se caracteriza por la afección del endocardio,

habitualmente valvular. Pese a esto la infección puede estar situada en un defecto septal o en cualquier parte del endocardio mural<sup>1</sup>.

Las características clínicas, microbiológicas y terapéuticas de la EI han experimentado un cambio notable en los últimos años. En efecto, el paciente con las manifestaciones “clásicas” tales como fiebre, soplos cardíacos cambiantes, esplenomegalia, signos de embolización periférica y hemocultivos positivos múltiples, en la actualidad, es una rareza clínica; por esto se estima que si los médicos se atuvieran a estos criterios diagnósticos “clásicos”, no sospecharían el diagnóstico de EI hasta en la mayoría de los pacientes<sup>2</sup>. Por lo tanto, el diagnóstico de EI debe ser considerado no solo en pacientes febriles con soplos cardíacos, sino también en sujetos con anemia inexplicable, glomerulonefritis, manifestaciones isquémicas, cardiopatía valvular, insuficiencia cardíaca congestiva refractaria y mal controlada, oclusión embólica de arterias periféricas importantes, embolismo pulmonar múltiple, aneurismas saculares y en el paciente cardiópata durante el posoperatorio<sup>3</sup>.

Según la clasificación de Lancefield, el *Streptococcus bovis* (*S. bovis*) es un estreptococo del grupo D, no enterococo, que además ha sido implicado con relativa frecuencia en la etiología de la EI<sup>4</sup>, aislándose hasta en un 6% de los casos en Estados Unidos<sup>4</sup>. Su identificación se realiza por métodos bioquímicos y pruebas serológicas<sup>5,6</sup> y su distinción del enterococo, con el cual es fácil su confusión, es importante por motivos pronósticos y terapéuticos.

En la actualidad no hay información estadística válida respecto a la frecuencia actual de la EI<sup>7</sup>. La diversidad de criterios en cuanto al diagnóstico y la inclusión o exclusión de pacientes con cultivos negativos, explican en parte las dificultades para comparar datos procedentes de distintos hospitales. Sin embargo, la EI figuró como diagnóstico de admisión en el 0,16-5,4% de 1000 ingresos hospitalarios en 10 hospitales de EEUU<sup>8</sup>. La incidencia de la EI en válvula nativa es de aproximadamente 1,7-4 casos por 100 000 habitantes por año<sup>9</sup>, por lo que la mayoría de la literatura publicada sobre complicaciones, resultados y conductas terapéuticas se basa en series de casos<sup>10,11</sup>. La EI continúa representando un importante problema médico a pesar de los avances tanto en los medios diagnósticos como en la terapéutica. Los hombres continúan siendo más afectados que las mujeres en relación 1,7:1, sin embargo, la edad de los afectados ha aumentado de 30-40 años en la era preantibiótica a 47-69 años en los últimos años<sup>10,11</sup>. En países desarrollados, las

afecciones valvulares degenerativas y las prótesis, más no la enfermedad reumática, constituyen los factores predisponentes más importantes para la ocurrencia de EI<sup>10</sup>; pero en países subdesarrollados la enfermedad reumática sigue siendo el factor predisponente de mayor importancia<sup>11</sup>.

El curso clínico de la EI puede ser agudo<sup>10,11</sup>, generalmente debido a *Staphylococcus aureus*, el cual de no tratarse, puede causar la muerte en pocos días. Un curso subagudo generalmente es producido por diferentes microorganismos; los agentes microbiológicos causantes<sup>10,11</sup> están constituidos casi en el 50% por estreptococos alfa hemolíticos procedentes de la cavidad oral, fundamentalmente estreptococos del grupo Viridans que forman parte de la flora normal, siendo las especies más frecuentes: *Streptococcus sanguis*, *Streptococcus mutans* y *Streptococcus mitis*. También se identifican en la etiología *Streptococcus pneumoniae* en forma de cepas no hemolíticas, *Streptococcus agalactiae* y *S. bovis*. Existe otro género de estreptococos del tipo Abiotrophia que causa un 10% de las endocarditis. Las especies de estafilococos diferentes al *Staphylococcus aureus* son también frecuentes (5-33%)<sup>8</sup>; también pueden encontrarse otros cocos gram positivos como enterococos y cepas de estreptococos beta hemolíticos y cocos gram negativos como las Neisserias. En ocasiones se ha señalado EI por bacilos gram positivos como *Lactobacillus* y *Propionibacterium* y bacilos gram negativos aerobios y anaerobios facultativos.

La epidemiología de las infecciones por *S. bovis* ha recibido importante atención en las últimas décadas. En estudios recientes se ha aislado este microorganismo en las heces de un 10-16% de pacientes aparentemente sanos<sup>10</sup>, comprobándose un aumento significativo de los portadores fecales de *S. bovis*, al 56%, entre pacientes con neoplasia de colon<sup>11,12</sup>. El primer caso de EI causado por *S. bovis* fue publicado por McNeal y Blevis en 1945<sup>13</sup>. Se ha observado una asociación entre sepsis y/o endocarditis por *S. bovis* y enfermedad gastrointestinal subyacente, sobre todo con el carcinoma de colon<sup>14</sup>, habiéndose implicado al tracto digestivo como la probable puerta de entrada inicial del microorganismo en el torrente circulatorio<sup>15</sup>. La EI por *S. bovis* es la segunda causa de endocarditis por estreptococos después del *Streptococcus viridans*<sup>6</sup>. Estudios internacionales indican que el *S. bovis* ha sido aislado en 1,3% y 6,9% de las

infecciones estreptocócicas del torrente circulatorio en Canadá y Latinoamérica, respectivamente<sup>15</sup>. Representa aproximadamente el 11-14% de todos los casos de endocarditis y el 24% de las endocarditis estreptocócicas<sup>10,16-9</sup>. Los organismos comprendidos bajo la denominación de *S. bovis* como especie única, han sido recientemente subdivididos en cuatro especies: *Streptococcus gallolyticus*, *Streptococcus pasteurianus*, *Streptococcus infantarius*, y *Streptococcus lutetiensis*<sup>10</sup>.

Debido a la poca prevalencia y el interés clínico que supone el conocimiento de esta patología, se comenta un caso de *E. coli* por *S. bovis* en el Hospital Universitario Manuel Ascunce Domenech de Cuba, constituyendo el primer reporte en esta institución en 50 años.

### PRESENTACIÓN DE CASO

Paciente femenina de 36 años de edad, con antecedentes referidos de fiebre reumática a los siete años de edad, bajo tratamiento antimicrobiano preventivo hasta los 16 años, momento en el que decide abandonarlo deliberadamente. Desde hace un año presenta trastornos digestivos dados por pirosis, vómitos ocasionales de contenido alimentario y cambios del hábito intestinal con diarreas leves, de carácter acuoso, sin flema ni sangre, de mejoría transitoria, motivo por el cual fue sometida a diferentes estudios como coprocultivos, drenaje biliar, frotis yeyunal, panendoscopia en tres ocasiones y colonoscopia en dos, la última hace dos meses sin resultados concluyentes. Posteriormente a este proceder diagnóstico comienza con marcada astenia con intolerancia al esfuerzo físico, palpitations y fiebre de 38-39°C, de carácter vespertino y asociada a diaforesis nocturna sin escalofríos. Adicionalmente, durante la última semana nota la aparición de lesiones purpúricas palpables en ambas piernas, con un nódulo eritematoso doloroso de aproximadamente 0,5 cm de diámetro en el hallux izquierdo.

Al examen físico se reporta una paciente vigil con afección de su estado general y disminución del panículo adiposo. Signos vitales: FC: 108 lpm, TA: 100/60 mm Hg, FR: 24 rpm y temperatura de 39°C. Piel y faneras: palidez cutáneo-mucosa con cuadro purpúrico-petequial diseminado en

ambas piernas, palpable, no doloroso y que no blanqueó a la vitropresión (ver Figura 1); dedos con cambios conformacionales de las uñas, las cuales impresionan con aspecto de “vidrio de reloj” (ver Figura 2) y en el pulpejo del hallux izquierdo se apreció un nódulo eritematoso y doloroso de 0,5 cm de diámetro (ver Figura 3). Sistema respiratorio: estertores bibasales con murmullo vesicular disminuido en la base izquierda. Sistema cardiovascular: ingurgitación yugular moderada en posición de sedestación; ruidos cardíacos rítmicos y taquicárdicos; soplos protomesodiastólico III/VI -según los criterios de Levine- en segundo espacio intercostal derecho con línea paraesternal y en foco accesorio de Erb y pansistólico II/VI en el quinto espacio intercostal con línea medioclavicular. Abdomen: plano, blando y no doloroso a la palpación; esplenomegalia grado III -según la escala Boyd-. Fondo de ojo: manchas de Roth en ambas retinas sin papiledema. El resto de la exploración fue completamente normal incluyendo el examen ginecológico y de las glándulas mamarias.

Estudio analítico: ver Tabla 1. Las investigaciones en el momento del ingreso evidenciaron una anemia normocítica normocrómica de los procesos crónicos, con trombocitopenia, hierro sérico normal, leucocitosis leve y VSG acelerada. Las pruebas de función renal fueron normales; presentaba aumento de las transaminasas con hipoalbuminemia e hiperglobulinemia. Sedimento urinario: hematuria microscópica, leucocituria. Estudio inmune que incluyó células LE seriadas, crioglobulinas, complemento sérico, factor reumatoideo y anticuerpos antinucleares: todos negativos. En el estudio de un síndrome febril prolongado se indicaron diferentes pruebas microbiológicas, incluyendo: VDRL, VIH, Ags HVB, Ac HVC, serología lenta para Brucellas, frotis faríngeo y vaginal, urocultivo, coprocultivo y prueba del látex para enfermedades infecciosas, siendo todos los resultados negativos. Radiografía de tórax: radioopacidad en forma de velo de la base izquierda, con borramiento del ángulo costofrénico ipsilateral, discreta cardiomegalia con rectificación del arco medio; elevación del hemidiafragma izquierdo (ver Figura 4). Ultrasonografía (USG) abdominal: esplenomegalia de 135 mm, homogénea; no se observaron adenopatías.

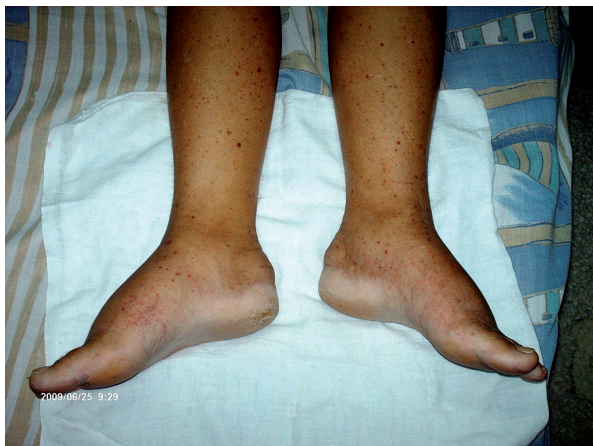

Figura 1. Nótese el rash purpúrico-petequial, distribuido fundamentalmente en los miembros inferiores, compatible con unas vasculitis secundaria, en una paciente con endocarditis subaguda por *Streptococcus bovis*.

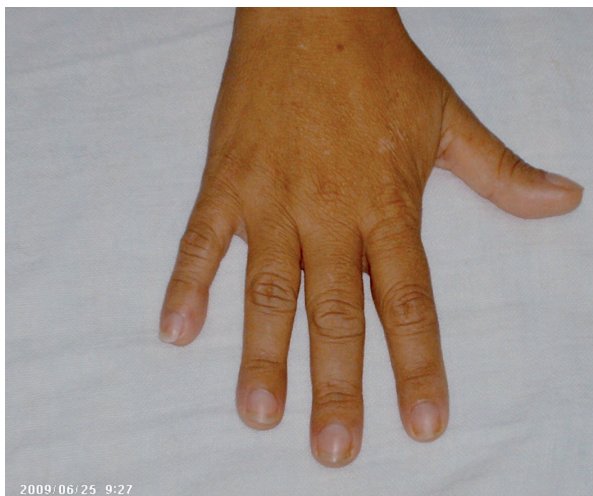

Figura 2. El examen físico también evidenció la aparición incipiente de dedos con uñas en "vidrio de reloj".

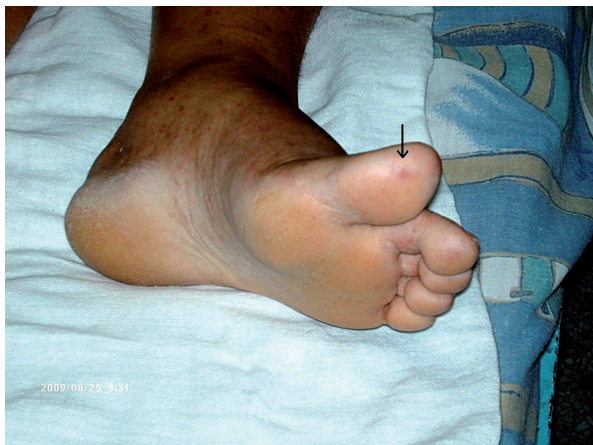

Figura 3. Fotografía que muestra la presencia de un nódulo de Osler en el pulpejo del hallux izquierdo (ver flecha) de la misma paciente.

Tabla 1. Exámenes de laboratorio.

Investigación	Rango normal	Resultado
Hemoglobina (g/dL)	13-17 (mujeres)	10
Hematócrito	0,37-0,47 (mujeres)	0,30
Leucocitos (x10 <sup>9</sup> /L)	4,5-11	11,6
Neutrófilos	0,55-0,70	0,57
Eosinófilos	0,01-0,04	0,03
Basófilos	0,00-0,02	0,01
Linfocitos	0,25-0,40	0,36
Monocitos	0,02-0,08	0,03
Conteo de reticulocitos (%)	0.5-1.5	0,8
Volumen corpuscular medio (fL)	80-100	87
CMHC (g/dL)	32.3-35.9	34,4
Conteo de plaquetas (x10 <sup>9</sup> /L)	150-450	80
Tiempo de sangrado (min)	5-10	7
Tiempo de coagulación (min)	1-5	3
TPTa (kaolín) (s)	26-39	35
Hierro sérico (µg/mL)	35-140 (mujeres)	95
VSG (mm/1 <sup>a</sup> h)	3-20 (mujeres)	35
Glucemia (mg/dL)	65-100	88
Creatinina (mg/dL)	0,5-1,5	1,1
Urea (mg/dL)	8-25	24
Ácido úrico (mg/dL)	2,5-5,6 (mujeres)	3,1
Calcio sérico (mmol/L)	8,5-10,5	9,1
Colesterol (mg/dL)	<200	180
Triglicéridos (mg/dL)	40-150	110
ALAT (U/L)	7-41	68
ASAT (U/L)	12-38	75
Fosfatasa alcalina (U/L)	40-190	189
Gamma glutamil transpeptidasa (U/L)	7-32 (mujeres)	22
Lactato deshidrogenasa (U/L)	100-250	255
Tiempo de protrombina (s)	11-17	15
Proteínas séricas totales (g/L)	60-80	76,5
Albúmina sérica (g/L)	35-50	28,5



Investigación	Rango normal	Resultado
Globulinas (g/L)	35-40	48
Bilirrubina total (mg/dL)	0,3-1,1	0,9
Bilirrubina directa (mg/dL)	0-0,3	0,2

CMHC: Concentración media de hemoglobina corpuscular, TPTa: Tiempo parcial de tromboplastina activado, VSG: velocidad de sedimentación globular.

A las 48 horas del ingreso, el laboratorio de microbiología informa el crecimiento en tres hemocultivos seriados (separados el primero y el último 1 hora), de un estreptococo no hemolítico del grupo D, no enterococo, compatible con *Streptococcus bovis*. Por otro lado, la ecocardiografía informa cavidades cardíacas dentro de límites normales con buena función sistólica (fracción de eyección en 55%), válvula aórtica con imagen de vegetación pequeña (4-5 mm) en su superficie ventricular con elementos de insuficiencia aórtica leve (ver Figura 5); también se observan pequeñas áreas ecogénicas en la cara auricular de la válvula mitral con signos de insuficiencia mitral, sin hallazgos compatibles con derrame pericárdico. Con estos datos se concluyó el estudio como una EI subaguda sobre válvulas aórtica y mitral nativas, con alta probabilidad de *S. bovis* como agente etiológico.

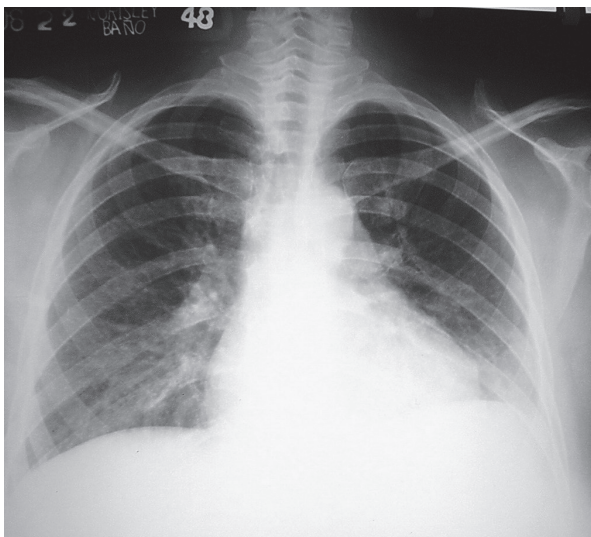


Figura 4. Radiografía de tórax. Apréciase la base izquierda velada, con ligero derrame pleural ipsilateral, además de aumento discreto del índice cardiotorácico con elevación del hemidiafragma izquierdo, rechazado por la esplenomegalia.

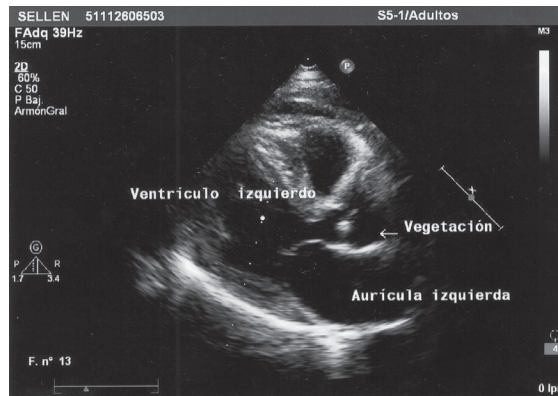


Figura 5. Estudio ecocardiográfico de la paciente con cavidades cardíacas dentro de límites normales, con presencia de una vegetación en la válvula aórtica de aproximadamente 4-5 mm en su superficie ventricular.

Se inició tratamiento con penicilina G sódica a dosis de 20 millones UI/día por cuatro semanas y gentamicina 1 mg/kg (80 mg) cada ocho horas por dos semanas. Tres días después la paciente estaba afebril. Durante el cumplimiento del esquema se llevaron a cabo chequeos clínicos periódicos, incluyendo además ecocardiografía y monitorización de la función renal por el uso de un aminoglucósido. Al egreso no presentaba signos de descompensación cardíaca. Dada la negatividad de los estudios gastrointestinales previos, y el reciente diagnóstico de endocarditis, la paciente se negó a realizar nuevas investigaciones invasivas del tubo digestivo. Nunca se evidenció tumoración gastrointestinal subyacente. Seis meses después se ha mantenido asintomática con estudios de función hepática y renal normales.

## DISCUSIÓN

La EI por *S. bovis*, según algunas series, ha aumentado en los últimos años; este aumento parece tener ciertas peculiaridades geográficas al ser más notable en los países del sur de Europa<sup>4</sup>. En Camagüey no se tienen datos del comportamiento epidemiológico de infecciones por este germen.

Las manifestaciones clínicas no permiten una distinción de la EI por *S. bovis* de otras etiologías, ya que la fiebre es encontrada prácticamente en todos los pacientes; en cambio los signos periféricos clásicos como la vasculitis, las hemorragias ungueales en astilla, las petequias conjuntivales, los nódulos de Osler, y las lesiones de Janeway son observados ocasionalmente, y al menos uno de ellos

se presenta en aproximadamente el 50% de los casos. La esplenomegalia (28%), las manchas de Roth (9%) y los dedos hipocráticos (12%) son infrecuentes<sup>10</sup>, no obstante fueron hallados en la exploración física de este caso, junto con la vasculitis y un nódulo de Osler. La EI por *S. bovis* presenta características clínicas particulares, como su propensión a producir vegetaciones grandes y afectar simultáneamente varias válvulas<sup>1,6,20</sup>; tiene predilección por la válvula aórtica, con una mortalidad descrita entre 25-50%<sup>10,11</sup> siendo sus principales complicaciones la insuficiencia cardíaca, el absceso valvular y el embolismo sistémico<sup>10,11</sup>. En el caso presentado se encontraron vegetaciones en la válvula aórtica y en la mitral.

En 1951, McCoy<sup>13</sup> sugirió que podría existir una relación entre la bacteriemia y la EI por *S. bovis* y el cáncer de colon, pero fue solamente en 1979 que quedó reconocida en la práctica clínica por Klein et al<sup>14</sup>, y luego sustentada por varias publicaciones aparecidas hasta la fecha<sup>12,15,21</sup>. El diagnóstico de neoplasia de colon puede hacerse sincrónico o incluso meses/años después del evento infeccioso<sup>13,15,17</sup>. La elevada incidencia de enfermedad intestinal en las infecciones por *S. bovis* permite establecer una relación patológica paralela a la asociación de EI por *Streptococcus viridans* tras la manipulación dental y EI por enterococos tras la instrumentación o una infección urinaria. Algunos estudios han asociado específicamente al *S. bovis* con enfermedades hepáticas<sup>17,22,23</sup> hasta en un 55% de los casos<sup>17</sup>, postulando que dicha afección favorecería la bacteriemia por este germen, de hecho se ha mencionado la existencia de una tríada constituida por bacteriemia por *S. bovis*, patología colónica y enfermedad hepática<sup>17</sup>.

El 64% de los 14 enfermos con endocarditis por *S. bovis* en el trabajo de Hoppes et al<sup>24</sup> y el 60% de los 36 pacientes con bacteriemia por *S. bovis* en la serie de Murray et al<sup>25</sup> presentaron una patología gastrointestinal o habían sufrido una instrumentación gastrointestinal previa. Klein et al<sup>14</sup> detectaron una neoplasia digestiva en el 56% y en 16 de los 29 pacientes de la serie existía, además, otra enfermedad digestiva subyacente. En la serie de Pigrau Serrallach et al<sup>26</sup>, 7 de sus 11 casos presentaron una lesión o habían sido sometidos a una instrumentación digestiva. Según Gold et al<sup>27</sup> la alteración más comúnmente encontrada es el pólipo adenomatoso en 53% de los casos, aunque pueden encontrarse pólipos hiperplásicos y enfermedad diverticular. Se debe señalar que esta

paciente con antecedentes de fiebre reumática en la infancia fue sometida el año pasado a múltiples instrumentaciones como drenaje biliar, frotis yeyunal, tres endoscopias y dos colonoscopias, y de hecho después de la última comenzó la enfermedad que la llevó a su hospitalización; esto hizo pensar que la instrumentación digestiva fue la responsable de la entrada del germen al torrente circulatorio. Después de todo, la bacteriemia tras una endoscopia digestiva está bien documentada<sup>26,28-30</sup>; en un estudio realizado por Hoffman et al<sup>31</sup>, señaló que el 4% de 72 pacientes presentaron hemocultivos positivos después de una maniobra tan común como el tacto rectal. Las principales asociaciones nosológicas de las infecciones por *S. bovis* se exponen en la Tabla 2.

**Tabla 2. Espectro clínico de la infección por *Streptococcus bovis*.**

- |  |
|--|
| <ul style="list-style-type: none"> <li>• Portadores sanos</li> <li>• Sepsis/Endocarditis infecciosa asociada a:             <ul style="list-style-type: none"> <li>o Carcinoma de colon*</li> <li>o Enfermedad hepática*</li> <li>o Adenomas y divertículos del colon</li> <li>o Pólipo adenomatoso</li> <li>o Pólipos hiperplásicos</li> <li>o Cáncer de esófago</li> <li>o Cáncer de estómago</li> <li>o Adenocarcinoma del páncreas</li> <li>o Instrumentación gastrointestinal</li> </ul> </li> <li>• Infección del tracto urinario</li> <li>• Meningoencefalitis</li> <li>• Artritis séptica</li> </ul> |
|--|

\*Se señalan como los principales hallazgos, una vez se identifica la presencia de *S. bovis*<sup>6, 10-12, 14, 19, 21-23</sup>.

El diagnóstico de EI por *S. bovis* está basado, como en todas las demás etiologías, en los criterios de Duke, que luego fueron modificados<sup>32</sup>. Este diagnóstico es realizado en el 95% de los casos con hemocultivos que disminuyen su efectividad al 65% cuando los pacientes presentan historia de terapia antimicrobiana previa, debido a su alta sensibilidad a la penicilina<sup>10</sup>. En esta paciente los hemocultivos fueron positivos en tres oportunidades.

Los aislamientos de *S. bovis* de infecciones en humanos<sup>10</sup> se han agrupado en tres biotipos, designados biotipo I, biotipo II/1 y biotipo II/2 con base en su poder de fermentación sobre el manitol, la hidrólisis del almidón y la formación de polisacáridos; tanto la bacteriemia como la endocarditis por cualquiera de los biotipos han sido asociadas con cáncer del tracto gastrointestinal<sup>33</sup>. El *S. bovis* biotipo I fue relacionado con la ocurrencia del 94% de las bacteriemias y endocarditis contra sólo el 18%

del biotipo II<sup>10,33</sup>. Para los *S. bovis* pertenecientes al biotipo I se ha propuesto una reclasificación como *Streptococcus gallolyticus* subespecie *Gallolyticus*<sup>10,30</sup>. La asociación entre endocarditis por *S. bovis* y la presencia de neoplasia gastrointestinal sugiere un posible mecanismo de adherencia biotipo-específica que aún no ha sido fehacientemente demostrado<sup>17</sup>. En el caso presentado no fue posible la identificación del biotipo por carencia de las técnicas microbiológicas específicas en la institución.

El ecocardiograma transtorácico es rápido y no invasivo, teniendo una especificidad del 98% para el diagnóstico de endocarditis, aunque con una sensibilidad general del 40-60%<sup>34</sup>. El ecocardiograma transesofágico representa un método menos disponible y más caro, con alta sensibilidad entre 75-95% y especificidad del 85-95%, siendo particularmente útil en paciente con prótesis valvulares<sup>32,4</sup>. La identificación de vegetaciones mediante el uso de ecocardiografía en modo M es útil para el diagnóstico de la EI<sup>10,11</sup>, tal como se apreció en este caso.

En contraste a los enterococos, los estreptococos no enterocócicos del grupo D son confiablemente eliminados por la penicilina como agente único, por lo que este fármaco es el tratamiento de elección para las infecciones por *S. bovis*<sup>35,36</sup>. Estos organismos también son susceptibles a ampicilina, penicilinas antipseudomónicas, cefalotina, eritromicina, clindamicina y vancomicina<sup>37,38</sup>. Aunque la combinación de penicilina-aminoglucósidos muestra sinérgismo contra *S. bovis* y ha sido exitosamente usada para tratar infecciones producidas por esta bacteria<sup>39</sup>, se ha señalado que la penicilina sola es igualmente efectiva cuando es dada por cuatro semanas<sup>25,37</sup>. Se han aislado cepas clínicamente resistentes a vancomicina, debido a la transmisión del genoma VanB, lo cual incrementa la posibilidad de resistencia generalizada a glucopéptidos en el futuro<sup>40</sup>. Dada la rareza de su aislamiento en el Hospital Universitario, y teniendo en cuenta los antecedentes cardiovasculares de la paciente con afección de dos válvulas, se optó por un esquema basado en penicilina asociada a gentamicina, con un resultado muy satisfactorio.

Robbins y Klein<sup>41</sup> han destacado la importancia de la investigación detallada del tracto gastrointestinal mediante fibrocolonoscopia en pacientes con EI por *S. bovis*; cuando resulte normal se debe incluir a los pacientes en un seguimiento por dicho método durante al menos 2-4 años, ya que se han

detectado lesiones colónicas durante ese lapso posterior a la infección. De hecho, cuando se buscan cuidadosamente lesiones gastrointestinales ocultas en pacientes con endocarditis por *S. bovis*, se encuentran anomalías en más del 60% de los casos<sup>35</sup>.

## CONCLUSIONES

El caso presentado corresponde a una adulta joven con antecedentes de fiebre reumática que después de múltiples procedimientos invasivos digestivos desarrolla una EI por *S. bovis*. Se trata de un germen con una frecuencia cada vez mayor, y con una interesante asociación como elemento clínico señalador de enfermedad gastrointestinal subyacente; tan es así que se considera a los pacientes con bacteriemia y EI por *S. bovis* en alto riesgo de presentar neoplasias del colon, por lo que se recomienda su estudio y posterior seguimiento. También se ha resaltado en la literatura la relación etiológica de los estudios endoscópicos digestivos para la entrada al torrente circulatorio del *S. bovis*, con el posterior desarrollo de sepsis o endocarditis.

## REFERENCIAS BIBLIOGRÁFICAS

1. Pergola V, Di Salvo G, Habib G, Avierinos JF, Philip E, Vailloud JM, et al. Comparison of clinical and echocardiographic characteristics of *Streptococcus bovis* endocarditis with that caused by other pathogens. *Am J Cardiol*. 2001;88:871-5.
2. Habib G, Hoen B, Tornos P, Thuny F, Prendergast B, Vilacosta I, et al. Guía de práctica clínica para prevención, diagnóstico y tratamiento de la endocarditis infecciosa (nueva versión 2009). Grupo de Trabajo de la Sociedad Europea de Cardiología (ESC) para Prevención, Diagnóstico y Tratamiento de la Endocarditis Infecciosa. *Rev Esp Cardiol*. 2009;62(12):1465.e1-e54.
3. Tornos Mas P, Miró Meda JM. Endocarditis infecciosa. En: Rozman C, et al, editores. Medicina Interna Farreras-Rozman [CD-ROM]. Madrid: Ediciones Harcourt S.A.; 2000.
4. Hoen B, Chirouze C, Cabell CH, Selton-Suty C, Duchene F, Olaison L, et al. Emergence of endocarditis due to group D streptococci: findings derived from the merged database of the International Collaboration on Endocarditis. *Eur J Clin Microbiol Infect Dis*. 2005;24:12-6.
5. Facklam RR. Recognition of group D streptococcal species of human origin by biochemical and physiological tests. *Appl Microbiol*. 1972;23:1131-9.
6. Kupferwasser I, Darius H, Müller AM, Mohrkahaly S, Westermeier T, Oclert H, et al. Clinical and morphological characteristics in *Streptococcus bovis* endocarditis: a comparison with other causative microorganisms in 177 cases. *Heart*. 1998;80(3):276-80.
7. Baddour LM, Wilson WR, Bayer AS, Fowler VG Jr, Bolger AF, Levison ME, et al. Infective endocarditis: diagnosis, antimicrobial therapy, and management of complications: a statement for healthcare professionals from the Committee on Rheumatic Fever, Endocarditis, and Kawasaki Disease, Council on Cardiovascular Disease in the Young, and the Councils on Clinical Cardiology, Stroke, and Cardiovascular Surgery and Anesthesia, American Heart Association: endorsed by the Infectious Diseases Society of America. *Circulation*. 2005;111(23):e394-434.
8. Watanakunakorn C. Changing epidemiology and newer aspects of infective endocarditis. *Adv Intern Med*. 1977;22:21-47.
9. Barbosa MM. Endocardite infecciosa: perfil clínico em evolução.

- Arq Bras Cardiol. 2004;83(3):189-90.
10. Low DE. Nonpneumococcal streptococcal infections, rheumatic fever. En: Goldman L, Schafer AI, editores. *Goldman's Cecil Medicine*. 24 ed. Philadelphia: Saunders Elsevier; 2012. p. 1823-9.
  11. Karchmer AW. Infective Endocarditis. En: Longo DL, Kasper DL, Jameson JL, Fauci AS, Hauser SL, Loscalzo J, editores. *Harrison's Principles of Internal Medicine [CD-ROM]*. 18 ed. New York: McGraw-Hill; 2012.
  12. Dunham WR, Simpson JH, Feest TG, Cruikshank JG. Streptococcus bovis endocarditis and colorectal disease. *Lancet*. 1980;1:421-2.
  13. Mc Coy WC, Mason JM. Enterococcal endocarditis associated with carcinoma of the sigmoid: report of a case. *J Med Assoc Stat Alab*. 1951;21:162-6.
  14. Klein RS, Recco R, Catalano MT, Edberg SC, Casey J, Steinbigel N. Streptococcus bovis septicemia and carcinoma of the colon. *Ann Intern Med*. 1979;91:560-2.
  15. Chandrasekar PH, Talavera F, Bruschi JL, Mylonakis E, Cunha BA, editores. *Streptococcus Group D Infections*. [monograph on the Internet]. New York: www.emedicine.com; 2007 [Last Updated: 2012 Jan 12]. Disponible en: <http://emedicine.medscape.com/article/229209-overview>.
  16. Abadía F, García I, Ojeda E, Goenaga MA. Streptococcus bovis endocarditis in the four native valves. A case description. *Enferm Infecc Microbiol Clin*. 2010;28(5):330-1.
  17. Cremona AR, Pincence AA, Escudero EM, Cartasegna L. Endocarditis infecciosa por Streptococcus bovis asociada con neoplasia intestinal: presentación de cuatro casos y revisión bibliográfica. *Rev Fed Arg Cardiol*. 2004;33:240-2.
  18. Waisberg J, Matheus CO, Pimenta J. Infectious endocarditis from Streptococcus bovis associated with colonic carcinoma: case report and literature review. *Arq Gastroenterol*. 2002;39:177-80.
  19. Ferrari A, Botrugno I, Bombelli E, Dominioni T, Cavazzi E, Dionigi P. Colonoscopy is mandatory after Streptococcus bovis endocarditis: a lesson still not learned. Case report. *World J Surg Oncol*. 2008;6:49.
  20. Bassetti M, Secchi G, Borziani S, Melica G, Cassottana A, Martinelli L, et al. Successful treatment of four-valve native endocarditis caused by Streptococcus bovis. *Int J Cardiol*. 2004;97(1):159-60.
  21. Darjee R, Gibb AP. Serological investigation into the association between Streptococcus bovis and colonic cancer. *J Clin Pathol*. 1993;46:1116-9.
  22. Gonzalez-Quintela A, Martínez-Rey C, Castroagudín JF. Prevalence of liver disease in patients with Streptococcus bovis bacteraemia. *J Infect*. 2001;42(2):116-9.
  23. Tripodi MF, Adinolfi LE, Ragone E, Durante E, Fortunato R, Iarrusi D, et al. Streptococcus bovis endocarditis and its association with chronic liver disease: an underestimated risk factor. *Clin Infect Dis*. 2004;38(10):1394-400.
  24. Hoppes WL, Lerner PI. Nonenterococcal group-D streptococcal endocarditis, caused by Streptococcus bovis. *Ann Intern Med*. 1974;81:588-93.
  25. Murray HW, Roberts RB. Streptococcus bovis bacteremia and underlying gastrointestinal disease. *Arch Intern Med*. 1978;138:1097-9.
  26. Pigrau Serrallach C, Capdevila Morell JA, Planes Reig A, Tornos Solano J, Bosch Gil JA. Endocarditis o sepsis por S. Bovis y enfermedad gastrointestinal subyacente. *Rev Clin Esp*. 1982;166(5):217-9.
  27. Gold JS, Bayar S, Salema RR. Association of Streptococcus bovis bacteriemia with colonic neoplasia and extracolonic malignancy. *Arch Surg*. 2004;139:760-5.
  28. Lieberman TR. Bacteremia and fiberoptic endoscopy. *Gastrointestinal Endoscopy*. 1976;23(1):36-7.
  29. Norfleet RG, Mulholland DD, Mitchell PD, Philo J, Walters EW. Does bacteremia follow colonoscopy?. *Gastroenterology*. 1976;70(1):20-1.
  30. Hoffman BI, Kobasa W, Kaye D. Bacteremia after rectal examination. *Ann Intern Med*. 1978;88(5):658-9.
  31. Giménez Pérez M, Tudela Hita P. Infecciones causadas por estreptococos. En: Rozman C, et al, editores. *Medicina Interna Farreras-Rozman*. 16 ed. Madrid: Ediciones Harcourt S.A; 2008. p. 2255-9.
  32. Durack DT, Lukes AS, Bright DT. New criteria for diagnosis of infective endocarditis, utilization of specific echocardiographic findings. *Am J Med*. 1994;96:200-9.
  33. Castroagudín JF, Lorenzo Solar M, Martínez-Rey C. Bacteremia and endocarditis caused by Streptococcus bovis in patients with alcoholic hepatopathy without evidence of colonic pathology. *Rev Esp Enferm Dig*. 1997;89:731-2.
  34. Duval X, Papastamopoulos V, Longuet P. Definite Streptococcus bovis endocarditis: characteristics in 20 patients. *Clin Microbiol Infect*. 2001;7:3-10.
  35. Wessels MR. Streptococcal Infections. En: Longo DL, Kasper DL, Jameson JL, Fauci AS, Hauser SL, Loscalzo J, editores. *Harrison's Principles of Internal Medicine [CD-ROM]*. 18 ed. New York: McGraw-Hill; 2012.
  36. Moellering RC Jr. Enterococcus Species, Streptococcus bovis, and Leuconostoc Species. En: Mandell, Bennett, Dolin, editores. *Principles and Practice of Infectious Diseases*. 6 ed. Edinburgh: Churchill Livingstone; 2005. p.2411-22.
  37. Moellering RC Jr, Watson BK, Kunz L. Endocarditis due to group D streptococci. Comparison of disease caused by Streptococcus bovis with that caused by the enterococci. *Am J Med*. 1974;57:239-50.
  38. Ruoff KL, Miller SI, Garner CV. Bacteremia with Streptococcus bovis and Streptococcus salivarius: Clinical correlates of more accurate identification of isolates. *J Clin Microbiol*; 1989;27:305-8.
  39. Watanakunakorn C. Streptococcus bovis endocarditis. *Am J Med*. 1974;56:256-60.
  40. Poyart C, Pierre C, Quesne G. Emergence of vancomycin resistance from the genus Streptococcus: Characterization of a vanB transferable determinant in Streptococcus bovis. *Antimicrob Agents Chemother*. 1997;41:24.
  41. Robbins N, Klein RS. Carcinoma of the colon 2 years after endocarditis due to Streptococcus bovis. *Am J Gastroenterol*. 1983;78:162-3.