

Carcinoma escamocelular puro primario de vesícula biliar

Carlos Fernando Gómez P*
Fabián Andrés Mejía**
Carlos Alberto García Ramírez***
Ernesto García Ayala***

*Estudiante de VI semestre de Medicina. Facultad de Salud. Universidad Industrial de Santander. Bucaramanga. Santander. Colombia.

**MD Servicio social obligatorio. Universidad Industrial de Santander. Bucaramanga. Santander. Colombia

***MD Patólogo. Profesor asociado. Departamento de Patología. Universidad Autónoma de Bucaramanga. Bucaramanga. Santander. Colombia.

****MD Patólogo. Profesor titular. Departamento de Patología. Universidad Industrial de Santander. Bucaramanga. Santander. Colombia.

Correspondencia: Sr. Carlos Gómez. Manzana A4 Casa 12, Conjunto residencial La Rioja. Piedecuesta. Santander. Colombia. Teléfono celular: 3144652256. e-mail: carfegope-160791@hotmail.com.

RESUMEN

El carcinoma escamocelular puro primario de vesícula biliar es una neoplasia infrecuente cuya etiología y fisiopatología no están totalmente aclarados. A continuación se presenta el caso de un paciente de género femenino de 68 años de edad, quien presentó un cuadro clínico caracterizado por dolor tipo cólico en hipocondrio derecho, acompañado de náuseas, vómito y fiebre no cuantificada. Se le realizaron pruebas diagnósticas que no fueron concluyentes, por lo cual se ordenó una colecistectomía que reveló un carcinoma escamocelular puro primario de vesícula biliar, que al estudio macro y microscópico revelaba un aumento del volumen del órgano que se asociaba a una distorsión de la arquitectura normal, reemplazada por lesión tumoral infiltrativa. Por tratarse de una variante infrecuente de carcinoma de vesícula biliar, se reporta este caso, además de las dificultades clínicas que genera su diagnóstico. (MÉD.UIS. 2012;25(2):145-8).

Palabras clave: Carcinoma. Vesícula biliar. Colecistectomía.

ABSTRACT

Primary pure squamous cell carcinoma of the gallbladder

Primary pure squamous cell carcinoma of the gallbladder is a rare neoplasm whose etiology and pathophysiology are incompletely understood. Here is a case of a 68-year-old female patient, who presented a clinical picture characterized by crampy pain in right hypochondrium, accompanied by nausea, vomiting and unquantified fever, diagnostic tests was performed but it was not so conclusive, for this reason, cholecystectomy was ordered and this revealed a primary pure squamous cell carcinoma of the gallbladder, macro and microscopic study revealed an increased volume of the organ that was associated with a distortion of normal architecture, replaced by diffuse infiltrative tumor. This variant of carcinoma is not common, so is reported this case, besides the clinical difficulties generated by the diagnosis. (MÉD.UIS. 2012;25(2):145-8).

Keywords: Carcinoma. Gallbladder. Cholecystectomy.

INTRODUCCIÓN

El carcinoma de vesícula biliar representa del 2 al 4% de todas las neoplasias malignas¹⁻⁶ y ocupa el quinto lugar en orden de frecuencia dentro de los tumores malignos del aparato digestivo después de estómago, colon, recto y esófago^{7,8}. En Colombia, se han

reportado algunos casos en el Hospital Universitario Ramón González Valencia de Bucaramanga, donde se obtuvo una prevalencia del 3% entre 1999 y 2002⁹.

El tipo histológico observado más a menudo en este órgano es el adenocarcinoma en un 95-98%. La incidencia de carcinoma escamo celular puro

de vesícula biliar es del 0,1 a 3,3%^{10,11}. La mayoría de estos pacientes con estas dos variantes histológicas de neoplasias fallecen alrededor de los seis meses después del diagnóstico, con o sin cirugía¹².

El carcinoma escamo celular presenta una mayor incidencia entre la cuarta y sexta década de vida, diferente a lo observado en la variante más frecuente, adenocarcinoma, la cual tiene su mayor presentación en la séptima década. Debido a su poca incidencia y en tanto que es el primer reporte en el departamento de Santander de carcinoma escamo celular desde el año 2002, se informa un caso de esta infrecuente patología, haciendo énfasis en su potencial histogénesis y características histopatológicas.

PRESENTACIÓN DEL CASO

Paciente femenino de 68 años de edad, quien consultó a la E.S.E Hospital Regional Manuela Beltrán en el municipio del Socorro del departamento de Santander, por cuadro clínico de seis meses de evolución, caracterizado por dolor en hipocondrio derecho que se incrementaba después de la ingesta de comidas ricas en grasas, el cual había aumentado de intensidad en el último mes y se acompañaba de náuseas, vómito y fiebre no cuantificada. Al examen físico presentaba ictericia evidente durante los últimos 15 días del cuadro y llamaba la atención la presencia de notable hipersensibilidad a la palpación superficial y profunda en el cuadrante superior derecho y en el epigastrio. No se palparon masas.

Se le realizó una ultrasonografía encontrándose una vesícula biliar aumentada de volumen con paredes gruesas difusas y presencia en la luz de múltiples cálculos biliares. Debido a que la paciente presentaba la presencia de signos de colangitis reflejados en la triada de charcot que son fiebre, dolor en hipocondrio derecho e ictericia mas la evidencia ecográfica de cálculos biliares que en conjunto tienen una especificidad mayor del 95%¹³ se realizó la impresión diagnóstica de colecistocolocolitis con colangitis crónica. Posteriormente se llevó a cabo colangiopancreatografía retrógrada endoscópica, se realizó drenado de coledocolitiasis y se llevó a colecistectomía. En cirugía se encontraron fístulas coledocovesiculares, impactación de litio biliar en el ducto cístico y obstrucción del conducto hepático común asociado a la litiasis biliar que

en conjunto forman el síndrome de Mirizzi más hialinización de la pared con placas calcificadas (vesícula en porcelana); sin que se pudiera descartar carcinoma de vesícula biliar. Por su parte, el hígado se encontró macroscópicamente normal. En consecuencia se realizó colecistectomía, se envió a patología con diagnóstico de colecistitis crónica y coledocolitiasis con el fin de descartar cáncer de vesícula.

HALLAZGOS MACROSCÓPICOS

Se encontró vesícula biliar aumentada de volumen de color pardo amarillento, la cual midió 11,4 cm de longitud por 4,2 cm de diámetro mayor transverso. Externamente mostró adherencias fibrosas sin presencia de implantes tumorales. Al abrir la pieza quirúrgica, la arquitectura del órgano se encontró distorsionada y estaba reemplazada por lesión tumoral infiltrativa difusa que comprometía todo el espesor de la pared, la cual alcanzaba hasta 1,9 cm de espesor. Se trataba de una lesión blanco amarillenta con áreas carnosas y zonas focales con hemorragia reciente y necrosis. Superficialmente se encontró ulcerada y en profundidad ocupaba todo el espesor de la pared. En la luz había múltiples cálculos biliares mixtos facetados de hasta 0,8 cm de diámetro (ver Figura 1).

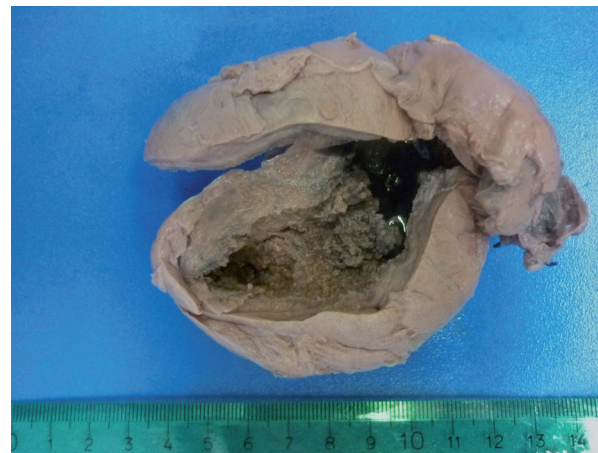

Figura 1. Vesícula biliar aumentada de volumen con lesión tumoral infiltrativa difusa.

HALLAZGOS MICROSCÓPICOS

Se trataba de una pared de vesícula biliar con presencia de lesión tumoral maligna de origen epitelial, la cual se encontraba constituida por elementos celulares grandes con moderado

pleomorfismo e hiperchromatismo nuclear, citoplasma acidófilo y núcleo entre redondeado y oval con nucléolo prominente. La neoplasia ulceró la mucosa e infiltró todo el espesor de la pared. Se encontraron zonas con disqueratosis, presencia ocasionales de perlas córneas (ver Figura 2) y se evidenciaron puentes intercelulares (ver Figura 3). El tumor invadía perineuros y suscitaba moderada reacción inflamatoria mixta de predominio mononuclear. No se observaron áreas de mucosa indemne así como tampoco había evidencia de zonas con metaplasia escamosa madura e inmadura. De igual forma se verificó la ausencia de lesión intraepitelial escamosa. Tampoco se encontraron zonas de adenocarcinoma o que pudieran corresponder a un carcinoma anaplásico, con lo cual se obtiene un carcinoma de patrón escamocelular.

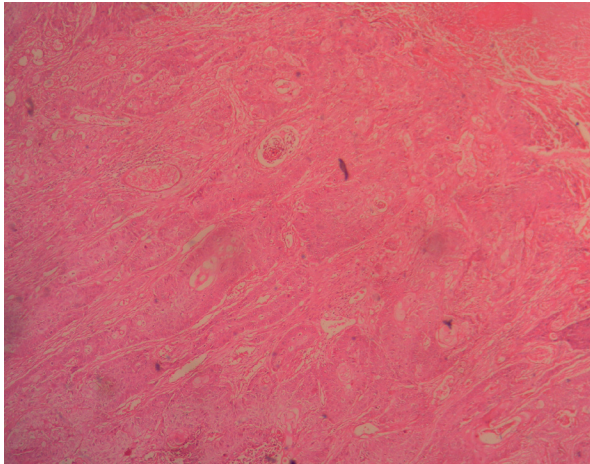


Figura 2. Neoplasia conformada por células escamosas grandes que focalmente queratinizan. Tinción de hematoxilina-eosina 10x.

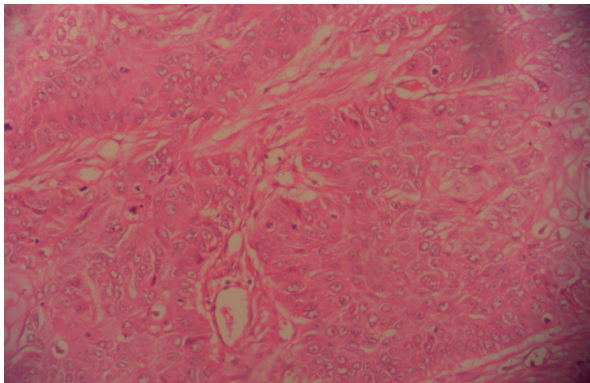


Figura 3. Células escamosas grandes con puentes intercelulares. Tinción de hematoxilina-eosina 40x.

DISCUSIÓN

Según el Instituto Nacional de Cáncer hasta el 19 de julio del 2012 van 9 810 casos de cáncer de vesícula biliar siendo el más común del tracto biliar¹⁴, el riesgo de padecerlo es mayor en mujeres en una relación de 3:1 y tiene una mayor ocurrencia por encima de la cuarta década de la vida¹⁵, grupo etario que es concordante con el caso presentado. Además el factor de riesgo más importante para el desarrollo de esta neoplasia es la coleditiasis en un 95%, hallazgo que fue evidente en este reporte de caso¹⁶. De acuerdo a lo observado en los hallazgos patológicos en el hospital Ramón González Valencia entre 1999 y 2002 de los pacientes analizados en el laboratorio de patología del hospital en promedio un 20% presenta litiasis biliar, además de otros factores de riesgo como tener un índice de masa corporal por encima de 30. El tipo más común de cáncer de vesícula biliar es el adenocarcinoma de patrón convencional. El carcinoma de células escamosas ha sido reportado hasta solo el 12,7% de todos los tumores de vesícula biliar¹⁷. Este espectro amplio de ocurrencia se explica probablemente debido a que en muchas series de casos tanto el carcinoma adenoescamoso o carcinoma mucoepidermoide fueron incluidos como carcinomas escamosos, además en otras series de casos los adenocarcinomas pobremente diferenciados como los carcinomas anaplásicos fueron interpretados como carcinomas escamosos^{17,18}. Excluyendo tales casos, la incidencia pura del carcinoma de células escamosas es del 0 al 3,3%^{18,19}. Este último se caracteriza por tener un rápido crecimiento, estar bien localizado, no presenta metástasis a vísceras y es rara o ausente la extensión a nodos linfáticos, incluso cuando el tumor ha alcanzado localmente grandes medidas^{17,18}. La etiología del carcinoma de células escamosas ha sido discutida ampliamente en la literatura, imponiéndose varias hipótesis mencionadas a continuación²⁰. La primera de ellas se refiere a la transformación maligna de un epitelio escamoso heterotópico; la segunda señala la transformación maligna de una metaplasia escamosa y la tercera menciona una metaplasia escamosa de un adenocarcinoma de vesícula. Muchos carcinomas de células escamosas fueron encontrados muy por debajo de un adenocarcinoma en la superficie de la mucosa evidenciando cuadros de transición histológica entre regiones de adenocarcinoma y carcinoma escamoso. Por lo tanto, la hipótesis de metaplasia escamosa de un adenocarcinoma es muy posible²¹⁻²³.

El 75% de los pacientes son diagnosticados cuando la enfermedad sobrepasa los límites de la resección. Los síntomas más comunes que se presentan son dolor abdominal tipo cólico y los pacientes en estadios avanzados de la enfermedad, cursan con ictericia y signos sistémicos, tales como malestar general y pérdida de peso, esto es concordante con lo referido por la paciente.

Es escasa la literatura para concluir que el carcinoma escamocelular por sí mismo constituya un factor independiente en el pronóstico y la sobrevida de los pacientes. Con relación a la etiología el presente caso no hace ningún tipo de aporte dado que como ya se describió hay ausencia de áreas de adenocarcinoma pero tampoco se observaron focos de metaplasia escamosa madura o de lesión intraepitelial escamosa.

REFERENCIAS BIBLIOGRÁFICAS

- Andia KM, Gederlini G, Ferreccio RC. Gallbladder cancer: trend and risk distribution in Chile. *Rev Med Chil.* 2006;134:565-74.
- De la Parra-Marquez ML, Martínez-Garza H, Sánchez-Antúnez D, Cabañas-López A, Ramírez-Garza M, González-Quintanilla A. Adenocarcinoma de vesícula biliar como hallazgo histopatológico posterior a colecistectomía. *Rev Cir Ciruj.* 2005;73:97-100.
- Aristi G, Perez-Peña M, Soto M. Carcinoma de vesícula biliar: una neoplasia subestimada. *Rev Med Hosp Gen Mex.* 1999;62(2):94-101.
- Mondragón R, Saldívar C, Castillero C, Ruíz J, Oñate L, Aiello V. Carcinoma primario de la vesícula biliar. *Rev Gastroenterol Mex.* 1997;62(3):189-93.
- De Aretxabala X. Cáncer de la vesícula biliar. En: Weitz J, Berger Z, Sabah S, Silva H, editores. *Diagnóstico y tratamiento de las enfermedades digestivas.* Santiago de Chile: Editorial iku; 2008. pp. 385-91. Disponible en: www.med.unne.edu.ar.
- Potente F, Ghiron U, Caramia M, Seglie E, Fava F, Rolfo F. Il carcinoma della colecisti. La nostra esperienza. *Minerva Chir.* 1994;49:787-90.
- Wanebo HJ, Verezidis MP. Carcinoma of the gallbladder. *J Surg Oncol.* 1993;3(Supl):134-9.
- García E, Rodríguez D, Prada N. Hallazgos patológicos en colecistectomías realizadas en el Hospital Universitario Ramón González Valencia de Bucaramanga entre 1999 y 2002. *Rev Salud UIS.* 2006;38:108-13.
- Roppongi T, Takeyoshi I, Ohwada S, Sato Y, Fujii T, Honma M, et al. Minute squamous cell carcinoma of the gallbladder: a case report. *Jpn J Clin Oncol.* 2000;30:43-5.
- Fleming ID, Cooper JS, Henson DE. *AJCC Cancer Staging Manual.* 5th ed. Philadelphia: JB Lippincott & Company; 1997.
- Mingoli A, Brachini G, Petroni R, Antoniozzi A, Cavaliere F, Simonelli L, et al. Squamous and adenosquamous cell carcinomas of the gallbladder. *J Exp Clin Cancer Res.* 2005;24:143-50.
- Paul A, Millat B, Holthausen U, Sauerland S, Neugebauer E, for the Scientific Committee of the European Association for Endoscopic Surgery (EAES). Diagnosis and treatment of common bile duct stones (CBDS): results of a consensus development conference. *SurgEndosc* 1998;12:856-64.
- American Cancer Society. *Cancer Facts and Figures 2012.* Atlanta, Ga: American Cancer Society, 2012
- Randi G, Franceschi S, La Vecchia C. Gallbladder cancer worldwide: geographical distribution and risk factors. *Int J Cancer.* 2006;118:1591-602.
- Serra I, Calvo A, Báez S, Yamamoto M, Endoh K, Aranda W. Risk factors for gallbladder cancer. An international collaborative case-control study. *Cancer.* 1996;78:1515-7.
- Karasawa T, Itoh K, Komukai M, Ozawa U, Sakurai I. Squamous cell carcinoma of gallbladder--report of two cases and review of the literature. *Acta Pathol Jpn.* 1981;31:299-308.
- Kumar A, Singh MK, Kapur BM. Synchronous double malignant tumors of the gall bladder. A case-report of squamous cell carcinoma with an angiosarcoma. *Eur J Surg Oncol.* 1994;20:63-7.
- Henson DE, Albores-Saavedra J, Corle D. Carcinoma of the gallbladder. Histologic types, stage of disease, grade, and survival rates. *Cancer.* 1992;70:1493-7.
- Roppongi T, Takeyoshi I, Ohwada S, Sato Y, Fujii T, Honma M, Morishita Y. Minute squamous cell carcinoma of the gallbladder: a case report. *Jpn J Clin Oncol.* 2000;30:43-5.
- Muto Y, Uchimura M, Waki S, Hayashi T, Samejima K, Okamoto K. Clinicopathologic study of adenosquamous carcinoma of the gallbladder and bile duct. *Jpn J Cancer Clin.* 1982;28:440-4.
- Piehlér JM, Crichlow. Primary carcinoma of the gallbladder. *Surg Gynecol Obstet.* 1978;147:929-42.
- Dowling GP, Kelly JK. The histogenesis of adenocarcinoma of the gallbladder. *Cancer.* 1986;58:1702-8.