

Abdomen agudo por invaginación intestinal en adulto joven en Clínica La Milagrosa de Santa Marta, Colombia

Enzo Gil Covilla*
John Arenas Villabón**
Edinson Arrieta Florián**
Carlos Rubio Pacheco**

*MD Cirujano General. Coordinador Médico. Clínica La Milagrosa. Docente Cátedra de Cirugía General. Facultad de Salud. Universidad del Magdalena. Santa Marta. Magdalena. Colombia.

**Estudiante de Medicina XII nivel. Universidad del Magdalena. Facultad de ciencias de la salud. Interno Hospital Universitario de Santander. Bucaramanga. Santander. Colombia.

Correspondencia: Edinson Arrieta Florian. Calle 32 Cra 32 #32-70. Edificio Riviera Plaza. Apartamento 603 Torre A. Barrio La Aurora. Bucaramanga. Colombia. Cel: 3006369697. e-mail: edixon2304@gmail.com

RESUMEN

La intususcepción o invaginación intestinal, es una patología de difícil diagnóstico que se considera emergencia médica, requiriendo de una pronta sospecha clínica, confirmación con radioimágenes y adecuado manejo, por lo general de tipo quirúrgico. Aunque es descrita con frecuencia en pediatría, dicha entidad es rara en adultos y posee bases fisiopatológicas y etiológicas particulares dependiendo de la edad de aparición; estas comprenden infecciones, neoplasias e incluso causas idiopáticas. Se reporta una paciente adulto joven, quien presentó clínica de abdomen agudo asociado a náuseas, emesis y melenas. La paciente cursó con una historia natural inusual de su enfermedad, llegándose un diagnóstico tardío por medio de radioimágenes de alta definición, los cuales evidenciaban signos claros de invaginación intestinal con obstrucción. Se realizó urgentemente laparotomía exploratoria con hallazgo de intususcepción ileocecal, la cual fue corregida quirúrgicamente por medio de resección del segmento intestinal comprometido sin complicaciones intraoperatorias y presentando una evolución posquirúrgica favorable sin recidiva o recurrencia en controles médicos posteriores. (MÉD.UIS. 2012;25(1):75-8).

Palabras clave: Intususcepción. Obstrucción intestinal. Laparotomía.

ABSTRACT

Acute abdomen caused by intussusception in a young adult at the La Milagrosa Clinic, Santa Marta, Colombia

Intussusception is a pathology with a difficult diagnosis, considered as a medical emergency, that needs a fast clinical suspect, confirmation with radio images and proper management, principally surgical. Is often described in children, it is uncommon in adults and has particular etiologic and pathophysiologic basis depending on age of onset; these include infection, tumors and idiopathic causes. This case report is about a young woman who presented acute abdomen associated to nausea, emesis and melena. The patient had an unusual natural history of disease, making a diagnosis with high-definition radio images, which evinced clear signs of intussusception with intestinal obstruction. Urgent exploratory laparotomy was performed evidencing ileocecal intussusception, corrected surgically by resection of the affected bowel segment, without intraoperative complications and favorable postoperative evolution without relapse or recurrence in subsequent medical checks. (MÉD.UIS. 2012; 25(1):75-8).

Key words: Intussusception. Intestinal obstruction. Laparotomy.

INTRODUCCIÓN

La intususcepción o invaginación, son términos que se utilizan para describir la inserción en forma telescópica espontánea de una porción de intestino en un asa intestinal ya sea gruesa o delgada¹. En esta, la porción proximal es traccionada por la actividad

peristáltica hacia el intestino distal, produciendo obstrucción venosa y edema de la pared intestinal, con consecuente obstrucción arterial e isquemia². Se considera una emergencia médica por el potencial infarto, sobreinfección bacteriana, necrosis y perforación intestinal³, pudiendo además ocurrir a cualquier nivel; por lo que se clasifica en: entérica,

ileocólica, ileocecal y colónica, con una mayor prevalencia para la ileocólica y menor para la ileocecal, la cual es materia del presente reporte de caso⁴.

En adultos, la intususcepción intestinal representa menos del 5% de las causas de dolor abdominal agudo, con una etiología idiopática hasta en el 50% de los casos^{5,6}. A pesar de esto, entre un 85 a 90% presentan lesiones subyacentes, con predominancia de tumores malignos en mayores de 60 años^{7,8}. A estos le siguen los tumores benignos⁹ y etiologías infecciosas como infección por VIH, mycobacterias atípicas, citomegalovirus y áscaris¹⁰. También se ha descrito la intususcepción intestinal asociada a diverticulitis y como primera manifestación de enfermedad celíaca^{11,12}. Por otro lado, se considera una patología de mayor frecuencia entre los tres primeros años de vida, con una incidencia global de 32 por 100 000 niños, con lesión orgánica causante establecida y de etiología maligna hasta en un 50% de los casos¹³.

Los síntomas pueden aparecer en forma súbita o insidiosa, los más frecuentes relacionados a obstrucción intestinal, como náuseas, emesis, hematoquezia¹⁴ y dolor abdominal tipo cólico intermitente de variable intensidad, que puede ubicarse en epigastrio o hemiabdomen derecho, presentándose hasta en un 78% de los pacientes. Otros síntomas menos comunes, como pérdida de peso, diarrea o masa palpable, solo se reportan en un 10% de los casos, haciendo difícil el diagnóstico clínico, por su cuadro variable, que suele ser confundido con otras causas de dolor u obstrucción intestinal¹⁵.

En una publicación realizada en el año 2009 en España, de una serie de 30 casos de invaginación intestinal en adultos se concluyó que la edad media de aparición es de 45 años (rango de 19 a 85), hombres en un 57% contra 43% en mujeres. El dolor abdominal estuvo presente en un 90%, predominante en mesogastrio y epigastrio, mientras que los síntomas de obstrucción intestinal solo en el 28% de los casos y masa palpable evidenciada al examen físico solo en un 13,3 % de los pacientes. El 55% de los casos mostró leucocitosis al hemograma, y se realizó diagnóstico preoperatorio en un 83% requiriéndose confirmación ecográfica tan solo en un 60%¹⁶.

En cuanto a pruebas paraclínicas, la tomografía computarizada permite un diagnóstico en forma confiable de esta patología, por lo cual es la ayuda

diagnóstica de elección con una sensibilidad desde 71,4% a 87,5% y su especificidad reportada hasta del 100% en adultos¹⁷; frente a la ecografía con una sensibilidad del 100% y especificidad del 88 al 93%. El hallazgo más temprano es lo que se describe como target o diana que se observa como capas concéntricas de anillos alternos de alta y baja densidad; los de alta densidad corresponden a la pared intestinal edematosa y los de baja densidad, a grasa mesentérica invaginada, presente en cortes transversales y axiales¹⁸. La radiografía simple de abdomen solo se indica ante la sospecha de perforación intestinal con una sensibilidad del 48% y especificidad aproximada del 78%^{6,19}.

Respecto al manejo en el paciente pediátrico lo más recomendado es realizar un tratamiento conservador, que consiste en reducción no operatoria por medios hidrostáticos, neumáticos o por fluoroscopia¹⁵. Por otro lado, en los pacientes adultos se recomienda el abordaje quirúrgico con resección intestinal, pero sin reducción intraoperatoria debido al alto índice de lesiones tumorales y de recurrencia⁸.

Aunque el tratamiento óptimo para estos casos no está establecido, lo cierto es que la laparotomía es mandatoria por la necesidad de descartar lesión subyacente^{20,21}. El abordaje laparoscópico es otra alternativa diagnóstica y terapéutica mínimamente invasora⁸.

PRESENTACIÓN DEL CASO

Paciente femenino de 21 años de edad, quien acude al servicio de Urgencias de Clínica La Milagrosa, de tercer nivel de atención, por cuadro clínico de seis horas de evolución caracterizado por dolor abdominal en hipocondrio derecho y epigastrio, de inicio súbito, intenso, irradiado a espalda que no mejoraba con la posición o ingesta de analgésicos. Se acompaña de náuseas, emesis de contenido alimentario en varias ocasiones, cuatro deposiciones melénicas y malestar general; no presenta antecedentes patológicos o personales de importancia. Al ingreso presenta palidez mucocutánea, en regulares condiciones generales, con algunos signos de deshidratación. A la exploración del abdomen se encuentra blando, depresible, doloroso a la palpación en epigastrio, sin masas o megalias, sin signos de irritación peritoneal y ruidos intestinales presentes. Se deja en observación con impresión diagnóstica de colitis no especificada.

Se decide realizar ecografía abdominal la cual reporta

discreto contenido líquido e imagen multiquística en flanco y fosa ilíaca derechas de 19x71x87 mm, correspondiente a intestino delgado, visualizándose valvas conniventes con disminución de la peristalsis; esto sugiere pseudoobstrucción intestinal.

En el quinto día de hospitalización se realiza tomografía computarizada abdominal contrastada que muestra imagen en target con signos obstructivos de intestino delgado por posible intususcepción de íleon terminal y moderada ascitis (ver imagen 1), por lo que se indica laparotomía exploratoria urgente. Se inicia profilaxis antibiótica con metronidazol y amikacina endovenosas. En dicho procedimiento, se evidencia obstrucción intestinal por invaginación íleocecal con necrosis en paredes del íleon y se realiza hemicolectomía derecha puesto que se observa invaginación de íleon hacia ciego y 2/3 proximales de colon ascendente con parches de necrosis de íleon con moderada cantidad de líquido de reacción clara; no se presentaron complicaciones durante el acto quirúrgico.

La paciente presenta un posoperatorio favorable, por lo que se da alta al día décimo de hospitalización, con control posquirúrgico durante los meses siguientes mostrando adecuada evolución.

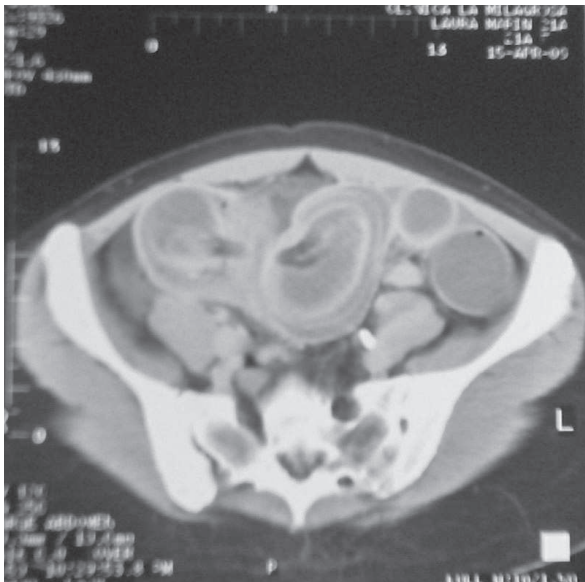


Figura 1

DISCUSIÓN

A pesar de su baja prevalencia, se debe tener la intususcepción intestinal presente como diagnóstico diferencial en pacientes con síntomas gastrointestinales sin etiología clara, en especial

si se han descartado las causas frecuentes y sobretodo las compatibles con obstrucción intestinal. La importancia del diagnóstico temprano radica precisamente, en evitar la aparición de complicaciones que puedan comprometer la vida del paciente.

La clínica caracterizada por dolor abdominal, náuseas, emesis y hematoquezia sugieren obstrucción intestinal por intususcepción intestinal diferenciándose de otros tipos de obstrucciones por su aparición súbita, patrón intermitente y múltiples manifestaciones clínicas según su ubicación. Dado esto y como se evidencia en el caso presentado, es importante la pronta implementación de estudios de imagen, preferiblemente de alta resolución, con el fin de realizar la confirmación diagnóstica de invaginación intestinal y descartar otras patologías; conociendo que la etiología y presentación clínica en los adultos difiere con respecto a los niños, por lo tanto su manejo es diferente.

Cuando se logran descartar causas más frecuentes, sin tener certeza diagnóstica, son necesarias ayudas imagenológicas. La tomografía computarizada con una sensibilidad cercana al 87% y especificidad del 100% es el examen de elección. De no poder realizarse la tomografía, la ecografía representa una excelente alternativa con una sensibilidad cercana al 100% y especificidad aproximada del 90%; de ésta manera se puede confirmar el diagnóstico antes de someter al paciente a un procedimiento quirúrgico.

Si se confirma radiológica y clínicamente el diagnóstico, la resección quirúrgica debe ser el tratamiento de elección, aunque hay evidencia bibliográfica que recomienda la reducción sólo cuando se ha descartado lesión tumoral subyacente, presente hasta en la mitad de los casos; a diferencia de los casos pediátricos, en los cuales el manejo de elección ya sea con colon por enema o por laparotomía exploratoria sin llegar a reseccionar el segmento afectado en la mayoría de los casos²².

Se observa lo complejo del caso, debido a las dificultades diagnósticas por clínica, y que el sitio de invaginación encontrado corresponde a uno de los menos frecuentes, dando como resultado un cuadro clínico aún más confuso. Se pretende brindar al lector herramientas analíticas que permitan crear sospecha diagnóstica en casos como el presentado en líneas anteriores, el cual constituye per se un reto para cualquier médico debido a la baja frecuencia de

presentación de la invaginación intestinal en adultos, más aún si no hay disponibles estudios radiológicos que ayuden a orientar o confirmar el diagnóstico.

REFERENCIAS BIBLIOGRÁFICAS

- Albright M, Grief S. Ileoileal intussusception in an adult patient case report. *Can fam physician*. 2007;53:241-3.
- Marinis A, Yiallourou A, Samanides L, Dafnios N, Anastasopoulos G, Vassiliou I. Intussusception of the bowel in adults: a review. *World j gastroenterol*. 2009;15(4):407-11.
- Segovia-lohs H. Intususcepción intestinal en un adulto con perforación y peritonitis secundaria. Informe de un caso. *Cir cir*. 2011;79:274-7.
- Bahena J, Gonzalez Q. Intususcepción ileocecal en el adulto. Reporte de caso. *Rev invest med sur mex*. 2010;17(2):64-7.
- Guillén M, Campillo A, Martín J, Torralba J, Mengual M, Cases M. Adult intussusception - 14 case reports and their outcomes. *Rev esp enferm dig*. 2010; 102(1):32-40.
- Martínez W, Miló M. Invaginación del sigmoide. Presentación de un caso. Breve revisión de la literatura. *Rev esp patol*. 2008;41(3):215-18.
- Zumarán O, Robles C. Intususcepción en el adulto. *An med Mex*. 2006;51(4):188-92.
- Karatepe O, Tükenmez M. Ascaris as a leading point for small-bowel intussusception in an adult. *Am J Emerg Med*. 2008;26:381.
- Dodds F, Aguanca I. Obstrucción intestinal por intususcepción como primera manifestación de enfermedad celíaca en un adulto. *Rev méd chile*. 2008;136:1179-82.
- Yalda A, Valenzuela M, O' Ryan M. Perfil epidemiológico y clínico de la invaginación intestinal en lactantes de la población metropolitana. *Rev méd chile*. 2004;132: 565-572.
- Nagata N, Asai S, Gocho S, Shirakura K, Koike J, Suzuki T. Ultrasonographic diagnosis of adult intususcepción caused by pedunculated colon carcinoma. *Tokai j exp clin med*. 2008;33(1):39-41.
- González C, González D. Intususcepción intestinal en el adulto. *Academia Biomédica Digital*. 2006;27.
- Araújo P, Rangel M. Intususcepción íleo-cólica en adultos. *Rev bras coloproct*. 2008; 28(4):470-473. |
- Morera F, Hernández E, Bernal J. Invaginación intestinal en el adulto: presentación de un caso y revisión de la literatura médica española. *Ciresp*. 2009;10:1016.
- Manouras A, Lagoudianakis E, Dardamanis D, Tsekouras D, Markogiannakis H, Genetzakis M. Lipoma induced jejunojejunal intususcepción. *World J Gastroenterol* 2007 July 14;13(26):3641-44.
- Kim Y, Blake M, Harisinghani M, Archer-Arroyo K, Hahn P, Pitman M. Adult intestinal intususcepción: ct appearances and identification of a causative lead poin. *Radiographics*. 2006;26(3):733-74.
- Lozano H, López H. Ileocolic intususcepción secundaria to an ileal mass in a 90 year olds woman: a case report. *Rev colomb radiol*. 2008;19(4):2544-7.
- Morrison J, Lucas N. The role of abdominal radiography in the diagnosis of intususcepción when interpreted by pediatric emergency physicians. *J pediatr*. 2009;155:556-9.
- Morales A, Clapp B. Laparoscopic management of small bowel intususcepción in a 16-year-old with peutz-jeghers syndrome. *JSLs*. 2008;12(3):332-4.
- Llanos J, Ortega C. Invaginación colo-cólica: presentación de dos casos. *Rev chil radiol*. 2005;11(1):9-12.
- Sebbag H, Brunaud L. Intestinal intususcepción in adults, treats it like a cancer. *Oncol Rep*. 2000;7(6):1359-60.
- Quera R, Heine C. Invaginación intestinal en adultos como manifestación de enfermedad celíaca. Caso clínico. *Rev med chile*. 2010;138:1276-80.
- Iglesias E, Pérez M. Invaginación ileocólica en el adulto: una forma de presentación de un linfoma intestinal. *Gastroenterol hepatol*. 2010;33(5):413-4.