Check for updates

ARTÍCULO ORIGINAL

Disección radical de cuello: abordaje oncológico, estético y funcional en pacientes con cáncer de cabeza y cuello

José Francisco Gallegos-Hernández[1], José Alberto Abrego-Vázquez[1] y Omar Isaías Zaleta-González[2]*

[1]*Departamento de tumores de cabeza y cuello;* [2]*Médico Residente de 7.º año en la especialidad de Cirugía Oncológica. Hospital de Oncología del CMN SXXI, IMSS, Ciudad de México, México*

Resumen

Antecedentes: *El tipo de incisión cervical es fundamental para lograr exposición adecuada a los niveles ganglionares y poder realizar una disección de cuello (DC) completa y que estadifique adecuadamente al paciente; la disección incompleta subestadifica e incrementa el riesgo de recaída. La incisión debe además ofrecer la menor morbilidad, sin secuelas estéticas ni funcionales, debe de combinar la seguridad oncológica con una adecuada estética, funcionalidad y calidad de vida.* **Material y métodos:** *Estudio retrospectivo y observacional en el que se evaluó la incisión cervical transversa al conocer el número de ganglios disecados y sus complicaciones.* **Resultados:** *Cuarenta pacientes, 35 con metástasis de carcinoma epidermoide y 5 con metástasis de melanoma. La media de ganglios disecados fue de 25. Una sola incisión permitió la disección de los cinco niveles ganglionares, no se requirió convertir la incisión ni hacer ampliaciones verticales; el resultado cosmético fue satisfactorio en todos los pacientes, no hubo complicaciones mayores.* **Conclusión:** *La incisión cervical transversa permite acceso a los cinco niveles cervicales. En la presente serie la media de ganglios disecados fue de 25, número suficiente para considerar al procedimiento completo. El resultado estético es satisfactorio y no se presentaron complicaciones mayores asociadas a ella.*

Palabras clave: *Cuello. Disección. Estética. Paciente. Ganglios. Metástasis. Epidermoide. Carcinoma.*

Radical neck dissection: Oncological, aesthetic and functional approach in patients with head and neck cancer

Abstract

Background: *The type of cervical incision is fundamental to achieve an adequate exposure to the lymphatic levels and to be able to perform a complete neck dissection and a proper staging of the patient; incomplete dissection sub-stages and increases the risk of recurrence. The incision must also offer the lowest morbidity, without aesthetic or functional sequelae; it must combine oncological safety with adequate aesthetics, functionality, and quality of life.* **Material and methods:** *A retrospective and observational study in which we evaluate the transverse cervical incision by knowing the number of dissected lymph nodes and complications rate associated to the incision.* **Results:** *Forty patients, 35 with squamous cell carcinoma metastasis and 5 with melanoma metastasis. The average of dissected lymph nodes was 25. A single incision allowed the dissection of the five ganglion levels; it was not necessary to convert the incision or make vertical enlargements; the cosmetic result was satisfactory in all patients, there were no significant complications.* **Conclusion:** *The transverse cervical incision*

Correspondencia:
*J.F. Gallegos-Hernández
E-mail: jfgalh61@gmail.com

Fecha de recepción: 25-06-2018
Fecha de aceptación: 11-07-2018
DOI: 10.24875/j.gamo.18000138

Gac Mex Oncol. 2018;17:187-191
www.gamo-smeo.com

1665-9201/© 2018 Sociedad Mexicana de Oncología. Publicado por Permanyer México SA de CV. Este es un artículo Open Access bajo la licencia CC BY-NC-ND (http://creativecommons.org/licenses/by-nc-nd/4.0/).

Sin contar con el consentimiento previo por escrito del editor, no podrá reproducirse ni fotocopiarse ninguna parte de esta publicación. © Permanyer 2018

allows access to the five cervical levels, in the present series the average of dissected lymph nodes was enough to consider the complete procedure. The aesthetic result was satisfactory, and there were no significant complications associated.

Key words: *Neck. Dissection. Aesthetic. Patient. Lymph. Nodes. Metastasis. Squamous. Carcinoma.*

Introducción

La DC continúa siendo el único procedimiento para la adecuada estadificación de los pacientes con cáncer de cabeza y cuello; fue descrita por George Crile[1] y popularizada por Hayes Martin[2], y desde entonces ha sufrido modificaciones en su extensión (niveles disecados), radicalidad (inclusión o no de estructuras no ganglionares) y vía de abordaje (tipo de incisión).

En relación a su extensión, podemos decir que en la actualidad existe suficiente evidencia para realizar procedimientos selectivos (eliminar solo los niveles ganglionares en riesgo de tener metástasis) con base en el sitio del tumor y la estadificación ganglionar cervical[3]; y en relación a su radicalidad, es conocido el hecho que el conservar las tres estructuras no ganglionares cervicales que daban nombre a la disección radical (músculo esternocleidomastoideo, vena yugular interna y nervio accesorio espinal) no disminuye el control oncológico regional. La disección radical clásica, tal y como fue descrita por G. Crile en 1906[1], actualmente se realiza en aproximadamente el 10% de los pacientes con cáncer de vías aerodigestivas superiores, ya que las modificaciones conservadoras son efectuadas casi sistemáticamente. Estas modificaciones han disminuido considerablemente la morbilidad que el procedimiento implicaba (disminución del arco de movilidad del hombro, escápula alada, colapso cervical y déficit estético); la relación entre efectividad oncológica y calidad de vida es ahora, más que nunca, importante, de tal manera que se requiere un abordaje (incisión) a la vez estético, funcional y oncológicamente efectivo[4]. Independientemente de la extensión y la radicalidad, la DC debe efectuarse siempre en forma «facial», evitando la eliminación independiente de los ganglios, la DC facial permite la resección en bloque de toda la cadena ganglionar en conjunto con la fascia yugulocarotídea y es fundamental para lograr la adecuada disección de los niveles ganglionares en riesgo o metastásicos y disminuir las complicaciones postoperatorias y tiempos de drenaje[5].

De manera que, desde su descripción, la DC ha tenido cambios en su técnica que mejoran la evolución de los pacientes y lo mismo ha sucedido con el tipo de incisión; actualmente es fundamental ofrecer una incisión que permita hacer una DC completa, facial, con mínima morbilidad y con resultado estético y funcional satisfactorio.

Figura 1. Incisión cervical vertical en fase postoperatoria mediata, con evidente contractura de piel y partes blandas.

La incisión cervical transversa nos permite dejar huella mínima en el cuello y acceder a los cinco niveles ganglionares evitando secuelas esteticofuncionales, asociadas a otros tipos de incisiones, sobre todo las combinadas (incisión vertical y horizontal), como la tipo Sibeleau-Carreaga (Figs. 1 y 2).

El objetivo del presente artículo es mostrar nuestra experiencia con este tipo de incisión, la incisión transversa única cervical efectuada en pacientes sometidos a DC por neoplasias originadas en diversos sitios del área de cabeza y cuello.

Material y métodos

Análisis retrospectivo observacional de los pacientes sometidos a DC por vía de incisión transversa única cervical uni o bilateral.

La incisión en todos los pacientes se realizó siguiendo el pliegue cutáneo cervical medio con vértices en el borde anterior del trapecio y la línea media del cuello a la altura de la escotadura del cartílago tiroides (Fig. 3).

Sin contar con el consentimiento previo por escrito del editor, no podrá reproducirse ni fotocopiarse ninguna parte de esta publicación. © Permanyer 2018

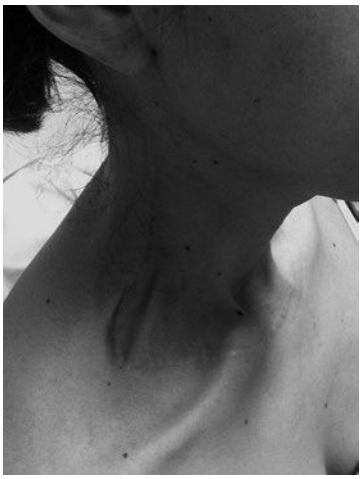

Figura 2. Las incisiones verticales, en contra de las líneas de expresión de Langer, incrementan la contractura cervical, la cicatriz queloide, la disminución de la movilidad del cuello y el dolor crónico cervical.

Figura 3. La incisión cervical única transversa tiene sus vértices en la línea media del cuello a la altura de la escotadura del cartílago tiroides, pudiendo extenderse al cuello contralateral si es necesario, y en el borde anterior del músculo trapecio, siguiendo el pliegue cutáneo cervical transverso; los colgajos son subplatismales tanto superior (hasta el borde mandibular) como inferior (hasta la clavícula).

Cuando se requería disección del nivel IA, la incisión se extendía de 2 a 3 cm hacia el otro lado del cuello, procedimiento que se denomina incisión transversa extendida; cuando se requería efectuar DC bilateral, esta incisión se prolongó hasta el borde anterior del músculo trapecio contralateral (incisión transversa bilateral).

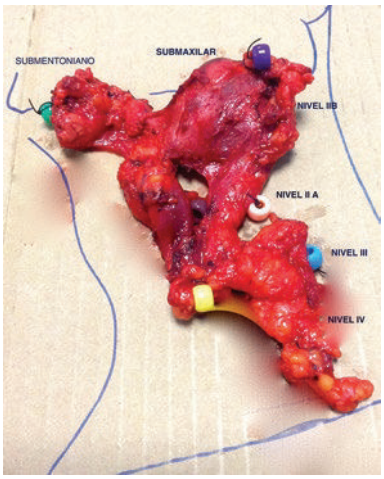

Figura 4. La disección cervical facial permite la resección en bloque de los ganglios del cuello, incluyendo la fascia vascular; impide que dejemos ganglios con riesgo en el paciente y ofrece un adecuado índice de densidad ganglionar (relación ganglios disecados/ganglios metastásicos).

Todos los niveles fueron identificados con marcadores específicos en el momento de la cirugía y fueron así referidos, formando un solo bloque (disección facial) a patología (Fig. 4).

Se evaluó el número de ganglios disecados en el reporte de patología, considerándose una disección completa si la disección había sido de al menos 25 ganglios.

En todos los pacientes se colocó drenaje cerrado al finalizar la intervención. El número de drenajes dependió de las características propias del cuello de cada paciente y de la extensión de la disección.

La sutura de la herida se realizó en dos planos (platisma y piel); no se incluyeron pacientes que habían sido sometidos a reconstrucción con colgajos libres o pediculados.

Todos los pacientes fueron sometidos a DC, en ninguno se efectuó disección aislada de ganglios, nodulectomías, adenectomías ni tumorectomías.

Resultados

Se incluyeron 40 pacientes, 25 hombres y 15 mujeres, con una media de edad de 52 años; 35 tuvieron diagnóstico de metástasis de carcinoma epidermoide originado en mucosas del área de cabeza y cuello, y cinco de melanoma cutáneo originado en la piel cervicofacial.

Sin contar con el consentimiento previo por escrito del editor, no podrá reproducirse ni fotocopiarse ninguna parte de esta publicación. © Permanyer 2018

Los sitios del tumor primario de los pacientes con metástasis de carcinoma epidermoide fueron la cavidad oral en 22 y la orofaringe en ocho, mientras que en cinco el primario fue desconocido.

Veinte pacientes fueron sometidos a DC anterolateral, la cual comprende los niveles I a IV, en 11 la disección fue completa (niveles I a V) y en nueve la disección fue de los niveles I a III o supraomohioidea. En todos los pacientes se incluyó la disección del nivel IIB o receso retroespinal.

En 28 pacientes la disección fue electiva (sin ganglios palpables) y en 12 fue terapéutica, con metástasis palpables o visibles en ultrasonido; el procedimiento fue efectuado como rescate (posterior a fracaso de radioterapia) en ocho pacientes y en 32 fue realizada como primer tratamiento.

La media de ganglios disecados fue de 35; el tipo de disección que menos ganglios obtuvo fue la supraomohioidea, con una media de 25. Solo en un paciente con disección supraomohioidea (2.5%) el procedimiento fue considerado insuficiente, ya que se disecaron solo ocho ganglios, todos sin metástasis.

Secuelas posdisección: cuatro pacientes tuvieron paresia de la rama inferior del nervio facial (11%), la cual fue temporal en tres y permanente en uno. Tres pacientes tuvieron secuelas del XI par craneal, en ambos la secuela fue definitiva, dos tuvieron metástasis en el receso retroespinal y uno presentó la complicación y no tenía metástasis en el triángulo IIB.

Ningún paciente tuvo complicaciones mayores (hematoma, sangrado, dificultad ventilatoria, necrosis de colgajos, abscesos cervicales ni dehiscencia de la herida) ni tuvo que ser reoperado. Un paciente (2.5%) presentó infección de la herida, que se resolvió con antibioticoterapia sistémica sin necesidad de reintervención.

Discusión

La disección radical de cuello es el procedimiento quirúrgico estándar para lograr una adecuada estadificación de los pacientes con metástasis ganglionares en cuello o con riesgo de tenerlas[5,6], permite la adecuada clasificación de los pacientes en grupos de riesgo y disminuye la tasa de recurrencias cervicales[7].

Para ser efectivo y lograr sus objetivos, el procedimiento necesita una adecuada exposición del campo quirúrgico, lo que permite, a su vez, poder disecar todos los niveles ganglionares del cuello si fuese necesario.

La incisión cervical para lograr el objetivo de la DC, además, debe permitir la irrigación de los colgajos cervicales para evitar su isquemia, mantener una adecuada relación con el eje yugulocarotídeo limitando la exposición de estos en caso de dehiscencia de la herida, facilitar el poder incluir al sitio del tumor primario en la resección en caso necesario, ser compatible con procedimientos reconstructivos, permitir la correcta separación de estomas (traqueotomía principalmente) y permitir una adecuada función cervical con resultado estético apropiado[7].

Los abordajes que combinan incisiones horizontales con verticales, si bien ofrecen una gran exposición a todos los niveles ganglionares del cuello, comprometen no solo la estética y la función del cuello, sino que facilitan la formación de contracturas dérmicas y cicatrices queloides y, al haber un área de «trifurcación», incrementan el riesgo de necrosis en la unión de los tres colgajos.

Probablemente la incisión que combina un eje vertical con uno horizontal más utilizada es la incisión tipo Sibeleau-Carreaga, o «en Y». La intersección de la porción horizontal con la vertical suele quedar en el bulbo carotídeo, de tal manera que cualquier complicación de la herida puede implicar exposición del eje vascular, con el consecuente riesgo.

Por otro lado, las incisiones horizontales dobles tipo Mc Fee comprometen la irrigación de los colgajos, sobre todo del puente dérmico intermedio, la incisión tipo Paul André o «en palo de hockey» o «en J», la más comúnmente usada, tiene una porción vertical que se opone a las líneas de Langer y facilita la formación de queloide o contractura dérmica[8].

Evidentemente, todas ellas ofrecen una adecuada exposición quirúrgica de todos los niveles cervicales y facilitan la DC facial; sin embargo, su hándicap es el resultado estético y las secuelas funcionales.

Es menester lograr un equilibrio entre el adecuado abordaje oncológico y el resultado estético y funcional con mínimas secuelas y complicaciones[9].

La relación entre ganglios disecados y metastásicos, o «índice de densidad ganglionar», es un factor pronóstico con valor independiente en pacientes con cáncer de cabeza y cuello. Es muy importante que durante la DC el procedimiento se haga en forma de disección facia,l para obtener así el mayor número de ganglios disecados y disminuir la posibilidad de recurrencia regional; a menor número de ganglios disecados y mayor número de metastásicos el pronóstico del paciente empeora[10]. En la presente serie, la incisión transversa nos permitió lograr un número satisfactorio de ganglios disecados, por lo que puede considerarse como una vía de abordaje oncológicamente segura.

La incisión transversa ofrece una combinación satisfactoria entre disección ganglionar en número de

Sin contar con el consentimiento previo por escrito del editor, no podrá reproducirse ni fotocopiarse ninguna parte de esta publicación. © Permanyer 2018

Figura 5. La incisión transversa única cervical ofrece a largo plazo un efecto estético satisfactorio y logra un equilibrio entre calidad de vida y seguridad oncológica.

ganglios disecados y de niveles cervicales con adecuado resultado estético (Fig. 5), permite un abordaje a todos los niveles de cuello y ofrece, incluso en pacientes con antecedentes de radioterapia, un mínimo riesgo de necrosis de colgajos.

Puede utilizarse en forma bilateral tanto para disección supraomohioidea como para disección completa uni o bilateral.

Agradecimientos

A la artista Natalie Gallegos García, por su contribución con el dibujo de la incisión cervical transversa.

Bibliografía

1 Crile G. Excision of cancer of the head and neck, with special reference to the plan of dissection based on 132 patients. JAMA. 1906;47:1780-6.
2 Martin H, del Valle B, Ehrlich H, Cahan WG. Neck dissection. Cancer. 1951;4:441-99.
3 Gallegos-Hernández JF, Martínez-Gómez H, Flores-Diaz R. La disección radical de cuello en el cáncer de vías aero-digestivas superiores (VADS). Indicaciones, extensión y radicalidad. Cir Cir. 2002;70(5):369-76.
4 Song CM, Ji YB, Kim IS, Lee JY, Kim DS, Tae K. Low transverse incisión for lateral neck dissection in patientes with papillary thyroid cancer: improved cosmesis. World J Surg Oncol. 2017;15(1):97.
5 Durán-Briones G, Gallegos-Hernández JF, Rendón-Arroyo ME, Hernández-Hernández DM. Tiempo de drenaje en pacientes sometidos a disección radical de cuello. La influencia de la perfusión de líquidos en el periodo perioperatorio. Gac Med Mex. 2011;147:5-11.
6 Paleri V, Urbano TG, Mehanna H, Repanos C, Lancaster J, Roques T, et al. Management of neck metastases in head and neck cancer: United Kingdom National Multidisciplinary Gidelines. J. Laryngol Otol. 2016;130:S161-9.
7 Chagas JF, Pascoal MB, Aquino JL, Brandi LA, Previtale EV, Trillo AS, et al. Single transverse extended incision for radical neck dissection. Rev Col Bras Cir. 2016;43:270-5.
8 Guillier D, Moris V, Al Hindi AA, Rem K, Chatel H, See LA, et al. Surgical approaches in neck dissection: Comparing functional, oncologic and aesthetic aspects of transverse cervicotomy to Paul André's approach. Ann chir Plast Esthet. 2017;Aug 21. doi: 10.1016/j.anplas.2017.07.017. [Epub ahead of print].
9 Gane EM, Michaleff ZA, Cottrell MA, McPhail SM, Hatton AL, Paniza BJ, et al. Prevalence, incidence and risk factors for shoulder and neck dysfunction after neck dissection: A systemic review. Eur J Surg Oncol. 2017;43:1199-218.
10 Kim RY, Ward BB, Brockhoff HC 2nd, Helman JI, Braun TM, Skouteris CA. Correlation of lymph node density with negative outcome predictors in oral and maxillofacial squamous cell carcinoma. J Oral Maxillofac Surg. 2016;74:2081-4.

Sin contar con el consentimiento previo por escrito del editor, no podrá reproducirse ni fotocopiarse ninguna parte de esta publicación. © Permanyer 2018