Check for updates

ARTÍCULO ORIGINAL

Colgajo dérmico del polo inferior de la mama para reconstrucción inmediata con materiales aloplásticos

Francisco Miguel Said-Lemus[1], Daniel Garza-Arriaga[2], Fernando Daniel Chávez-Osorio[2] y José Daniel Guerra-Rendón[3]*

[1]Cirujano plástico, estético y reconstructivo. Jefe de Servicio de Cirugía Reconstructiva del Instituto de enfermedades de la mama FUCAM, A.C.; [2]Cirujano plástico y reconstructivo, Instituto de Enfermedades de la Mama, FUCAM (Fundación Cáncer de Mama); [3]Residente de cirugía plástica y reconstructiva, Hospital Central Sur de Alta Especialidad Pemex Picacho. Ciudad de México, México

Resumen

Introducción: *La reconstrucción inmediata de la mama ha conseguido mejores resultados estéticos, además de disminuir los tiempos quirúrgicos para la reconstrucción. En las pacientes con mamas ptósicas y grandes (hipertrofia moderada a severa), candidatas para realizar una mastectomía radical modificada con reducción de piel, se puede realizar un colgajo dérmico inferior para cubrir el expansor tisular y/o un implante definitivo, siendo una alternativa viable y costeable al uso de las matrices dérmicas acelulares.* **Material y método:** *Se presenta la reconstrucción mamaria inmediata con colgajo dérmico inferior en mastectomías reductoras de piel en pacientes con ptosis mamaria II y III, realizadas en el año 2015 en el Hospital FUCAM, A.C.* **Resultados:** *El uso del colgajo dérmico inferior ha demostrado tener adecuados resultados estéticos con la seguridad de proveer una adecuada cobertura al material aloplástico utilizado para la reconstrucción.* **Conclusiones:** *Es una técnica segura, reproducible y favorable en pacientes candidatas a mastectomía reductora de piel ofreciendo una alternativa a las matrices dérmicas.*

Palabras clave: *Reconstrucción mamaria. Mastectomía subcutánea. Macromastia. Cáncer de mama. Expansor tisular*

Dermal flap of the lower pole of the breast for immediate reconstruction with alloplastic materials

Abstract

Introduction: *Immediate reconstruction has achieved better cosmetic results in addition to decrease surgical time for reconstruction. In those patients with ptotic and large breasts (moderate to severe hypertrophy), candidates for skin-reducing mastectomy, a lower dermal flap can be made to cover the tissue expander and/or definitive implant, being a viable and affordable alternative to the use of acellular dermal matrix.* **Method:** *In the present study we present the experience of immediate breast reconstruction with a lower dermal flap in skin-reducing mastectomies in patients with breast ptosis II and III, performed in 2015 in the FUCAM, A.C. Hospital.* **Results:** *The use of the inferior dermal flap has been shown to have adequate aesthetic results with the security of providing adequate coverage to the alloplastic material used for reconstruction.* **Conclusions:** *It is a safe, reproducible and favorable technique in patients candidates for skin reduction mastectomy, offering an alternative to the dermal matrices.*

Key words: *Breast reconstruction. Subcutaneous mastectomies. Macromastia. Breast cancer. Tissue expander*

Correspondencia:
F.M. Said-Lemus
E-mail: fmsaid@hotmail.com

Fecha de recepción: 04-08-2017
Fecha de aceptación: 30-01-2018
DOI: 10.24875/j.gamo.M18000123

Gac Mex Oncol. 2018;17:35-39
www.gamo-smeo.com

1665-9201/© 2018 Sociedad Mexicana de Oncología. Publicado por Permanyer México SA de CV. Este es un artículo Open Access bajo la licencia CC BY-NC-ND (http://creativecommons.org/licenses/by-nc-nd/4.0/).

Sin contar con el consentimiento previo por escrito del editor, no podrá reproducirse ni fotocopiarse ninguna parte de esta publicación. © Permanyer 2018

Introducción

El cáncer de mama sigue siendo una de las principales neoplasias malignas en mujeres, presentándose hasta en una de cada ocho mujeres[1]. En un 80% de los casos se presenta de manera esporádica, en un 15% es familiar y en un 5%, hereditario. Existen diversos tipos histológicos, lo cual determinara el pronóstico y el plan terapéutico. Dependiendo de las condiciones de la paciente, el tipo histológico, la progresión de la enfermedad y el plan terapéutico se podrá realizar una reconstrucción inmediata o tardía[2].

Con el avance tecnológico y en investigación, hoy en día se busca realizar cirugías más conservadoras, empleando técnicas reconstructivas con mejores resultados estéticos. Hacia 1963 inició la era moderna de la reconstrucción mamaria, con la introducción de los implantes mamarios. Los expansores tisulares se comienzaron a utilizar en 1972 con Radovan. Hacia 1977 se describió el uso de colgajo dorsal ancho y en 1982 el uso de colgajo TRAM (por las siglas en inglés del músculo recto transverso del abdomen)[2]. Entre las principales metas de la reconstrucción mamaria al finalizar la misma están la de poder producir volumen, forma, proyección y simetrización, y la reconstrucción del complejo areola-pezón, logrando la mejoría de la apariencia física de las pacientes, mejorar la calidad de vida, evitar el uso de prótesis externas y mejorar el autoestima, entre otras[2,3]. Sin embargo, continúa siendo un reto y con el avance de los años y la tecnología los resultados exigen una mejoría[2]. Se debe evaluar en cada caso a las pacientes que ameritarán una reconstrucción para mastectomías parciales y aquellas que se someterán a mastectomías totales o reductoras de riesgo para establecer la técnica más adecuada para dichas pacientes[3]. Así mismo, se debe tener en cuenta si la paciente será candidata para algún tratamiento coadyuvante, entre los cuales el más importante a considerar por las secuelas es la radioterapia postoperatoria y valorar el realizar una reconstrucción tardía o una reconstrucción inmediata-tardía[3].

La reconstrucción inmediata se puede realizar de dos maneras: Uso de materiales aloplásticos (en uno o dos tiempos quirúrgicos con expansor e implantes) y mediante colgajos autólogos pediculados o colgajos libres[4]. Al realizar la reconstrucción con material aloplástico es de suma importancia que el material permanezca cubierto en su totalidad, utilizando colgajos musculares locales para este objetivo. Sin embargo, no siempre es posible lograr una adecuada cobertura del material aloplástico, por lo que el uso de matrices dérmicas es un elemento importante en estas situaciones.

Uno de los inconvenientes de estas matrices dérmicas radica tanto en el costo como en la disponibilidad, por lo que en el presente trabajo se expone una técnica para cobertura empleando un colgajo dérmico inferior en la reconstrucción mamaria inmediata con expansor titular.

Material y metodología

La técnica descrita se utilizó en pacientes del Instituto de Enfermedades de la Mama, Fundación del Cáncer de Mama FUCAM, A.C, con diagnóstico de carcinoma mamario en estadificación temprana candidatas a una mastectomía reductora de piel con ptosis mamaria II o III, en el periodo de tiempo de enero a diciembre de 2015. Un total de 21 pacientes fueron reconstruidas con esta técnica y todas las pacientes tuvieron un seguimiento mínimo de 12 meses del procedimiento quirúrgico inicial.

Técnica quirúrgica

Los pasos para desarrollar la técnica quirúrgica se desarrollan a continuación. Se debe planear una mastectomía reductora de piel realizando un marcaje mediante patrón de Wise (Fig. 1), posteriormente se desepiteliza el colgajo inferior para crear el colgajo dérmico inferior (Fig. 2). Se realiza la mastectomía convencional dejando los colgajos cutáneos previamente marcados (Fig. 3). Se realiza levantamiento del músculo pectoral mayor de la inserción inferior, el músculo pectoral menor de manera lateral y de forma parcial y disección de músculos serratos (Fig. 4). Una vez realizado el bolsillo muscular, se introduce el expansor tisular y se cubre con los músculos realizando el cierre del bolsillo con sutura absorbible hasta donde sea posible (Fig. 5). Posteriormente se realiza la cobertura del polo inferior del expansor o implante definitivo uniendo el borde superior del colgajo dérmico con el borde inferior del pectoral mayor, siendo posible la liberación del colgajo en su porción lateral para la cobertura de la brecha muscular y la porción lateral del aloplástico que haya podido quedar expuesta con el colgajo dérmico inferior, fijándolo con sutura absorbible, logrando de esta manera una total y segura cobertura de la prótesis para reducir el riesgo de su exposición (Fig. 6). Posteriormente se coloca un drenaje y se cierran los colgajos cutáneos con sutura absorbible, quedando un cierre en T invertida (Fig. 7).

Sin contar con el consentimiento previo por escrito del editor, no podrá reproducirse ni fotocopiarse ninguna parte de esta publicación. © Permanyer 2018

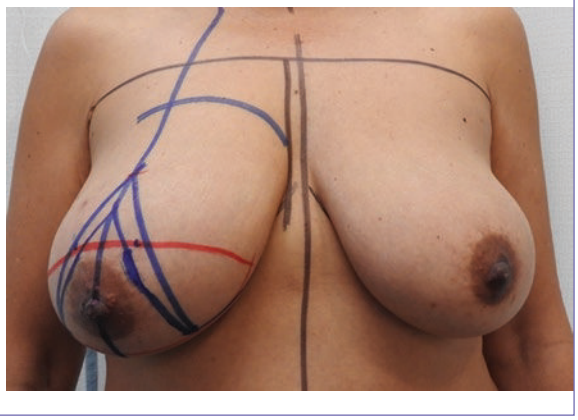

Figura 1. Marcaje preoperatorio con patrón de Wise.

Figura 2. Desepitelización del colgajo dérmico inferior.

Figura 3. Mastectomía y exposición del colgajo dérmico.

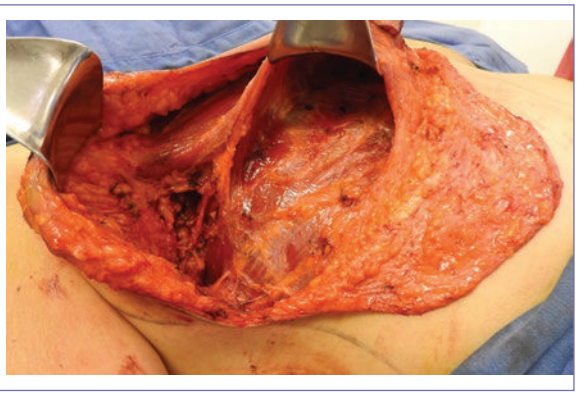

Figura 4. Levantamiento de colgajos musculares.

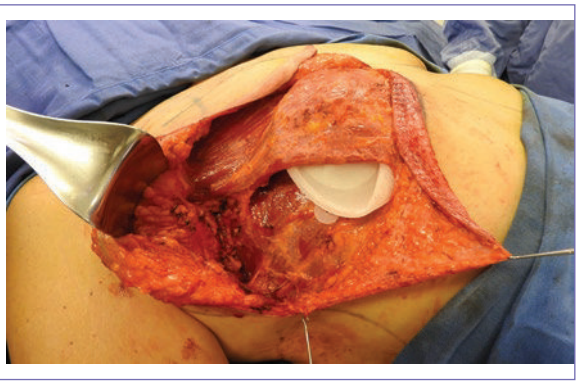

Figura 5. Introducción del expansor en el bolsillo muscular.

Discusión

El cáncer de mama es una de las patologías oncológicas más comunes en nuestro país. La reconstrucción mamaria posmastectomía es un procedimiento ampliamente realizado y fundamental dentro de la cirugía reconstructiva. Para realizar la reconstrucción mamaria existen diversos procedimientos, incluida la reconstrucción con tejidos autólogos (colgajos pediculados o colgajos microquirúrgicos), el uso de materiales aloplásticos (expansores e implantes) o la combinación de dichos procedimientos (colgajos autólogos con uso de expansores e implantes). En el caso de la reconstrucción mamaria con materiales aloplásticos, en muchos casos es necesario el uso de matrices dérmicas que favorezcan su protección y evitar su exposición en caso de complicaciones.

La matriz dérmica es una alternativa para dar cobertura al material aloplástico. El primer producto de

Sin contar con el consentimiento previo por escrito del editor, no podrá reproducirse ni fotocopiarse ninguna parte de esta publicación. © Permanyer 2018

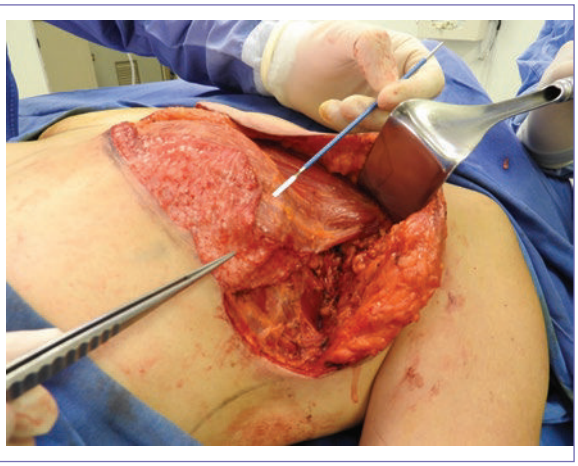

Figura 6. Cobertura del expansor con colgajo dérmico.

Figura 7. Cierre de colgajos cutáneos con patrón en T invertida.

matriz dérmica fue el Alloderm®, obtenido de matriz humana cadavérica y disponible desde 1994; hacia 2005 se realizó el primer reporte de su uso por Breuing y Waring[5,6]. Posterior a esto se han hecho diversos productos de matriz dérmica, algunos derivados de humano y otros de material porcino. El uso de las matrices biológicas se ha popularizado principalmente en las reconstrucciones con uso de expansores, ya que provee una cobertura y soporte principalmente en el polo inferior de la mama cuando no se cuenta con adecuados tejidos (piel y/o músculo) para la cobertura de los materiales aloplásticos (expansores e implantes), ayuda a definir el surco inframamario, permite realizar una expansión intraoperatoria mayor y además reduce la tensión al momento de realizar las futuras expansiones, funciona como un soporte que favorece la vascularización para formar nuevo tejido e incluso se ha reportado un menor índice de contractura capsular en las pacientes que son sometidas a radioterapia posquirúrgica[7-16].

Dentro de las complicaciones que se han encontrado con el uso de las matrices dérmicas se encuentran los seromas, la infección, la dehiscencia de herida y la exposición de la matriz o de los materiales aloplásticos. Una de las principales desventajas de su uso es el costo, pero también se debe considerar el no utilizarlas en pacientes que no cuenten con una adecuada vascularización de los colgajos cutáneos, ya que esto puede condicionar su inadecuada integración[8].

Existen casos en los que se cuenta con condiciones desfavorables para una reconstrucción únicamente con el uso de materiales aloplásticos y que no se tiene la facilidad de utilizar una matriz dérmica. En estos casos se puede realizar una reconstrucción mamaria con el uso de un colgajo dérmico inferior, el cual nos proporciona una adecuada cobertura para los materiales aloplásticos que se vayan a emplear, ya sea expansores o implantes. Existen reportes del uso de injertos dérmicos para la cobertura, los cuales pueden ser tomados de la mama contralateral en caso de que se requiera una reducción simultánea a la mastectomía o de la región abdominal[17]. En 1990 Bostwick describió en las mastectomías reductoras de piel una reconstrucción inmediata en un solo procedimiento colocando un implante definitivo y cubriéndolo en parte con músculo pectoral mayor y con un colgajo dérmico desepitelizado. Posterior a esto se han realizado modificaciones a la técnica por Hammond, Losken, Nava y Ladizinsky, principalmente utilizando expansores tisulares[18]. La principal indicación para realizar un colgajo dérmico inferior es en aquellas pacientes que serán sometidas a una mastectomía, con presencia de ptosis o macromastia, que son candidatas a una mastectomía preservadora de piel y en la cuales el bolsillo muscular no será suficiente para la cobertura de los materiales aloplásticos[19-23] (Fig. 8). Entre las complicaciones que se han reportado con esta técnica se encuentran seromas, hematoma e infección[18].

El uso de un colgajo dérmico permite realizar una cobertura del material aloplástico con las ventajas de no incrementar el costo y de que puede ser utilizado en pacientes con ptosis mamaria II o III. En los casos de nuestra Institución, del total de las pacientes operadas, se obtuvo un seguimiento mínimo de 12 meses con evaluación mensual, en la cual cuatro pacientes

Sin contar con el consentimiento previo por escrito del editor, no podrá reproducirse ni fotocopiarse ninguna parte de esta publicación. © Permanyer 2018

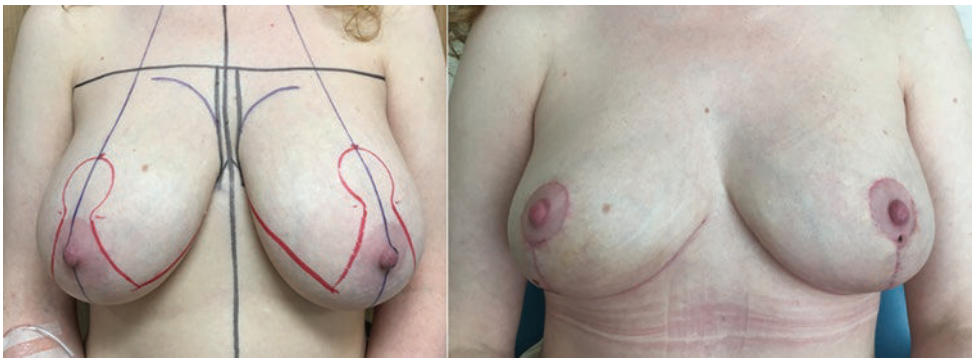

Figura 8. Paciente con mastectomía reductora de riesgo bilateral. Marcaje preoperatorio y resultado posquirúrgico a seis meses.

presentaron sufrimiento del colgajo cutáneo con evolución de necrosis parcial en una de ellas y tres pacientes presentaron seroma. Todos los casos fueron tratados de forma conservadora.

Conclusiones

En pacientes con hipertrofia mamaria, candidatas a realizar mastectomía reductora de piel, la técnica de reconstrucción mamaria posmastectomía con uso de colgajo dérmico es una opción viable y reproducible cuando queremos proteger los materiales aloplásticos y cuando no se cuenta con matrices dérmicas. Presenta buenos resultados a corto y largo plazo, con baja tasa de complicaciones que pueden ser manejadas de forma conservadora.

Conflicto de Intereses

Los autores declaran no tener ningún conflicto de intereses.

Bibliografía

1. Beahm E, Lang JE. Nelligan. Breast cancer: diagnosis, therapy and oncoplastic techniques. Vol. 5. Cap. 10. 265-295. Elsevier. 2013.
2. Hoover S, Kenkel J. Breast cancer, cancer prevention and breast reconstruction. SRPS. 2002;9(30).
3. Kronowitz S. State of the art and science in postmastectomy breast reconstruction. Plast Reconstr Surg. 2015;135:755e-71e.
4. Leff D, Bottle A, Gui G, et al. Trends in immediate postmastectomy breast reconstruction in the United Kingdom. Plast Reconstr Surg Glob Open. 2015;3:e507.
5. Haddad J, Rincón R, Hesiquio R. Reconstrucción mamaria inmediata mediante la utilización de matriz dérmica acelular o dermis autóloga. An Med (Mex). 2014;59(1):48-53.
6. Cheng A, Saint-Cyr M. Comparison of different ADM materials in breast surgery. Clin Plastic Surg.2012;39:167-75.
7. Bullocks J. DermACELL: a novel and biocompatible acellular dermalmatrix in tissue expander and implant-based breast reconstruction. Eur J Plast Surg. 2014:37:529-38.
8. Ibrahim A, Koolen P, Lin S, et al. Acellular dermal matrix in reconstructive breast surgery: Survey of current practice among plastic surgeons. Plast Reconstr Surg Glob Open. 2015;3:e381.
9. Jordan S, Khavanin N, Kim J, et al. An algorithmic approach for selective acellular dermal matrix use in immediate two-stage breast reconstruction: indications and outcomes. Plast Reconstr Surg. 2014;134:178-88.
10. Haddock N, Levine J. Breast reconstruction with implants, tissue expanders and alloderm: predicting volume and maximizing the skin envelope in skin sparing mastectomies. Breast J. 2010;16(1):14-9.
11. Chepla K, Dagget J, Soltanian H. The partial AlloDerm sling: Reducing allograft costs associated with breast reconstruction. J Plast Reconstr Aesthet Surg. 2012;65:924-30.
12. Topol B, Dalton E, Ponn T, et al. Immediate single-stage breast reconstruction using implants and human acellular dermal tissue matrix with adjustment of the lower pole of the breast to reduce unwanted lift. Ann Plast Surg. 2008;61:494-9.
13. Krishnan N, Chatterjee A, Van Vliet M, et al. A Comparison of acellular dermal matrix to autologous dermal flaps in single-stage, implant-based immediate breast reconstruction: a cost-effectiveness analysis. Plast Reconstr Surg. 2013;131:953-61.
14. Frey J, Alperovich M, Weichman K, et al. Breast reconstruction using contour fenestrated alloderm: does improvement in design translate to improved outcomes? Plast Reconstr Surg Glob Open. 2015;3:e505.
15. Gdalevitch P, Ho A, Genoway K, et al. Direct-to-implant single-stage immediate breast reconstruction with acellular dermal matrix: predictors of failure. Plast Reconstr Surg. 2014;133:738e-747e.
16. Venturi M, Mesbahi A, Boehmler J, et al. Evaluating sterile human acellular dermal matrix in immediate expander-based breast reconstruction: a multicenter, prospective, cohort study. Plast Reconstr Surg. 2013; 131:9e-18e.
17. Hudson D, Adams K, Adams S. Autologous dermal graft in breast reconstruction. Ann Plast Surg. 2012;68:253-6.
18. Ladizinsky D, Sandholm P, Jewett S, et al. Breast reconstruction with the bostwick autoderm technique. Plast Reconstr Surg. 2013;132:261-70.
19. Torstenson T, Boughey J, Saint-Cyr M. Inferior dermal flap in immediate breast reconstruction. Ann Surg Oncol. 2013;20:3349.
20. Derderian Ch, Karp N, Choi M. Wise-pattern breast reconstruction. Modification using alloderm and a vascularized dermal-subcutaneous pedicle. Ann Plast Surg. 2009;62:528-32.
21. Carlson G, Bostwick J, Styblo T, et al. Skin-sparing mastectomy. Oncologic and reconstructive considerations. Ann Surg. 1997;225(5):570-5.
22. Nava M, Cortinovis U, Ottolenghi J, et al. Skin-reducing mastectomy. Plast Reconstr Surg. 2006;118(3):603-10.
23. Hammond D, Capraro Ph, Ozolins E, et al. Use of a skin-sparing reduction pattern to create a combination skin-muscle flap pocket in immediate breast reconstruction. Plast Reconstr Surg. 2002;110(1):206-11.

Sin contar con el consentimiento previo por escrito del editor, no podrá reproducirse ni fotocopiarse ninguna parte de esta publicación. © Permanyer 2018