Gaceta Mexicana de Oncologia. 2017;16(6):355-358

Check for updates

SOCIEDAD MEXICANA DE ONCOLOGÍA, A.C.
GACETA MEXICANA DE ONCOLOGÍA
www.gamo-smeo.com
PERMANYER

CASO CLÍNICO

Leucemia aguda linfoide y el tratamiento oportuno de la intervención fisioterapéutica. Reporte de caso

Michelle Silva-Daboub[1,*], Verónica Cedillo-Compeán[2], Lizette Gálvez-Hernández[3] y Ana Florencia Ramírez-Ibarguen[4]

[1]Pasante de Servicio Social, Rehabilitación física; [2]Coordinación del Área de Rehabilitación Física Oncológica; [3]Catedrático-Conacyt, Subdirección de investigación básica, Unidad de epidemiología; [4]Adscrito a la Clínica de Linfomas del Departamento de Hematología. Instituto Nacional de Cancerología de México, Ciudad de México, México

Recibido el 21 de agosto de 2017; aceptado el 10 de octubre de 2017
Disponible en Internet el 24 de febrero de 2018

PALABRAS CLAVE
Leucemia aguda linfoide;
Fortalecimiento muscular;
Fatiga

Resumen La leucemia linfoide aguda (LLA) es una neoplasia caracterizada por la proliferación de células clonales linfoides inmaduras llamadas blastos. En pacientes pediátricos, la LLA representa cerca del 77% de todas las leucemias; sin embargo, en adultos la frecuencia varía de acuerdo a la ubicación geográfica. La atrofia muscular es común en los pacientes con cáncer como resultado del catabolismo proteico ocasionado por distintos factores producidos por el tumor y que contribuyen a aumentar la respuesta inflamatoria, considerando además los efectos adversos originados por las drogas inmunosupresoras, y ocasionando sedentarismo y el síndrome de reposo prolongado. Se presenta un caso atípico de LLA con múltiples lesiones líticas a nivel de columna, pelvis y cráneo, además de fractura por aplastamiento vertebral y datos de infiltración en médula espinal, por lo que la intervención del tratamiento fisioterapéutico con el objetivo de control del dolor, aumento de la función musculoesquelética, disminución de fatiga y mejora de la calidad de vida se considera indispensable dentro del tratamiento multidisciplinario. (creativecommons.org/licenses/by-nc-nd/4.0/).

KEY WORDS
Leukemia severe lymphoid;
Muscle strengthening;
Fatigue

Abstract The acute lymphoid leukemia (ALL) is a neoplasia characterized by the proliferation of clonal cells lymphoid. In pediatric patients, ALL accounts about 77% of all of the leukemias, but in adults the frequency varies according to the geographic location. The muscular atrophy is common in patients with cancer as a result of the protein catabolism caused by different factors produced by the tumor and contributes increasing inflammation, also considering the adverse effects originated by immunosuppressant drugs, and causing sedentary lifestyle and prolonged rest syndrome. An atypical case of leukemia severe lymphoid is presented with multiple lytic lesions in backbone, pelvis and cranium, besides vertebral crush fractures and spinal cord infiltration data, so the intervention of the physiotherapeutic management with the objective of pain control, increased skeletal muscle function, decrease of fatigue and increase the quality of life is considered indispensable within the multidisciplinary management.

**E-mail para correspondencia:* michdaboub92@gmail.com (M. Silva-Daboub)

doi:10.24875/j.gamo.M17000098
1665-9201 / © 2017 Sociedad Mexicana de Oncología. Publicado por Permanyer México. Este es un artículo Open Access bajo la licencia CC BY-NC-ND (http://creativecommons.org/licenses/by-nc-nd/4.0/).

Sin contar con el consentimiento previo por escrito del editor, no podrá reproducirse ni fotocopiarse ninguna parte de esta publicación. © Permanyer 2018

PLANTEAMIENTO DEL PROBLEMA

Generalmente, todas las enfermedades están asociadas al dolor y la LLA no es la excepción, en consecuencia, algunos especialistas evitan recomendar la intervención fisioterapéutica como parte del tratamiento.

INTRODUCCIÓN

La LLA es una neoplasia caracterizada por la proliferación de células clonales linfoides inmaduras llamadas blastos, que infiltran y sustituyen al tejido hematopoyético normal en la médula ósea. En edades pediátricas, la LLA representa cerca del 77% de todas la leucemias, sin embargo, en adultos la frecuencia varía de acuerdo a la ubicación geográfica. En México, la LLA representa el 50% de los casos, a diferencia de lo reportado en países desarrollados, donde la leucemia predominante es la mieloide aguda en adultos[1,2].

El cuadro clínico de LLA se caracteriza por la presencia de anemia, hemorragias y/o procesos infecciosos, además de dolor óseo y artralgias en algunos de los casos. Además de la infiltración de la médula ósea, los blastos pueden infiltrar tejidos extramedulares como el sistema nervioso central, piel, hueso o ganglios linfáticos (Organización Mundial de la Salud 2008, *Lyon classification*)[3].

Siendo el dolor uno de los síntomas reportados con mayor frecuencia, es indispensable la detección y el tratamiento algológico de la zona afectada con el objetivo de disminuir la tumefacción y el espasmo muscular correspondiente. El método físico que se utiliza es la crioterapia, la cual se focaliza en disminuir los efectos en la lesión tisular, la hemorragia, el edema, el espasmo muscular y el dolor.

Así mismo, la fatiga es uno de los síntomas más angustiantes, reportados en el 80% de los pacientes oncológicos de forma secundaria a los tratamientos farmacológicos[4]. La fatiga afecta directamente a la calidad de vida de manera física, emocional y cognitiva, y limita la participación en actividades de la vida diaria. En pacientes con enfermedad metastásica, la prevalencia de la fatiga relacionada con el cáncer supera el 75%; y está relacionada con pérdida de músculo esquelético, desincronización del ritmo circadiano, desregulación genética, desregulación del eje hipotalámico hipofisario suprarrenal y los efectos proinflamatorios de las citocinas[5].

Los reportes de este tipo de pacientes son escasos en la literatura nacional e internacional. La presentación de este caso clínico pretende demostrar la importancia, el beneficio y la necesidad de la intervención fisioterapéutica en el fortalecimiento muscular, la reeducación de la marcha y el uso adecuado del corsé de Jewett, con el objetivo de mantener la independencia y la reintegración a las actividades de la vida diaria.

La activación física reporta grandes beneficios a nivel muscular, facilita la estimulación nerviosa, la recuperación de los arcos de movimiento y la reducción de la fatiga, evita rigidez articular, disminuye el dolor y mejora la capacidad funcional.

OBJETIVO

Evaluar el efecto de las intervenciones fisioterapéuticas para el aumento de la fuerza muscular, el uso del corsé de Jewett y la percepción de dolor.

Objetivo específico

Por medio del fortalecimiento muscular y el favorecimiento de la estabilidad de la columna se pretende reeducar la marcha, para la reintegración a las actividades de la vida diaria.

CASO CLÍNICO

Paciente masculino de 26 años de edad sin antecedentes patológicos de importancia, quien en agosto de 2012 presenta dolor en la Escala Visual Analógica (EVA) de 9/10 en la región dorsolumbar, irradiado a miembros pélvicos de tipo opresivo, continuo, ardoroso, acompañado de parestesias, disestesias y pérdida de la fuerza progresiva. A su ingreso en Urgencias presentaba a la exploración física fuerza generalizada (Lovett 0/5), reflejos osteotendinosos (ROTS)0/4 y pérdida de la sensibilidad a partir de T12, con conservación de esfínteres, Karnofsky 30% y puntuación de 4 en la escala ECOG (Eastern Cooperative Oncology Group).

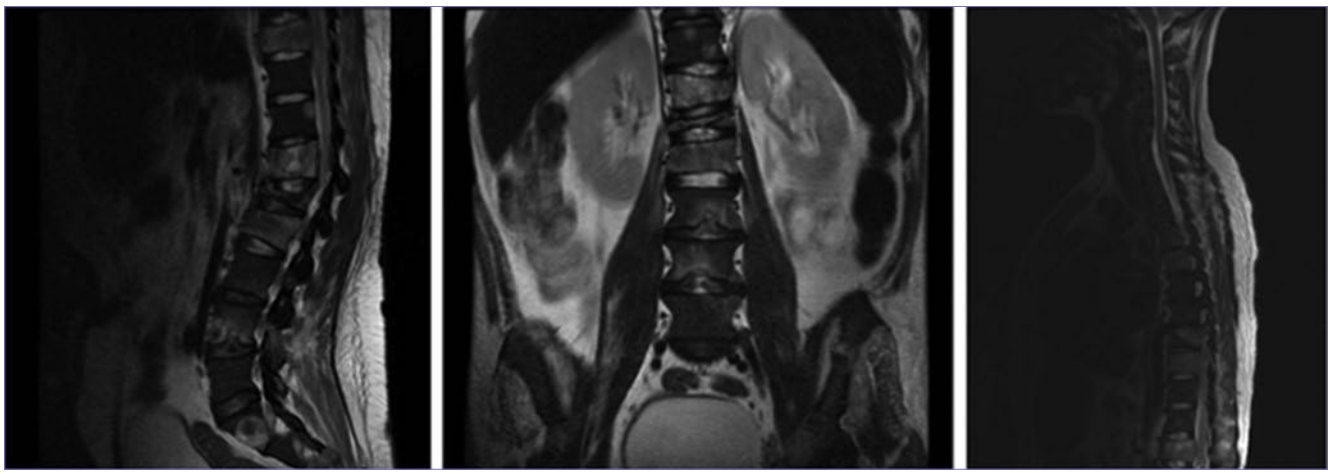

Figura 1. RM de columna dorsolumbosacra, 2012: datos de actividad tumoral cervical C2, C6, T4, T5, T8, T9 y T12, lumbares y S1; fractura por compresión de L1 y cono medular en L1. El resto de elementos de cauda equina y *filum* terminal sin alteración. Datos de infiltración medular T11 a L1, con edema medular.

Sin contar con el consentimiento previo por escrito del editor, no podrá reproducirse ni fotocopiarse ninguna parte de esta publicación. © Permanyer 2018

El protocolo diagnóstico muestra una biometría hemática normal e insuficiencia renal aguda. En la resonancia magnética (RM) de la columna lumbar se observan múltiples lesiones líticas (C2, C6, T4, T5, T8, T9, T12, L1, L5 y S1, pelvis y cráneo) (Fig. 1), además de fractura por aplastamiento vertebral L1 y datos de infiltración en médula espinal a nivel de T11 a L1.

La biopsia de hueso de la lesión muestra blastos linfoides de estirpe B con expresión aberrante de marcadores T. El paciente inicia tratamiento para la lesión de la columna con vertebroplastia y posteriormente radioterapia a columna 30 Gy en 15 Fx. Recibió tratamiento con protocolo Hiper-CAVD y obtuvo remisión completa. Posteriormente se realizó un trasplante alogénico de células madre hematopoyéticas (2013). Presentó una complicación posterior, con enfermedad de injerto contra huésped a nivel de pulmón, mucosas e hígado, además de complicaciones infecciosas.

Tras el tratamiento inicial de quimioterapia, el paciente es visitado por el Servicio de Rehabilitación Física Oncológica en el 2013, presentándose en silla de ruedas, dolor secundario a actividad tumoral EVA 8/10 de tipo opresivo, ardoroso en columna toracolumbar y parestesias en miembros pélvicos, hipercifosis dorsal T11, fractura de compresión de T12-L1 y con datos de inestabilidad con puntuación de 11 en escala neoplásica de inestabilidad SINS (*Spine Instability Neoplastic Score*), hiporreflexia en miembros pélvicos, hiposensibilidad T12, L1, L2 y S1, fuerza según Lovett en miembros torácicos de -4/5 y en miembros pélvicos de -2/5, control de esfínteres, equilibrio, coordinación y propiocepción alterados, Karnofsky 40% y ECOG 3, por lo que se indica el uso de aparato ortésico de tipo Jewett con la finalidad de estabilizar la columna toracolumbosacral.

Intervención

El tratamiento consistió en programas de fortalecimiento muscular generalizado enfatizando en los grupos musculares de romboides, paravertebrales, transverso abdominal, glúteos, cuádriceps, isquiotibiales y tibial anterior, estiramiento muscular de pectoral mayor, dorsal ancho, piramidal y tríceps sural; propiocepción, control del equilibrio y uso del corsé de Jewett. El paciente presentó mejoría constante, por lo que se inició la deambulación con el uso ergonómico de aditamentos ortésicos tras un periodo de intervención de tres meses. Posteriormente se adecuó un programa de ejercicios terapéuticos de implementación para casa día a día, con el objetivo de evitar la atrofia muscular y un buen equilibrio de los músculos erectores de columna, también para prevenir la mala higiene postural y evitar mayor dolor en la zona afectada.

El ejercicio es una modalidad terapéutica ampliamente utilizada que ha demostrado ser eficaz en el tratamiento muscular.

Durante el tratamiento se trabajaron distintos tipos de ejercicios para favorecer el fortalecimiento muscular, de tipo isométricos, activos libres, cadena cerrada, ejercicios específicos para el trabajo del equilibrio, coordinación y ejercicios adecuados para la propiocepción frente al espejo y con barras paralelas para mejorar la bipedestación integrada en el proceso de la reeducación de la marcha, favoreciendo la seguridad del paciente.

Se empleó el uso del corsé de Jewett las 24 h y crioterapia como método de analgesia, con tiempo de aplicación de 10 a 15 minutos en la técnica *cold packs* para obtener un efecto de liberación de serotonina y bradicinina, produciendo un efecto de vasoconstricción y favoreciendo la disminución de los efectos de la lesión tisular, la hemorragia, el espasmo muscular y el dolor, e influyendo en la actividad muscular por su acción en el proceso contráctil y el efecto de la temperatura sobre la trasmisión neuromuscular.

Resultados

El paciente acude constantemente a revaloración para seguimiento y prevención de futuras lesiones. Egresa del servicio de Rehabilitación Física con evolución clínica favorable, presentando marcha independiente bipodálica, plantígrada, asintomático, ROTS simétricos, Lasegue, Bragard, Patrick y Milgram negativos, no datos de neurotensión o compresión medular, Lovett de miembros torácicos +4/5 y de miembros pélvicos 4/5 y uso continuo del corsé antes mencionado, Karnofsky 80% y ECOG 1.

DISCUSIÓN

El objetivo de este trabajo consistió en evaluar la intervención fisioterapéutica oportuna para la mejora de la calidad

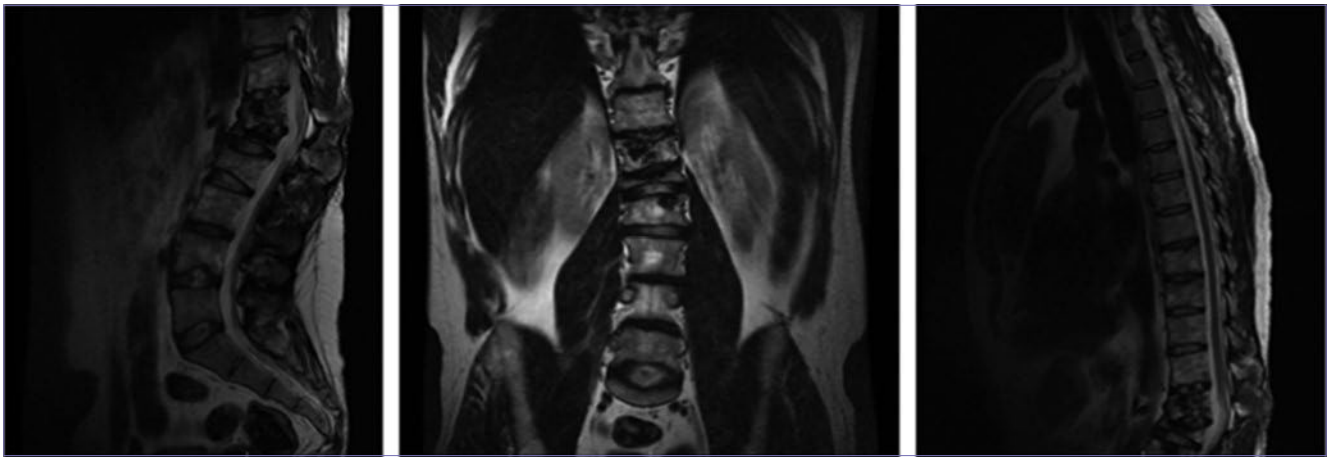

Figura 2. RM de columna dorsolumbosacra 2017: progresión de datos de actividad tumoral en comparación a la figura 1.

Sin contar con el consentimiento previo por escrito del editor, no podrá reproducirse ni fotocopiarse ninguna parte de esta publicación. © Permanyer 2018

de vida del paciente. Tras tres meses de tratamiento, el paciente refiere mejoría funcional exitosa, aunque la imagen de RM muestra que no hay cambios para mejoría estructural (Fig. 2). La realización regular de ejercicio en casa pretende mantener los efectos a largo plazo y así facilitar la reintegración a las actividades de la vida cotidiana e instrumentales.

Valdría la pena analizar y valorar la importancia de la intervención fisioterapéutica para disminuir el dolor con pacientes con LLA.

CONCLUSIÓN

Se presenta un caso atípico se pretende concienciar a la sociedad para incluir en el tratamiento multidisciplinario del paciente con LLA la intervención temprana por parte de la fisioterapia para mejorar la parte funcional del paciente.

En atención a los resultados se recomienda: evaluar los efectos de las intervenciones fisioterapéuticas para el aumento de la fuerza muscular, del uso del corsé de Jewett y de la percepción de dolor. Por medio del fortalecimiento muscular y estabilidad de la columna se pretende reeducar la marcha para facilitar la reintegración a las actividades de la vida diaria. En los tratamientos de pacientes con LLA debería considerarse la importancia de la actividad física para romper el ciclo vicioso de la fatiga constante secundaria al tratamiento oncológico, que puede comprometer su calidad de vida.

La contraindicación de la termoterapia (vasodilatación) favorece al incremento del metabolismo celular, provocando fatiga e incremento de la viscosidad sanguínea, impidiendo la correcta realización del ejercicio terapéutico, motivo por el cual esta modalidad se restringe en el paciente oncológico. Por esta razón la crioterapia es la herramienta estándar de la fisioterapia.

BIBLIOGRAFÍA

1. Gómez-Almaguer D, Marcos-Ramírez ER, Montaño-Figueroa EH, et al. Acute Leukemia Characteristics are Different Around the World: the Mexican Perspective. Clin Lymphoma Myeloma Leuk. 2017;17(1):46-51.
2. Días-Ruíz R, Aguilar-López L, Vega-Ruiz A, et al. Análisis de características clínico viológicas de leucemia aguda linfoblástica (LAL) del adulto. Gac Med Mex. 2015;151;150-6.
3. Gacha Garay MJ, Akle V, et al. La leucemia linfoblástica aguda y modelos animales alternativos para su estudio en Colombia. Rev Colomb Cancerol. 2017.
4. López Chicharro J, Fernández Vaquero A. Fisiología del ejercicio. 3.ª ed. Ed. Panamericana; 2013.
5. Berger AM, Mooney K, Alvárez-Pérez A, et al. Cancer-Related Fatigue, Version 2.2015. J Natl Compr Canc Netw. 2015;13(8):1012-39.

Sin contar con el consentimiento previo por escrito del editor, no podrá reproducirse ni fotocopiarse ninguna parte de esta publicación. © Permanyer 2018