Gaceta Mexicana de Oncologia. 2017;16(6):313-320

Check for updates

SOCIEDAD MEXICANA DE ONCOLOGÍA, A.C.
GACETA MEXICANA DE ONCOLOGÍA
www.gamo-smeo.com
PERMANYER

ARTÍCULO ORIGINAL

Efectos radioinducidos en pacientes con metástasis cerebrales tratados con radiocirugía plataforma CyberKnife®

María Fátima Chilaca-Rosas[1,*], Héctor Urueta-Cuéllar[2], Óscar Rubio-Nava[1], Laura Crystell Hernández-Sánchez[3], Yael Cázares-Ordóñez[1] y Judith Huerta-Bahena[1]

[1]Departamento de Radioterapia, Hospital de Oncología, Centro Médico Siglo XXI; [2]Hospital General de México Eduardo Liceaga; [3]Departamento de Radioterapia, Centro Médico Nacional 20 de Noviembre. Ciudad de México, México

Recibido el 1 de junio de 2017; aceptado el 10 de octubre de 2017
Disponible en Internet el 24 de febrero de 2018

PALABRAS CLAVE
Metástasis cerebral;
Radiocirugía;
Efectos radioinducidos

Resumen El daño asociado a radioterapia estereotáxica y radiocirugía es edema y radionecrosis por imágenes de resonancia magnética (RM), siendo importante analizar los factores que contribuyen. **Métodos:** Este estudio fue retrospectivo e incluyó a pacientes con diagnóstico de metástasis cerebrales tratados con radiocirugía de julio 2012 a diciembre 2013; criterios de inclusión: enfermedad primaria controlada, estado funcional (KNF > 70%) y máximo dos lesiones sin efecto de masa. Se analizaron las imágenes de RM después del tratamiento y cada tres meses. **Resultados:** El tipo de cáncer primario más frecuente encontrado fue mama biotipo Her2/Neu, el 83% de los pacientes presentaron localización supratentorial, el 33% habían recibido radioterapia holocraneal previa, el 60% con volumen tumoral > 5 cc. Parámetros dosimétricos encontrados: mediana de isodosis, 88% y 23 cm^3 de V14Gy. La RM mostró que el 83% de los pacientes desarrollaron edema, el 17% reportaron síntomas clínicos y ninguno superó el grado 1 de toxicidad del sistema nervioso central (SNC) de la clasificación del Radiation Therapy Oncology Group (RTOG). De acuerdo a los datos analizados, solamente V14Gy > 5 cm^3 parece tener relación con un aumento en la incidencia del edema o la severidad del mismo. **Conclusión:** Los cambios en la RM y clínicos (mínimos) se correlacionaron con el volumen de tejido cerebral normal expuesto a áreas de dosis altas de radiación. (creativecommons.org/licenses/by-nc-nd/4.0/).

KEY WORDS
Brain metastases;
Radiosurgery;
Changes derived from stereotactic radiotherapy/radiosurgery

Abstract The damage associated to stereotactic radiotherapy and radiosurgery is edema and radionecrosis of the brain by magnetic resonance images (MRI), so it is paramount to analyze the factors that contribute to it. **Methods:** This retrospective study included patients with brain metastases that had been treated with radiosurgery or stereotactic radiotherapy using CyberKnife® between July 2012 and December 2013, with respect to these criteria: primary disease controlled, functional status KNF > 70%, and a maximum of two lesions without mass effect. We analyzed the MRI obtained after their treatment and every three months in order to determine possible changes. **Results:** The most frequent finding was breast cancer Her2/Neu biotype, 83% of the patients with supratentorial location, 33% of patients had received

*E-mail para correspondencia: fatychro@hotmail.com (M.F. Chilaca-Rosas)

doi:10.24875/j.gamo.M17000091
1665-9201 / © 2017 Sociedad Mexicana de Oncología. Publicado por Permanyer México. Este es un artículo Open Access bajo la licencia CC BY-NC-ND (http://creativecommons.org/licenses/by-nc-nd/4.0/).

Sin contar con el consentimiento previo por escrito del editor, no podrá reproducirse ni fotocopiarse ninguna parte de esta publicación. © Permanyer 2018

previously whole-brain radiotherapy, and 60% had > 5 cc tumoral volume. The dosimetric parameters included a median of isodose line of 88%, median conformality index of 1.4, median homogeneity index of 1.13 and a median V14Gy of 23 cm^3. MRI showed that 83% of the patients developed edema in various grades; of the 17% who reported clinical symptoms none surpassed grade 1 central nervous system toxicity of the Radiation Therapy Oncology Group (RTOG) classification. According to our findings in the analyzed, only V14Gy > 5 cm^3 seems to be related to an increase in the edema volume. Conclusions: MRI and clinical (minimal) changes were related to the volume of normal brain tissue included in the higher-dose areas of radiation.

INTRODUCCIÓN

Las metástasis cerebrales son la neoplasia intracraneal más común en adultos. Un 10-30% de los pacientes se presentan con enfermedad metastásica cerebral (MC, metástasis cerebral), de los cuales el 8-10% son sintomáticos[1]. En EE.UU., el diagnóstico de MC tiene una incidencia de 100,000-170,000 casos por año[2]. En Latinoamérica, las neoplasias del SNC representan el 3.2% de la mortalidad, sin determinación de una estadística específica para únicamente MC. En México, el informe histopatológico nacional del 2003 reportó un 2.18% de neoplasias de SNC como causa de mortalidad, también sin ninguna especificación para los casos de MC[3]. La mayoría de las MC provienen de primarios como cáncer de pulmón, cáncer de mama, melanoma, cáncer colorrectal y, menos frecuente, de linfoma y cáncer renal[4].

Respecto al cuadro clínico, la mayoría de los pacientes presenta cefalea, edema y convulsiones secundarios al sitio afectado por la lesión metastásica y edema con déficit cognitivo, por lo que es imperativo un diagnóstico paraclínico mediante imagen con tomografía computarizada (TC) y RM, esta última con mayor resolución definitiva y mayor detección de pequeñas lesiones, además de que proporciona una mejor detección de las lesiones y sus componentes, así como del edema perilesional en sus diferentes secuencias y del componente hemorrágico en caso de presentarse; además de contar con la información bioquímica complementaria que aporta la espectroscopia para la determinación de tejido tumoral, edema y otras lesiones no neoplásicas[5].

En general, la supervivencia en las MC es pobre, generalmente de un mes sin tratamiento, y con tratamiento se puede obtener una mejoría del pronóstico de hasta 11-18 meses con diferentes modalidades terapéuticas, adecuadas según el escenario clínico. El mejor conocimiento y aproximación del pronóstico se realiza actualmente con la auyda de las clasificaciones del RPA *(Recursive Partitioning Analysis)*, la RTOG, y las puntuaciones SIR *(Score Index for Radiosurgery)* y GPA *(Graded Prognostic Assessment)*, las cuales se realizan teniendo en cuenta factores clínicos tales como tamaño, número de lesiones, edad del paciente, así como estado funcional y estado de la enfermedad sistémica[6,7].

El tratamiento de pacientes con MC dependerá del número de lesiones y factores relacionados con el paciente como: edad, estado funcional, déficit neurológico, control de la enfermedad sistémica y tamaño de la lesión. Una de las opciones de tratamiento es la cirugía utilizada en lesiones únicas accesibles, con un adecuado estado funcional del paciente y para mejoría rápida de síntomas.

La radioterapia es otra modalidad de tratamiento. Se subdivide en radioterapia convencional de holocráneo, indicada para tumores en áreas elocuentes con compromiso del estado funcional y, actualmente, también se cuenta con la radiocirugía como otra modalidad terapéutica para lesiones irresecables, sin efecto de masa, lesiones recurrentes después de radioterapia holocraneana y lesiones residuales posteriores a tratamiento de cirugía, por lo cual los pacientes candidatos a esta modalidad son altamente seleccionados[8,9].

La radiocirugía es una técnica que emplea radiación ionizante para tratar blancos intracraneales con precisión submilimétrica, puede ofrecer el mismo beneficio que la cirugía abierta pero sin riesgo de comorbilidades implícitas por el procedimiento quirúrgico. Existen diferentes dispositivos para la aplicación de la radiocirugía: Leksell Gamma Knife® (GK, fuente de cobalto con irradiación gamma), radiocirugía con sistema de haces de protones y, finalmente, con acelerador lineal (LINAC, en base a generación fotones). Esta última modalidad se puede llevar a cabo mediante un sistema robótico guiado por imagen en tiempo real, sin arco estereotáxico, como el sistema CyberKnife® (CK).

De acuerdo a lo publicado en la literatura, la radiocirugía tiene efecto en el control cerebral hasta en el 80% de los casos y control local en el 80-90%[10-13]. El control local se ha evaluado como control de respuesta completa, parcial y estable[14]. Los efectos adversos que se presentan con radiocirugía, valorados en su gran mayoría con la modalidad de GK, se evidencian en menor frecuencia que con las técnicas convencionales de radioterapia y los procedimientos quirúrgicos, pero pueden presentarse en hasta un 40% de los pacientes, con impacto clínico neurológico en 2-32% de los casos.

El efecto adverso más severo, que se presenta hasta en el 10% en pacientes tratados con radiocirugía, es la radionecrosis con importante déficit cognitivo. Esta toxicidad puede ser evidenciada prematuramente por RM en estudio anatómico en diferentes secuencias de T1 con incremento en reforzamiento al contraste y con centro hipointenso, así como en T2 de igual forma con centro o área de hipointensidad. Otros autores también han propuesto cálculos con determinación de un cociente predictor de radionecrosis <0.3 y estudio dinámico de perfusión con áreas de incremento con centro hipointenso.

Respecto al estudio bioquímico con espectroscopia en RM, se ha propuesto la relación de los metabolitos en forma de razones para la determinación de efectos radioinducidos, como radionecrosis, con lo siguientes patrones: colina/creatina (Cr) = 1.57, colina/*N*-acetil aspartato (NAA) = 1.31 y NAA/Cr = 1.22 (estos patrones sugieren la alteración de la membrana neuronal sin aumento de celularidad y con bajo metabolismo); como ha sugerido Weybright[15], el perfil se complementa con la presencia de elevación de lípidos y lactato como datos específicos de necrosis y metabolismo anaerobio, respectivamente[16-19].

Otros estudios, también publicados, en relación al talio-201 para la diferenciación entre progresión y radionecrosis, proponen un mejor diagnóstico de progresión, del 82.8%, por el índice de retención (fase tardía/fase temprana) con

Sin contar con el consentimiento previo por escrito del editor, no podrá reproducirse ni fotocopiarse ninguna parte de esta publicación. © Permanyer 2018

valor <0.775 para radionecrosis e inversamente para recurrencia. Es importante mencionar que existen diferentes reportes que concuerdan en que existen factores de riesgo para aumentar la incidencia de los efectos radioinducidos, como radionecrosis en pacientes tratados con radiocirugía, dentro de los cuales encontramos: incidencias del 5 al 10% con dosis biológicamente efectiva (BED) de 120-150 Gy respectivamente, volumen > 5-10 cm^3, otros factores como quimioterapia asociada (metrotexato), bajo índice de conformalidad, edad avanzada y comorbilidades como diabetes *mellitus* y enfermedad de pequeño vaso[20-21].

Otros cambios radioinducidos evidenciados por imagen se pueden presentar hasta en el 25.8% de los casos a 1.5-2 años, la mayoría, cambios valorados con razón de discordancia entre T1 y T2[22], y encontrándose en secuencia ponderada en T2 con reforzamiento homogéneo y en secuencia T1 contrastada a partir de las seis semanas asociado a edema vasogénico en relación a la alteración de la integridad de la barrera hematoencefálica, así como cambios en endotelio como vacuolización, gliosis reactiva, degeneración hialina y desmielinización evidenciada por áreas de menor hipointensidad cercana al área de inflamación con áreas de hiperintensidad agregadas al área del tejido del blanco terapéutico en relación a la hialinización vascular. A partir de la semana 12, con mayor área de edema circundante al área blanco y a los 18 meses quedando solo pequeñas zonas de reforzamiento homogéneo y regular en T2, en relación a gliosis y desmienilización; teniendo implicación con deterioro cognitivo moderado valorado por decremento en la puntuación del Mini-Mental State Examination[23,24].

En los reportes de literatura solo se tratan los cambios radioinducidos por la modalidad de radiocirugía con GK, y la experiencia con la modalidad del sistema CK es aún limitada en la literatura y principalmente enfocada en relación a radionecrosis con relación a volumen menor de 7 cm^3 con V14, debido a que es un reciente desarrollo tecnológico[25]. Por lo cual el objetivo del presente estudio fue valorar los cambios por imagen que pudiesen ser predictores del desarrollo de una implicación clínica en los pacientes, por valoración del blanco terapéutico y en tejido no blanco tumoral o tejido circundante.

PACIENTES Y MÉTODOS

El tratamiento con radiocirugía en nuestro país se encuentra en razón de la disponibilidad de la infraestructura para desarrollarlo. El sistema con el que se cuenta en el Instituto es el sistema CK. El diseño de la investigación fue observacional y retrospectivo.

Se recogió la información de los expedientes de pacientes con diagnóstico de metástasis cerebral de diferentes pacientes con tumores primarios derechohabientes del Hospital de Oncología del Centro Médico Siglo XXI, tratados con radiocirugía con la modalidad CK, incluyendo a pacientes con o sin previo tratamiento con radioterapia, cualquier estirpe del tumor primario, con 1-2 lesiones metástasicas, 18-70 años de edad, sin presencia de efecto de masa, irresecabilidad por ubicación, estado funcional Karnofsky superior al 70%, adecuado control de tumor primario y MC como única enfermedad activa.

Tratamiento con el sistema CK: A cada paciente con diagnóstico de MC se le realizó un estudio de RM de valoración previo al tratamiento de radiocirugía; posteriormente, para el tratamiento se realizó estudio de simulación dependiente de una TC simple con cortes de 2.5 mm y de RM con cortes de 1 mm, con reconstrucción tridimensional en secuencia potenciada en T13D contrastada con gadolinio (Gadovist®, gadobutrol a 0.1 mmol/kg con aplicación intravenosa), para lograr una fusión de ambos estudios para posteriormente realizar el plan. Se determinó la dosis posterior a la valoración del volumen del blanco tumoral a criterio del médico, de 15-24 Gy.

El seguimiento de los efectos radioinducidos se realizó con un resonador de 3 teslas (Philips®). El primer estudio control se realizó trancurridas ocho semanas desde el tratamiento, mediante un estudio anatómico con secuencias contrastadas potenciadas en T1, T2, FLAIR axial, sagital y coronal; así como estudio dinámico, difusión y estudio bioquímico, que se realizó a criterio del médico radiólogo de acuerdo a la necesidad para valorar la respuesta (completa, parcial, progresión, necrosis) al tratamiento.

El estudio bioquímico con espectroscopia se realizó con técnica monovóxel y multivóxel en caso de sospecha de progresión. Las revisiones de los estudios se realizaron con intervalos de ocho semanas; en el primer estudio se valoró la respuesta al tratamiento y efectos radioinducidos como toxicidad, tanto edema como radionecrosis. La valoración de la respuesta al tratamiento se realizó de acuerdo a la siguiente definición: respuesta completa (no evidencia de lesión tumoral o reducción del 95% del volumen tumoral), respuesta parcial (reducción de la lesión del 25-94%), enfermedad estable (decremento de lesión menor del 25%) y progresión (incremento del volumen de la lesión). Además, en el caso de progresión tumoral también se valoró la presencia de falla encefálica.

Inicialmente se valoró la presencia de edema basal y con mayor enfásis en pacientes con previo tratamiento de holocráneo en un intervalo de 6-13 meses. Respecto a la corticoterapia, se otorgó previo al manejo de radiocirugía.

El edema peritumoral se valoró mediante la interpretación del médico radiólogo antes y después del tratamiento de radiocirugía y se clasificó en diferentes grados (0 = no presencia de edema, 1 = presencia leve de edema, 2 = presencia moderada de edema y 3 = presencia severa de edema) (Fig. 1).

La valoración de la radionecrosis se llevó a cabo evaluando los cambios en las diferentes secuencias simples y contrastadas por RM anatómica, dinámica y bioquímica con espectroscopia complementaria, y en casos con duda de radionecrosis o progresión se valoró estudio con tomografía por emisión de fotón único con – talio-201.

ANÁLISIS DE LA INFORMACIÓN

El análisis estadístico se realizó con el paquete estadístico GraphPad Prism Version 6.0 (Trial)® y se realizó estadística descriptiva. Respecto a los cambios radioinducidos en tejido blanco terapéutico y tejido no neoplásico circundante, se gráfico la distribución. Para determinar la asociación de los factores con la presencia de efectos radioinducidos se utilizó el coeficiente de correlación de Spearman.

Sin contar con el consentimiento previo por escrito del editor, no podrá reproducirse ni fotocopiarse ninguna parte de esta publicación. © Permanyer 2018

RESULTADOS

Los pacientes con diagnóstico de MC tratados con radiocirugía en el Hospital de Oncología del Centro Médico Siglo XXI durante este estudio fueron 15, en un periodo comprendido entre junio del 2012 y diciembre del 2013; se excluyó a tres pacientes del estudio por no poder realizar un adecuado seguimiento por imagen. Las características de los pacientes se muestran en la tabla 1.

El control local se consiguió en el 91.7% de los pacientes, con una mediana de periodo libre de progresión de ocho meses (Fig. 1).

Inicialmente, es importante mencionar que tan solo por la presencia de las lesiones de MC, los pacientes presentaron edema perilesional grado 1 y 2 en el 91.7%. Los efectos radioinducidos en tejido no tumoral o circundante encontrados en este estudio fueron edema y radionecrosis, los cuales fueron caracterizados por los estudios de imagen de RM anatómica, dinámica y bioquímica complementaria. Posteriormente al tratamiento, el 25% de los pacientes presentó sintomatología de edema, por lo cual se administró tratamiento con esteroide y solo un paciente ameritó tratamiento con anticomicial.

La presencia de edema posterior al tratamiento se documentó por RM en el 100% de los pacientes, en diferentes

TABLA 1. Caracteristicas de pacientes analizados

Caracteristicas de pacientes	No (%)
Sexo	H=2 (16.7), mediana = 10 (83.3)
Edad (años)	27 – 78 (mediana = 49)
Cáncer primario (histología)	
Cáncer de mama (luminal [1], Her2/Neu [2], triple negativo)	4 (33.4)
Melanoma*	1 (8.3)
Sarcoma de tejidos blandos*	1 (8.3)
Cáncer renal*	1 (8.3)
Cáncer de endometrio*	2 (16.7)
Cáncer de pulmón (papilar, adenocarcinoma) *	2 (16.7)
Cáncer de ovario*	1 (8.3)
Comorbilidad	
Hipertensión Arterial	2 (16.7)
Diabetes mellitus	1 (8.3)
Otros	3 (25)
Ninguna	6 (50)
Tratamientos previos de holocráneo	
Sí	4 (33.3)
No	8 (66.7)
Número de lesiones	
Una lesión	10 (83.3)
Dos lesiones	2 (16.7)
Localización de lesión tumoral	
Supratentorial	11 (91.6)
Infratentorial£	1 (8.3)
Volumen tumoral (mm3)	
<5,000	5 (41.7)
>5,000	7 (58.3)
Dosis de prescripción	
15 Gy	1 (8.3)
18 Gy	6 (50)
24 Gy*	5 (41.6)
BED	
<100	8 (66.7)
>100	4 (33.3)
Curva de isodosis	76-96% (mediana = 88)
Índice de conformalidad	1.19 -1.82 (mediana = 1.40)
Índice de homogeneidad	1.09 -1.32 (mediana = 1.13)
Dosis máxima puntual (Gy)	
Tejido blanco (tumoral)	18-27Gy (mediana = 21.73)
Tejido circundante (no tumoral)	9-27 Gy (mediana = 20.8)
V14Gy	mediana = 23 (4.7-38.6)
<5cm^3	5
>5cm^3	7

*Un paciente fue manejado con esquema de 24Gy en 3 fracciones. £Solo un caso presentó una localización de altor riesgo de efectos radio – inducidos con localización la lesión infratentorial cerca de tallo. No: número, H: hombre, M: mujer, mm^3:milímetros cúbicos, Gy: Grey (unidad de radiación absorbida en un cuerpo), BED: dosis biológicamente efectiva, V14Gy: volumen de tejido no tumoral que recibe 14 Gy de dosis prescrita.

Sin contar con el consentimiento previo por escrito del editor, no podrá reproducirse ni fotocopiarse ninguna parte de esta publicación. © Permanyer 2018

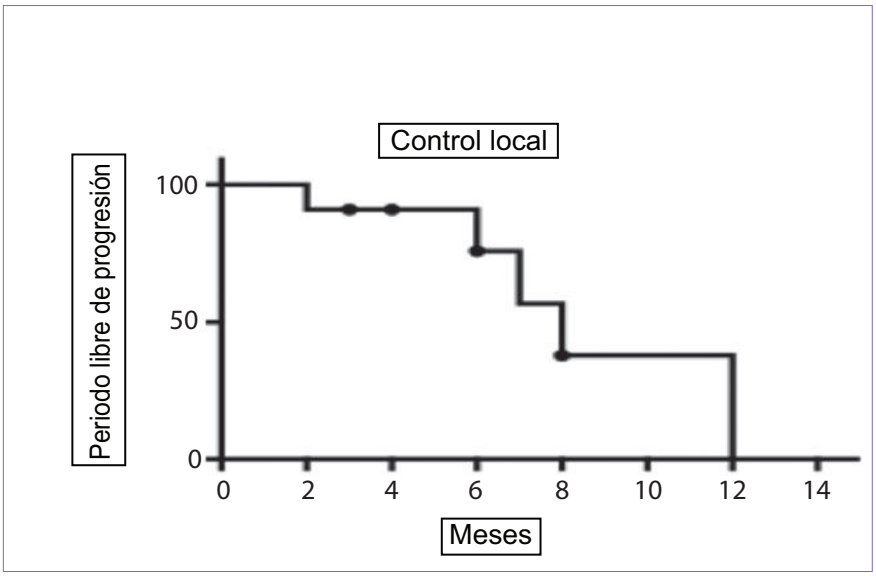

Figura 1. Análisis actuarial para control libre de progresión de los pacientes con tratamiento de radiocirugía.

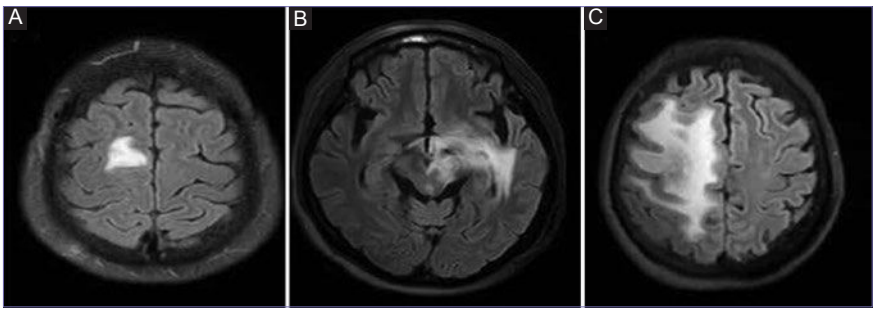

Figura 2. En las imágenes con secuencias ponderadas en T2 y FLAIR posterior al tratamiento como efecto radioinducido. La imagen **A** corresponde a edema grado 1 (leve); en la imagen **B** se observa el edema grado 2 (moderado) y en la imagen **C**, el grado 3 (severo). En ningún caso existió ausencia de edema posteriormente al tratamiento.

Tabla 2. Efecto radio-inducido de edema en relacion a factores de tratamiento y del paciente

	VOLUMEN < 5000	VOLUMEN > 5000	BED < 100	BED > 100	v14Gy <5cm^3	v14Gy >5cm^3	Radioterapia a holocráneo
R (IC95%)	0.8839	0.7201	0.096	0.4125	0.3227	0.1800	0.5774
Valor de p	0.1000	0.1429	0.142	0.2000	0.4000	0.1429	0.5000
Significativo (alfa = 0.05)	No	No	No	No	No	No	No

Gy: Grey, IC: intervalo de confianza.

grados (Fig. 2), con predominio de grado 2 en el 50% de los pacientes y grado 3 en el 33%, pero solo el 16.7% de estos pacientes llegaron a presentar sintomatología relacionada con el grado 1 de la clasificación de la RTOG del SNC[26].

En el 33% de los pacientes se logró un seguimiento mayor a seis meses, encontrándose comportamiento similar a las 24 semanas, con persistencia del edema radioinducido pero ningún paciente presentó síntomas relacionados en ese periodo. En relación a los factores correspondientes al tratamiento que pudiesen intervenir con los diferentes grados de edema postratamiento se valoró el volumen del blanco terapéutico, la dosis prescrita, así como la BED y V14Gy, encontrando con el análisis estadístico una tendencia de correlación a la BED > 100 y V14Gy > 5 cm^3 (como se observa en la tabla 2).

La presencia de radionecrosis se halló en el 25% de los pacientes mediante espectroscopia, pero ningún caso presentó datos de radionecrosis sintomática. Es importante remarcar que en dos casos de radionecrosis los pacientes habían recibido previamente tratamiento con radioterapia de holocráneo con esquema hipofraccionado de 20 Gy en 10 fracciones y 30 Gy en 10 fracciones, 10 y 12 meses antes, respectivamente.

La valoración de la espectroscopia por RM bioquímica con técnica monovóxel y multivóxel se realizó en dos pacientes en específico para la valoración de persistencia tumoral y radionecrosis, lográndose así la determinación de tejido tumoral presente o solo cambios de edema y radionecrosis como se muestra en los siguientes casos (Fig. 3).

Sin contar con el consentimiento previo por escrito del editor, no podrá reproducirse ni fotocopiarse ninguna parte de esta publicación. © Permanyer 2018

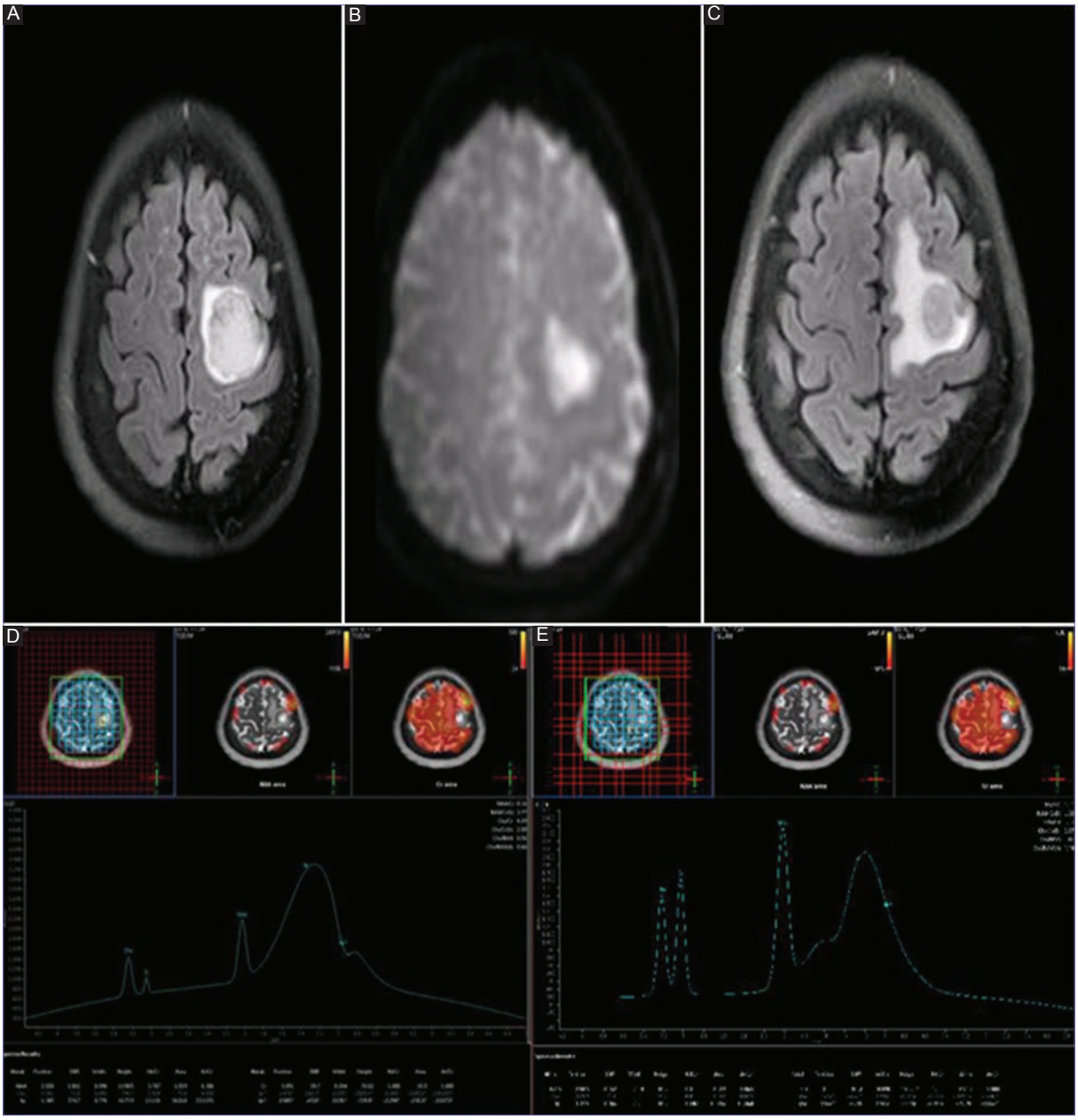

Figura 3. A: se observa la secuencia axial potenciada en T1 con gadolinio con la presencia de la lesión en lóbulo parietal previa al tratamiento con radiocirugía. **B:** se observa la secuencia de difusión posterior al tratamiento con disminución de la lesión inicial pero heterogénea. **C:** con la secuencia axial potenciada en FLAIR se observa tumor residual y edema no circunscritos, por lo cual con técnica multivóxel de espectroscopia (**D**) se valora posterior a ocho semanas de tratamiento, el residual del tumor fue aún del 33%, tomando en cuenta los cocientes de metabolitos como: colina/NAA = 3.7 y colina/Cr = 4.69 y datos de necrosis por elevación de curva de lípidos dentro de la lesión tumoral. **E:** presencia de tejido no tumoral circundante con elevación del pico de líquidos compatible con necrosis del mismo. Cr: creatina; NAA: *N*-acetil aspartato.

DISCUSIÓN

La radiocirugía en el tratamiento de MC es una opción de tratamiento paliativa sugerida en las guías internacionales. En el presente estudio se encontró que el tratamiento fue realizado en el 66.7% de los pacientes como modalidad única y en el 33.3% posteriormente a holocráneo. Se ha valorado en la literatura el control local del 80-90% con radiocirugía y con toxicidades mínimas de efectos radioinducidos como edema y radionecrosis hasta en un 20-40%, descritas en la mayoría de este porcentaje como asintomáticas en diferentes series con diferentes sistemas como GK o LINAC[5,10,11]; en el caso del presente estudio se encontró un control local del 91.7% con el sistema CK.

Los efectos radioinducidos en este estudio fueron edema y radionecrosis. El edema como efecto radioinducido estuvo presente en el 100% de los pacientes, pero solo el 16.7% presentaron síntomas con toxicidad leve de SNC según la clasificación de la RTOG. El edema se mantuvo hasta las 24 semanas con posterior reducción paulatina, sin impacto clínico.

En la valoración del edema como efecto radioinducido más frecuente se observó una correlación entre dosis, volumen tumoral y volumen de tejido circundante de blanco te-

Sin contar con el consentimiento previo por escrito del editor, no podrá reproducirse ni fotocopiarse ninguna parte de esta publicación. © Permanyer 2018

rapéutico; en este estudio se logró apreciar una correlación con volumen > 5,000 mm^3, BED > 100 Gy y V14Gy, pero sin significación estadística, probablemente por la naturaleza del estudio y el número pequeño de pacientes estudiados.

Según lo previamente comentado, el efecto de edema con radiocirugía o con CK probablemente podría estar justificado por el efecto de daño del endotelio vascular cerebral mediado por estrés oxidativo, así como de la expresión de moléculas de adhesión intercelular-1, E-selectina, interlecucina-1 y factor de necrosis tumoral α, presentándose como efecto agudo y subagudo hasta seis meses, como se comenta en el estudio de Chiang, et al.[23].

Además, en el presente estudio se encontró edema en pacientes más allá de los seis meses, sin evidenciar eventos de radionecrosis en esos pacientes, lo que puede sugerir que la dosis única podría estar mediada con una respuesta temprana en algunos pacientes, y podría explicar que el grado de edema no logra inducir apoptosis o necrosis, como lo valorado y referido en el estudio de Sharp, et al.[27], y probablemente también se debería considerar el tiempo, como se ha mencionado en la literatura, aun sin antecedentes de edema previo relacionado.

En este estudio se encontró la presencia de radionecrosis en el 25% de los pacientes y fue relevante observar en un paciente la presencia de radionecrosis en tejido no tumoral circundante desde las primeras ocho semanas posteriores al tratamiento, por lo que es importante mencionar que en este caso el paciente contó con los siguientes factores: volumen tumoral > 5,000 mm^3, BED = 54 Gy y V14Gy = 38.6 cm^3; además, el paciente contaba con el antecedente de comorbilidad de hipertensión arterial sistémica. Probablemente estos factores sugieren una influencia en dicho efecto radioinducido temprano.

Por lo tanto, es importante cuestionar que la presencia temprana de radionecrosis de tejido no tumoral circundante probablemente se deba a la exposición con dosis de BED > 50 Gy, como ya algunos autores han propuesto, afirmando que las dosis > 50 Gy incrementan la inducción de daño letal en los tejidos normales y tumorales. Recientemente incluso se ha sugerido que la radiocirugía puede inducir un efecto abscopal mediante las células del sistema inmunitario y también podrían ser la causa de mayor efecto de edema y radionecrosis[28,29].

En este estudio se observó una asociación de los efectos radioinducidos de edema y radionecrosis con factores como el volumen de tratamiento, la dosis, comorbilidades y antecedentes de previa exposición a radiación ionizante. En relación a la influencia de otros factores, como tratamientos con quimioterapia y comorbilidades como diabetes *mellitus*, solo se observó una tendencia, aunque en otros reportes se han asociado con factores que pueden incrementar la morbilidad como edema y radionecrosis[30].

Sin embargo, aunque en el presente estudio solo se sugiere que el factor de V14Gy y BED > 100 podrían estar influyendo en la presencia de edema, recientemente existe más estudios que asocian V14Gy > 5 cm^3 como predictor de edema y radionecrosis en radiocirugía[31].

En el punto de corte de revisión del seguimiento de los pacientes se encontró que el 33.3% de ellos presentaba progresión por falla encefálica (un paciente de este grupo, ya recibía tratamiento con holocráneo); el 8.3% presentó solo progresión sistémica y el resto de pacientes (58.4%) se mantuvo estable.

CONCLUSIONES

La radiocirugía con el sistema CK es una modalidad de tratamiento paliativo segura y con aceptable control local. Debido a la naturaleza metodológica y limitaciones del estudio se sugiere que el edema posterior al tratamiento tiene una tendencia a correlacionarse con factores como BED > 100 y V14Gy > 5 cm^3. La presencia de radionecrosis no tuvo trascendencia clínica y también parece relacionarse con dosis total, V14Gy > 5cm^3 y comorbilidades como hipertensión arterial sistémica.

BIBLIOGRAFÍA

1. Eichler AF, Loeffler JS. Multidisciplinary management of brain metastases. Oncologist. 2007;12:884-98.
2. Nussbaum ES, Djalilian HR, Cho KH, et al. Brain metastases. Histology, multiplicity, surgery, and survival. Cancer. 1996;78(8):1781-8.
3. Secretaría de Salud. Dirección General de Epidemiología. Compendio de Cáncer 2003. Mortalidad. Registro Histopatológico de neoplasias malignas 2003.
4. Lassman AB, de Angelis LM. Brain metastases. Neurol Clin. 2003;21:1-23.
5. Lu JJ, Brady LW (Eds.). Decision Making in Radiation Oncology. 1st ed. Berlin: Springer; 2011.
6. Gaspar L, Scott C, Rotman M, et al. Recursive partitioning analysis (RPA) of prognosis factors in three Radiation Therapy Oncology Group (RTOG) brain metastases trials. Int J Radiat Oncol Biol Phys. 1997;37:745-51.
7. Sanghavi SN, Miranpuri SS, Chappell R, et al. Radiosurgery for patients with brain metastases: a multi-institutional analysis, stratified by the RTOG recursive partitioning analysis method. Int J Radiat Oncol Biol Phys. 2011;51:426-34.
8. Martin JJ, Kondziolka D. Indications for resection and radiosurgery for brain metastases. Curr Opin Oncol. 2005;17:584-87.
9. Andrews DW. Current neurosurgical management of brain metastases. Semin Oncol. 2008;35:100-7.
10. International RadioSurgery Association. Radiosurgery Practice Guideline Initiative Sterotactic Radiosurgery for patients with metastatic brain tumours. Radiosurgery Practice Guideline Report # 5-08. IRSA. 2008; pp:1-24.
11. Pirzkall A, Debus J, Lohr F, et al. Radiosurgery alone or in combination with whole-brain radiotherapy for brain metastases. J Clin Oncol. 1998;16(11):3563-9.
12. Sneed PK, Suh JH, Goetsch SJ, et al. A multi-institutional review of radiosurgery alone vs. radiosurgery with whole brain radiotherapy as the initial management of brain metastases. Int J Radiat Oncol Biol Phys. 2002;53:519-26.
13. Lippitz B, Linquist C, Paddick I, et al. Stereotactic radiosurgery in the treatment of brain metastases: The current evidence. Cancer Treatment Reviews. 2014;40:48-59.
14. Hawighorst H, Essig M, Debus J, et al. Serial MR imaging of intracranial metastases after radiosurgery. Magnetic Resonance Imaging. 1997; 15(10):1121-32.
15. Weybright P, Sundgren PC, Maly P, et al. Differentiation between brain tumor recurrence and radiation injury using MR spectroscopy. AJR. 2005;85:1471-6.
16. Minniti G, Clarke E, Lanzetta G, et al. Stereotactic radiosurgery for brain metastases: analysis of outcome and risk of brain radionecrosis. Radiat Oncol. 2011;6:48.
17. Dequesada IM, Quisling RG, Yachnis A, et al. Can standard magnetic resonance imaging reliably distinguish recurrent tumor from radiation necrosis after radiosurgery for brain metastases? A radiographic-pathological study. Neurosurgery. 2008;63(5):898-904.
18. Boström J, Hadizadeh DR, Block W, et al. Magnetic resonance spectroscopic study of radiogenic changes after radiosurgery of cerebral arteriovenous malformations with implications for the differential diagnosis of radionecrosis. Radiat Oncol. 2013 Mar 7;8:54.
19. Majhail NS, Chander S, Mehta VS, et al. Factors influencing early complications following Gamma Knife radiosurgery. A prospective study. Stereotact Funct Neurosurg. 2001;76:36-46.

Sin contar con el consentimiento previo por escrito del editor, no podrá reproducirse ni fotocopiarse ninguna parte de esta publicación. © Permanyer 2018

20. Williams BJ, Suki D, Fox BD, et al. Stereotactic radiosurgery for metastatic brain tumors: a comprehensive review of complications. J Neurosurg. 2009;111;439-48.
21. Lawrence YR, Li XA, el Naqa I, et al. Radiation dose-volume effects in the brain. Int J Radiation Oncology Biol Phys. 2010;76(3 Suppl):S20-7.
22. Kano H, Kondziolka D, Lobato-Polo J, et al. T1/T2 Matching to differentiate tumor growth from radiation effects after stereotactic radiosurgery. Neurosurgery. 2010;66(3):486-92.
23. Hawighorst H, Essig M, Debus J, et al. Serial MR imaging of intracranial metastases after radiosurgery. Magnetic Resonance Imaging. Magn Reson Imaging. 1997;15(10):1121-32.
24. Patel TR, McHugh BJ, Bi WL, et al. A Comprehensive review of MR imaging changes following radiosurgery to 500 brain metastases. AJNR Am J Neuroradiol. 2011;32(10):1885-92.
25. Chiang CS, Hong JH, Stalder A, et al. Delayed molecular responses to brain irradiation. Int J Radiat Biol. 1997;72;45-53.
26. Cox JD, Stetz J, Pajak TF. Toxicity criteria of the Radiation Therapy Oncology Group (RTOG) and the European Organization for Research and Treatment of Cancer (EORTC). Int J Radiat Oncol Biol Phys. 1995;31(5):1341-6.
27. Sharp CD et al. Gamma knife irradiation increases cerebral endotelial expression of intercelular adhesión molecule 1 and E-selectin. Neurosurgery. 2003;53:154-61.
28. Oh BC, Pagnini PG, Wang MY, et al. Stereotactic Radiosurgery: Adjacent tissue injury and response after high-dose single fraction radiation: Part I--Histology, imaging, and molecular events. Neurosurgery. 2007;60(1):31-44.
29. Brown JM, Carlson DJ, Brenner DJ. The tumor radiobiology of SRS and SBRT: Are more than the 5 Rs involved? Int J Radiat Oncol Biol Phys. 2014;88(2):254-62.
30. Ruben JD, Dally M, Bailey M, et al. Cerebral radiation necrosis: Incidence, outcomes, and risk factors with emphasis on radiation parameters and chemotherapy. Int J Radiat Oncol Biol Phys. 2006;65:499-508.
31. Inoue HK, Seto K, Nozaki A, et al. Three fraction CyberKnife radiotherapy for brain metastases in critical areas: referring to the risk evaluating radiation necrosis and the surrounding brain volumes circumscribed with a single dose equivalence of 14 Gy (V14). J Radiat Res. 2013;54(4):727-35.

Sin contar con el consentimiento previo por escrito del editor, no podrá reproducirse ni fotocopiarse ninguna parte de esta publicación. © Permanyer 2018