Gaceta Mexicana de Oncologia. 2017;16(5):307-310

Check for updates

SOCIEDAD MEXICANA DE ONCOLOGÍA, A.C.
GACETA MEXICANA DE ONCOLOGÍA
www.gamo-smeo.com
PERMANYER

CASO CLÍNICO

Tumor extragonadal de células germinales con fenómeno de *burned-out* testicular

Óscar Ulloa-Ortiz[1], Raúl Garza-Garza[2], Guillermo Hernán Martínez[1], María Guadalupe Moreno-Treviño[1], María Guadalupe Treviño-Alanís[1] y Gerardo Rivera-Silva[1,*]

[1]División de Ciencias de la Salud, Universidad de Monterrey, San Pedro Garza García; [2]Hospital Christus Muguerza, Monterrey. N.L., México

Recibido el 6 de abril de 2017; aceptado el 09 de noviembre de 2017
Disponible en Internet el 19 de diciembre de 2017

PALABRAS CLAVE
Seminoma;
Testículo;
Fenómeno de *burned-out*

Resumen El fenómeno de *burned-out* en un tumor extragonadal de células germinales se caracteriza por presentar regresión del tumor testicular. Esta condición es poco frecuente y particular. Presentamos el caso de un hombre de 52 años, con dolor en la fosa renal izquierda que se irradiaba a genitales externos. En la exploración física se detectó una masa indolora y dura en la fosa renal izquierda, así como una masa en el testículo izquierdo. En la tomografía se identificó una gran masa homogénea isodensa localizada en el espacio retroperitoneal izquierdo por debajo de la arteria renal y por encima de la arteria ilíaca común. El análisis histológico del tumor retroperitoneal reportó un germinoma, mientras que en el del testículo se identificó atrofia y fibrosis. Estos tumores se tratan quirúrgicamente con quimioterapia y/o radioterapia, y su pronóstico es bueno. (creativecommons.org/licenses/by-nc-nd/4.0/).

KEY WORDS
Seminoma;
Testicle;
Burnet-out phenomenon

Abstract The phenomenon of "burnout" in an extragonadal germ cell tumor is characterized by regression of testicular tumor. This condition is rare and particular. We report the case of a 52-year-old male with left flank pain that radiated to external genitalia. Physical examination showed a painless and hard mass in the left flank; also a mass in left testicle. Abdominal computed tomography revealed an isodense and homogeneous mass located in retroperitoneal area below the left renal artery and above the common iliac artery. Histological analysis of tumor retroperitoneal reported a germinoma; while testicular atrophy and fibrosis was identified. These types of tumors are surgically treated with chemotherapy and / or radiotherapy and the prognosis is good.

Sin contar con el consentimiento previo por escrito del editor, no podrá reproducirse ni fotocopiarse ninguna parte de esta publicación. © Permanyer México 2017

E-mail para correspondencia: gerardo.rivera@udem.edu (G. Rivera-Silva)

doi: 10.24875/j.gamo.M17000099
1665-9201 / © 2017 Sociedad Mexicana de Oncología. Publicado por Permanyer México. Este es un artículo Open Access bajo la licencia CC BY-NC-ND (http://creativecommons.org/licenses/by-nc-nd/4.0/).

INTRODUCCIÓN

El tumor testicular más común es el de células germinales, representado en el 95% de los casos, y se clasifica en seminoma y tumor de células germinales no seminomatoso. Aparece en hombres con una edad media de 40 años, y los pacientes presentan de manera típica una masa indolora o vagamente dolorosa en los testículos. Su pronóstico es bueno, con una supervivencia superior al 95% en un periodo de cinco años. Se ha demostrado que existe recurrencia después de la quimioterapia en forma de masas residuales, frecuentemente localizadas en el retroperitoneo[1].

Los tumores de células germinales extragonadales son infrecuentes, y su localización, en orden de frecuencia, es: mediastino, retroperitoneo, región sacrococcígea, glándulas hipófisis y pineal[2,3]. Estos tumores son considerados metastásicos cuando provienen de un cáncer gonadal evidente u oculto[2].

Se presenta el caso de un paciente de 52 años de edad con diagnóstico de germinoma extragonadal en región retroperitoneal, sometido a orquiectomía y quimioterapia, con resultado de reducción significativa del germinoma.

CASO CLÍNICO

Varón de 52 años de edad con dolor en la fosa renal izquierda que se irradiaba a la fosa ilíaca y testículo ipsilateral de tres semanas de evolución. En la exploración física se identificó una masa indolora, de consistencia dura, en la fosa renal izquierda, con signo de Giordano negativo. La biometría hemática, la química sanguínea y el examen general de orina fueron normales. La radiografía de abdomen mostró una masa radioopaca izquierda a nivel de L1-L3 (Fig. 1 A), y la tomografía computarizada (TC) de abdomen confirmó la gran masa homogénea isodensa localizada en el espacio retroperitoneal por debajo de la arteria renal izquierda y por encima de la arteria ilíaca común izquierda (Figs. 1 B y C). La determinación de la α-fetoproteína (AFP) fue normal, mientras que la gonadotropina coriónica humana (HGC), subunidad ß, se reportó con un nivel sérico de 9.56 mUI/ml (0 mUI/ml). Se realizó biopsia del tumor, que mostró pleomorfismo celular, células de forma poliédricas, con citoplasmas claros sin anisocitosis, anisocromasia e hipercromacia nuclear y actividad mitótica; las células estaban distribuidas en nidos celulares entremezcladas con un fondo estromal desmoplásico característico (Fig. 2 A); asimismo, las pruebas inmunohistoquímicas fueron positivas para CD-10, vimentina y CD-117 (Fig. 2 B). Todas estas evidencias fueron compatibles con seminoma. La ecografía testicular mostró la presencia de una zona focal hipoecogénica en el testículo izquierdo (Fig. 3 A); en la modalidad Doppler se observó gran flujo sanguíneo en dicha región (Fig. 3 B). La biopsia testicular izquierda evidenció atrofia testicular severa (2.4 x 2.2 x 1.3 cm) (Fig. 3 C), con fibrosis tubular (Fig. 3 D). Se llevó a cabo una orquiectomía y se inició tratamiento con quimioterapia a base de bleomicina (30 U intravenosas [iv.] los días 1, 8 y 15), etopósido (100 mg/m^2/iv. los días 1-5) y cisplatino (20 mg/m^2/iv. los días 1-5), con su seguimiento respectivo basado en la toma de marcadores tumorales (AFP y HGC) y tomografías abdominales cada tres semanas. Al término del ciclo antineoplásico terapéutico, la TC abdominal mostró una disminución significativa del tamaño del tumor (Fig. 4).

DISCUSIÓN

El origen del 95% de cánceres en testículo es por tumores de células germinativas, y el más común es el seminoma

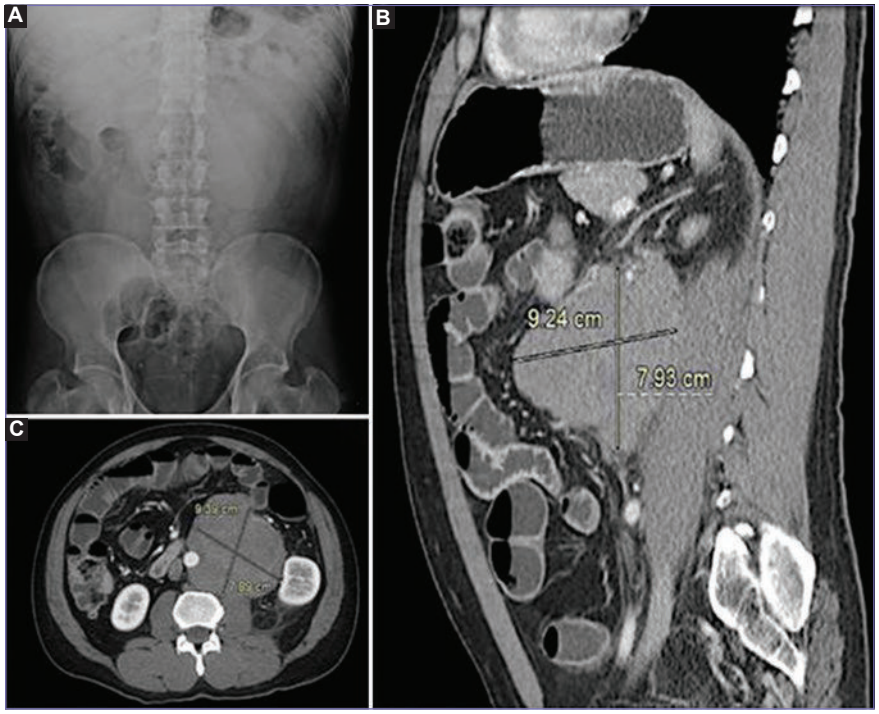

Figura 1. A: radiografía de abdomen en la que se observa una masa retroperitoneal izquierda (L1-L3). Corte axial **(B)** y corte sagital **(C)** de una TC abdominal que muestran una masa retroperitoneal izquierda.

Sin contar con el consentimiento previo por escrito del editor, no podrá reproducirse ni fotocopiarse ninguna parte de esta publicación. © Permanyer México 2017

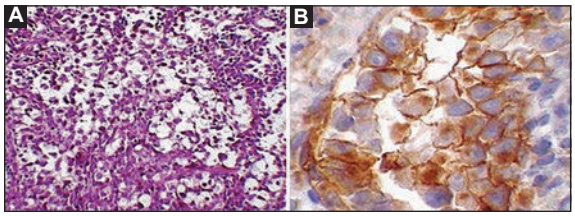

Figura 2. A: imagen microscópica con pleomorfismo celular y distribución celular en nidos entremezclados con un fondo estromal desmoplásico característico (x10, H&E). **B:** inmunohistoquímica positiva para CD117 (x40).

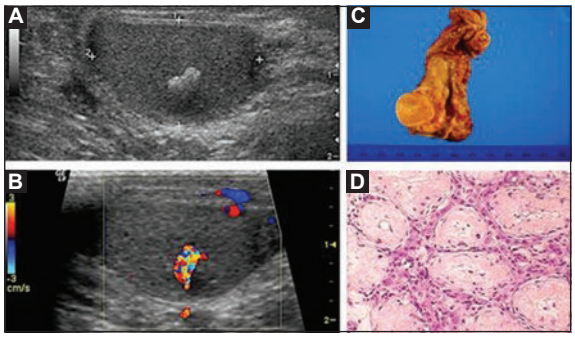

Figura 3. A: ecografía de testículo izquierdo con una zona focal hipoecogénica. **B:** imagen ecográfica Doppler con aumento del flujo sanguíneo en la misma zona. **C:** imagen tras orquiectomía de testículo izquierdo que muestra atrofia testicular. **D:** imagen histológica con fibrosis tubular del testículo izquierdo (x40, H&E).

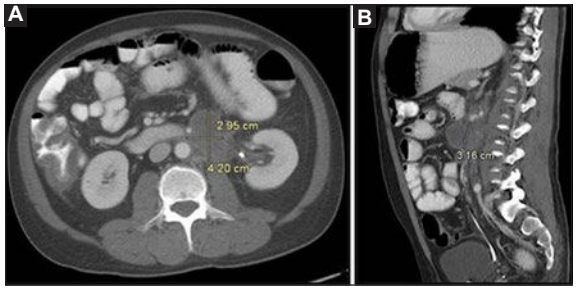

Figura 4. Imágenes de TC abdominal en corte axial **(A)** y sagital **(B)** con evidencia de disminución del tumor después del tratamiento recibido.

puro[1]. Entre los factores de riesgo se incluye la disgenesia gonadal, criptorquidia y antecedente familiar. Los tumores de células germinales pueden ser gonadales o extragonadales. Los germinomas extragonadales representan el 1-5% de los tumores de células germinales. Una de las causas atribuibles a la aparición de estos tumores podría ser una migración aberrante de células primordiales germinativas en la línea media y su consecuente transformación maligna de estas células[4,5], las cuales se originan del epiblasto proximal[6]. Uno de los sitios más frecuentemente afectados por estos tumores es el retroperitoneo[7,8]. Los germinomas retroperitoneales se comportan como los germinomas testiculares, los cuales son carcinomas pocos diferenciados. Cuando el germinoma se encuentra en una región extragonadal, se debe considerar la presencia de un tumor testicular oculto o el fenómeno de *burned-out*. Este último se refiere a la existencia de un tumor germinativo extragonadal con un tumor intragonadal en regresión[9,10]. Esta situación fue la presentada en nuestro caso reportado, ya que la biopsia del tumor testicular reveló atrofia y fibrosis. El 60-70% de los tumores retroperitoneales de células germinativas son causados por metástasis de un cáncer primario de células germinales de testículo, y el resto se corresponde a tumores germinativos extragonadales. El riesgo de metástasis en seminoma se correlaciona con el tamaño del tumor primario[11]; empero si se detecta un cáncer primario testicular, el germinoma extragonadal siempre será considerado metastásico.

Por otra parte, los niveles elevados de AFP y HGC, que son marcadores tumorales sanguíneos, orientan sobre la existencia, diseminación y recaída de los tumores germinales[12]. En nuestro paciente se encontraron niveles elevados de HGC, pero la AFP fue normal, lo que reforzó el diagnóstico mencionado con antelación. Como tratamiento se llevó a cabo una orquiectomía izquierda, debido a la atrofia presentada y el riesgo asociado dadas las características morfológicas[13,14], además de quimioterapia basada en bleomicina, etopósido y cisplatino[15], la cual logró reducir el tamaño de manera significativa del germinoma.

CONCLUSIONES

Los germinomas extragonadales son neoplasias malignas que pueden surgir a partir de una diferenciación anómala de células primordiales germinativas que no migraron correctamente en el periodo embrionario; es decir, es un tumor extragonadal primario. Sin embargo, también debe considerarse el caso de una metástasis de un tumor de células germinativas en gónadas, en donde el tumor germinal puede estar oculto o bien presentarse el fenómeno de *burned-out*, en el que existe una regresión del tumor gonadal primario y persiste la tumoración como un germinoma extragonadal. La región retroperitoneal es la segunda más común para encontrar este tipo de tumores, y el pronóstico en general es bueno. El tratamiento de elección es la quimioterapia y la orquiectomía cuando está indicada.

CONFLICTO DE INTERÉS

Los autores declaran no tener ningún conflicto de interés.

BIBLIOGRAFÍA

1. Howitt BE, Berney DM. Tumors of the Testis. Surg Pathol Clin. 2015; 8(4):687-716.
2. Shinagare AB, Jagannathan JP, Ramaiya NH, Hall MN, van Den Abbeele AD. Adult extragonadal germ cell tumors. Am J Roentgenol. 2010; 195(4):274-80.
3. Zavala Elizondo A, Martínez Montelongo R, González JE. Tumor extragonadal de células germinales en mediastino: aportación de un caso. Actas Urol Esp. 2008;32(3):357-9.
4. Deb M, Mohanty S, Ananthamurthy A, Garg I, Das K. Atypical extragonadal germ cell tumors. J Indian Assoc Pediatr Surg. 2012;17(1):9-15.
5. Sahoo PK, Mandal PK, Mukhopadhyay S, Basak SN. Burned Out Seminomatous Testicular Tumor with Retroperitoneal Lymph Node Metastasis: A Case Report. Indian J Surg Oncol. 2013;4(4):390-2.
6. Stang A, Trabert B, Wentzensen N, Cook MB, Rusner C, Oosterhuis JW, McGlynn K A. Gonadal and extragonadal germ cell tumours in the United States, 1973-2007. Intern J of Androl. 2012;35(4):616-25.
7. Rahi R, Biswas M, Khanna R, Khanna A K. Extragonadal germ cell tumour. Indian J Surg. 2010;72(2):138-9.

Sin contar con el consentimiento previo por escrito del editor, no podrá reproducirse ni fotocopiarse ninguna parte de esta publicación. © Permanyer México 2017

8. Gingu CV, Mihai M, Baston C, et al. Primary retroperitoneal extraembrionario, histopathology and treatment particularities. Rom J Morphol Embryol. 2016;57(3):1045-50.
9. Sahoo PK, Mandal PK, Mukhopadhyay S, Basak SN. Burned Out Seminomatous Testicular Tumor with Retroperitoneal Lymph Node Metastasis: A Case Report. Indian J Surg Oncol. 2013;4(4):390-2.
10. Costanza C. A Case Report of Retroperitoneal Seminoma and Literature Review. J Nucl Med Radiat Ther. 2013;4:1-4.
11. Bernard B, Sweeney C. Diagnosis and Treatment of Testicular Cancer. Surg Pathol. 2015;8(4):717-23.
12. Ruf CG, Khalili-Harbi N, Sachs S, et al. The search for biomarkers of metastatic seminoma. J Urol. 2013;190(3):1046-51.
13. Fedyanin M, Tryakin A, Bulanov A, et al. Effect of the timing of orchiectomy on survival in patients with metastatic germ cell tumors of testis. Urol Oncol. 2014;32(1):32.e27-33.
14. Albers P, Albrecht W, Algaba F, et al. Guidelines on Testicular Cancer: 2015 Update. Eur Urol. 2015;68(6):1054-68.
15. Miller RE, Dudderidge T, Huddart R, Seckl MJ, Rustin GJS, Christmas TJ. Pathological findings after primary chemotherapy in patients undergoing simultaneous orchidectomy and retroperitoneal lymph node dissection for advanced germ cell tumours. BJU Inter. 2012:111(4 Pt B):E152-7.

Sin contar con el consentimiento previo por escrito del editor, no podrá reproducirse ni fotocopiarse ninguna parte de esta publicación. © Permanyer México 2017