Gaceta Mexicana de Oncologia. 2017;16(5):303-306

Check for updates

SOCIEDAD MEXICANA DE ONCOLOGÍA, A.C.
GACETA MEXICANA DE ONCOLOGÍA
www.gamo-smeo.com
PERMANYER

CASO CLÍNICO

Neoplasia intraepitelial corneal como causa de disminución de la agudeza visual: abordaje de bajo costo

Alejandro Villarreal-González[1], Carlos Alberto Romo-Arpio[2], Pablo Villarreal-Guerra[3] y Alejandro Sámano-Guerrero[4,*]

[1]Cirujano oftalmólogo, subespecialista en córnea y superficie ocular, jefe del Departamento de Córnea y Superficie Ocular; [2]Cirujano oftalmólogo, subespecialista en glaucoma y segmento anterior, jefe del Departamento de Glaucoma. Centro Oftalmológico del Valle; [3]Cirujano oftalmólogo, maestría en Bioética y Educación Superior, doctorando en Bioética, profesor de bioética y oftalmología general, Universidad de Monterrey; [4]Médico cirujano y partero, investigador clínico, director de consultora en investigación biomédica Analimed. San Pedro Garza García, N.L., México

Recibido el 5 de marzo de 2017; aceptado el 9 de septiembre de 2017
Disponible en Internet el 19 de diciembre de 2017

PALABRAS CLAVE
Neoplasia;
Córnea;
Escarcha;
Epitelial;
Mitomicina C;
IFN-α-2B

Resumen Introducción: La neoplasia intraepitelial corneal es una enfermedad displásica dentro del espectro de la neoplasia escamocelular de la superficie ocular. Es una enfermedad rara que se sospecha en pocas ocasiones, especialmente en su presentación difusa. Una vez se sospeche, el diagnóstico y el tratamiento son sencillos para una enfermedad que, de no ser tratada, podría ser devastadora. **Reporte de caso:** Presentamos el caso de un paciente masculino de 63 años que presenta como único síntoma disminución de la agudeza visual (AV), con dos semanas de evolución, en el ojo derecho. La capacidad visual se mantiene en 20/40 en el ojo derecho, y en el examen se observó lesión geográfica en la mitad superior de la córnea derecha con apariencia en escarcha. Tras descartar diversos diagnósticos, se decide realizar un raspado epitelial, con reporte de neoplasia intraepitelial corneal de bajo grado, por parte del Departamento de Patología. Se decide manejo con mitomicina C (MMC) al 0.02% dos tandas de dos semanas con tres aplicaciones tópicas al día más fluorometolona al 0.1% en la misma dosis. **Conclusiones:** Los autores recomiendan el uso de MMC al 0.02% en los países en vías de desarrollo. (creativecommons.org/licenses/by-nc-nd/4.0/).

KEY WORDS
Neoplasia;
Cornea;
Frosting;
Epithelial;
Mitomycin C;

Abstract Introduction: Intraepithelial corneal neoplasia is a dysplastic disease within the spectrum of ocular surface squamous neoplasia. It is a rare disease that is often subdiagnosed, especially when it presents in its diffuse form. When suspected, the diagnosis and treatment can be simple, even when we are dealing with a disease that can be disastrous. **Case Report:** We present the case of a 63 year-old male patient that presents complaining of poor vision on the right eye with 2 weeks of evolution. Visual acuity maintained at 20/40 while corrected and at examination showed a superior corneal geographical lesion with frosted appearance. After other diseases were discarded, an epithelial scraping was performed and a

*E-mail para correspondencia: analimedmty@gmail.com (A. Sámano-Guerrero)

doi: 10.24875/j.gamo.M17000088
1665-9201 / © 2017 Sociedad Mexicana de Oncología. Publicado por Permanyer México. Este es un artículo Open Access bajo la licencia CC BY-NC-ND (http://creativecommons.org/licenses/by-nc-nd/4.0/).

© Permanyer México 2017
Sin contar con el consentimiento previo por escrito del editor, no podrá reproducirse ni fotocopiarse ninguna parte de esta publicación.

INFα-2B

low grade intraepithelial corneal neoplasia reported. Treatment with two series of 2 weeks of mitomycin C at 0.02% with three applications per day was decided accompanied with fluorometholone 0.1% at same dosage. **Conclusions:** The authors recommend the use of mytomicin C in countries in developing countries.

INTRODUCCIÓN

La neoplasia intraepitelial corneoconjuntival (NICC) es una enfermedad displásica no invasiva que se presenta en el epitelio corneoconjuntival, considerada también como carcinoma *in situ*. La NICC es parte del espectro displásico de las neoplasias escamosas de la superficie ocular. La lesión del carcinoma celular escamoso comienza con cambios displásicos (carcinoma *in situ* que puede ser leve, moderado o severo), para finalmente cruzar la lámina propia y convertirse en un carcinoma celular escamoso invasivo (Tabla 1)[1,2].

De todas las tumoraciones que se presentan en el globo ocular y sus anexos, las de la superficie ocular son las más frecuentes, y de éstas, las neoplasias que comprenden el epitelio representan desde un tercio hasta la mitad de los casos. Cuando se diagnostica un tumor epitelial, el 65% no cruza aún la lámina propia. Se ha reportado una incidencia de tumoraciones corneoconjuntivales del 0.13-1.9/100,000 con dependencia de la procedencia geográfica[3,4]. Como en toda tumoración, los cambios de la neoplasia escamosa de la superficie ocular se deben a una pérdida de control de los ciclos de vida y división de las células afectadas. Los factores de riesgo más importantes conocidos son la exposición crónica a los rayos ultravioleta, infección por el virus del papiloma humano, expresión defectuosa del gen *p53*, sexo masculino, tener más de 60 años y seropositividad al VIH[2].

El cuadro clínico de la NICC puede presentarse de dos formas: nodular o difuso. El primer caso es el más frecuente, y muestra crecimientos o masas que pueden tener cambios en la coloración normal, erosiones, sangrados, enrojecimiento y sensación de cuerpo extraño. En el caso difuso el paciente puede hallarse asintomático o, si hay invasión difusa corneal, una disminución de la AV[3].

Para realizar el diagnóstico en un caso sospechoso de NICC es necesario hacerlo mediante histopatología, ya sea realizando primero un raspado del epitelio o después de una resección en bloque de la tumoración[5]. Tradicionalmente se había tratado a las NICC con excisión del tumor, pero se ha comprobado que hasta un 56% de los tumores resecados presentaban recidiva, motivo por el cual al tratamiento se le agregó el uso de radiación, crioterapia o quimioterapéuticos tópicos. Recientemente se ha descubierto que el uso de quimioterapéuticos tópicos (5-fluorouracilo, MMC o interferones) por sí solos tiene la misma efectividad que la excisión más crioterapia[4].

Tabla 1. Evolución de la neoplasia escamosa de la superficie ocular

NICC (carcinoma *in situ*)
– Leve
– Moderada
– Severa
Carcinoma corneoconjuntival de células escamosas

En este trabajo describimos un caso de neoplasia intraepitelial corneal que se presenta por primera vez con un motivo de consulta de disminución de la AV y que es tratado tópicamente con MMC.

CASO CLÍNICO

Se presenta un paciente masculino de 63 años a consulta privada con motivo de consulta de disminución de AV en las últimas dos semanas. El paciente no contaba con antecedentes patológicos o no patológicos de relevancia, y usaba lentes bifocales por hipermetropía y presbiopía. Tampoco contaba con antecedentes heredofamiliares de importancia. De profesión electricista, laboraba en ese momento en la instalación de aparatos de telecomunicación en una empresa privada. El paciente comunica una disminución en la AV del ojo derecho incluso con el uso de sus anteojos desde hace dos semanas y que ha sido progresiva; niega otra sintomatología. En la exploración física se encuentra una AV con la mejor corrección de 20/40 (logMar 0.3) con +4.50 -2.25 x 97° en el ojo derecho y 20/20 (logMar 0) con +3.25 -0.50 x 93° en el ojo izquierdo, con una AV mejor corregida en ambos ojos de 20/20 (logMar 0). Movimientos oculares y reflejos pupilares sin alteración. La presión intraocular en ambos ojos fue de 14 mmHg. En la inspección con lámpara de hendidura se observó en el ojo derecho una lesión geográfica en la mitad superior de la córnea, que incluye área pupilar, con aspecto escarchado y puntilleo en su interior. La inspección del ojo izquierdo en la lámpara de hendidura se demostró sin anomalías. Ante la duda de tratarse de una lesión en córnea por químicos o lesión termoeléctrica de la que el paciente no se hubiera percatado, se inicia tratamiento con ciprofloxacino/dexametasona en colirio de 3/1 mg/ml con aplicación tópica sobre el ojo derecho tres veces al día durante dos semanas, con indicación de revaloración en la consulta a las dos semanas.

Al presentarse el paciente a las dos semanas a revaloración, se observa que la lesión se ha extendido al polo inferior de la córnea derecha y que la AV no ha mejorado. Se decide entonces realizar un raspado epitelial para enviar a evaluación histopatológica. Dos semanas después se recibe el reporte por parte de patología de neoplasia intraepitelial corneal de bajo grado (Fig. 1). Se decide comenzar manejo con MMC en colirio al 0.02% (0.02 mg/ml) tres veces al día durante dos semanas, descanso durante dos semanas y finalmente otras dos semanas de tres aplicaciones al día (dos tandas completas), acompañado de fluorometolona al 0.1% en la misma dosis. Ocho semanas después de haber iniciado el tratamiento con MMC no se halló lesión alguna en la córnea y la AV mejoró a 20/20 (logMar 0) en cada uno de los ojos. Al año de haber terminado el tratamiento, el paciente no había presentado nuevas molestias. Actualmente se halla en seguimiento para diagnóstico temprano de recidivas (Fig. 2).

Sin contar con el consentimiento previo por escrito del editor, no podrá reproducirse ni fotocopiarse ninguna parte de esta publicación. © Permanyer México 2017

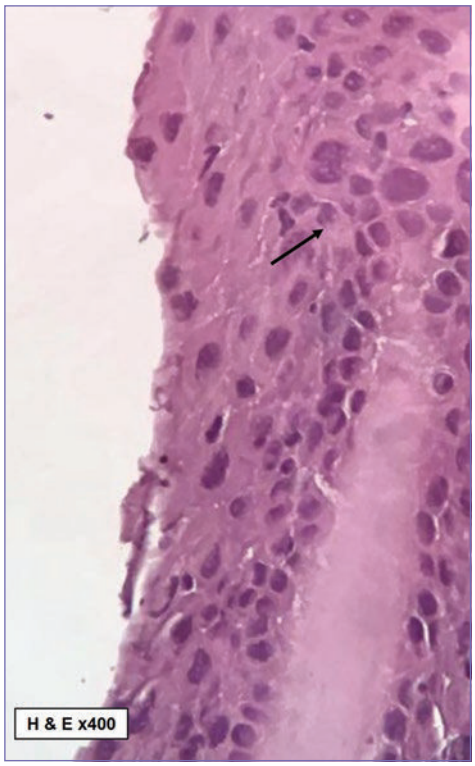

Figura 1. Histología de raspado epitelial corneal. La flecha señala el tercio basal del epitelio corneal, que muestra displasia en sus células, desorganización de la arquitectura normal, pleomorfismo y alteración de la relación núcleo-citoplasma. Las células neoplásicas no invaden el estroma. Se reporta como NICC de bajo grado.

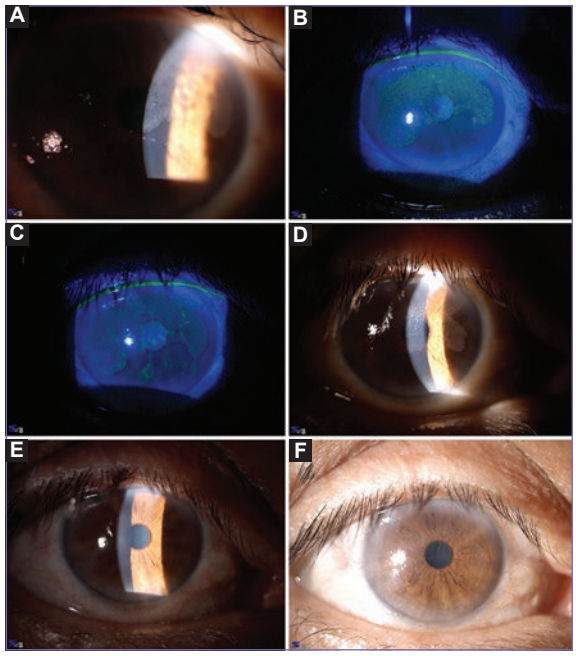

Figura 2. Evolución de neoplasia intraepitelial corneal en un paciente que presenta disminución de AV en el ojo derecho. **A:** lesión en córnea derecha en el momento de la primera consulta; se observa lesión en escarcha punteada. **B:** lesión en córnea derecha en el momento de la primera consulta teñida con fluoresceína. **C:** lesión teñida con fluoresceína dos semanas después de la primera consulta; existe avance de la lesión al polo inferior de la córnea. **D:** lesión de córnea derecha posterior al tratamiento con la primera tanda de MMC. **E:** córnea derecha tras la finalización de la segunda tanda; la lesión ya no es visible. **F:** córnea del ojo derecho un año después al tratamiento con MMC; no se muestra lesión alguna.

DISCUSIÓN

La NICC es una enfermedad rara, y la presentación difusa es aún más infrecuente. Datos de disminución de AV con una explicación poco clara probablemente llevarían al clínico a estudiar otras causas antes de pensar directamente en una neoplasia. Es importante recalcar que, aunque el estudio de las enfermedades más frecuentes es imperativo e inevitable, hay que tener siempre en cuenta este tipo de enfermedades en el momento de realizar diagnósticos diferenciales.

Recientemente se ha demostrado que el tratamiento tópico en una NICC puede ser tan efectivo como una cirugía, e incluso tener mejores resultados a largo plazo si la cirugía no se combina con un neoadyuvante. En el año 2014, Nanji, et al. no encontraron diferencias estadísticamente significativas en recurrencias y complicaciones entre la terapia con cirugía o con interferón α-2B (IFN-α-2B) para el manejo de carcinoma escamoso corneal en un estudio de casos y controles. En este estudio la recurrencia en pacientes con cirugía fue del 5%, mientras que en el grupo tratado con medicamento del 3%[6]. Al no haber diferencias importantes, puede ser preferible una intervención no invasiva.

Es un gran paso poder evitar tratamientos invasivos en los pacientes y exponerlos a menor riesgo, mientras, al mismo tiempo, se evita el avance de una enfermedad que, sin control, podría llegar a causar ceguera o incluso la muerte, de una manera simple y tolerable para el paciente. Se podría considerar que el próximo paso es hallar el medicamento tópico más efectivo y con mejor riesgo/beneficio. Se ha sugerido que actualmente la MMC y el IFN-α-2B son probablemente los medicamentos más efectivos para tratar una NICC, aunque se menciona que la ventaja con la que cuenta el IFN-α-2B es el de producir menos efectos adversos comparado con la MMC. Los riesgos a los que exponemos a nuestros pacientes al utilizar MMC son dolor, irritación, erosión, simbléfaron y deficiencia limbal, dependiendo éstos de la dosis utilizada[6].

En un estudio prospectivo realizado por Ballalai, et al., con 23 pacientes observados durante 24 meses tras el uso de MMC para tratamiento de NICC, todos los casos fueron resueltos, sólo un paciente presentó recurrencia y el 17.4% presentó abrasión corneal, que se resolvió fácilmente con tratamiento[7]. En países en vías de desarrollo la obtención de IFN-α-2B es una opción costosa no accesible para la mayoría de la población en general; sin embargo, nuestro caso es testigo de que con una evaluación adecuada y con el cuidado necesario, la MMC sigue siendo un tratamiento eficaz, seguro y cómodo para el paciente.

CONCLUSIONES

La NICC es una forma de carcinoma *in situ* perteneciente al espectro de la neoplasia escamosa de la superficie del ojo. Aunque es una enfermedad rara, y aún más infrecuente su presentación difusa, hay que tenerla siempre en cuenta en el diagnóstico diferencial de nuestros pacientes con disminución aguda de la AV. En la actualidad el diagnóstico y el tratamiento pueden ser mínimamente invasivos. Para el diagnóstico basta un raspado epitelial y evaluación histopatológica, y el tratamiento consiste en quimioterapéuticos tópicos, siendo una resección sólo necesaria en tumores

Sin contar con el consentimiento previo por escrito del editor, no podrá reproducirse ni fotocopiarse ninguna parte de esta publicación. © Permanyer México 2017

de gran tamaño. Los autores recomiendan el uso de MMC al 0.02% en los países en vías de desarrollo.

AGRADECIMIENTOS

Agradecemos a la consultora en investigación biomédica Analimed por su cooperación en la redacción, organización y presentación de este trabajo. Se agradece también al Departamento de Patología de la Universidad de Monterrey y al del Hospital Christus Muguerza Sur, especialmente a Óscar Antonio Ulloa Ortiz.

CONFLICTOS DE INTERÉS

Este trabajo fue autofinanciado por el Centro de Oftalmología del Valle. Los autores no poseen ningún interés personal o comercial en el material discutido en este artículo.

BIBLIOGRAFÍA

1. Iqbal M, Mushtaq I, Jain A, Arun S. Conjunctival-corneal intraepithelial neoplasia: Presenting as a pterygium. Clin Cancer Investig J. 2015; 4(2):246.
2. Kiire C. The aetiology and associations of conjunctival intraepithelial neoplasia. Br J Ophthalmol. 2006;90(1):109-13.
3. Huerva VJ. F. Conjunctival Intraepithelial Neoplasia – Clinical Presentation, Diagnosis and Treatment Possibilities. Intraepithelial Neoplasia. 2012.
4. Giacconi J, Karp C. Current Treatment Options for Conjunctival and Corneal Intraepithelial Neoplasia. Ocul Surf. 2003;1(2):66-73.
5. Poothullil A, Colby K. Topical Medical Therapies for Ocular Surface Tumors. Semin Ophthalmol. 2006;21(3):161-9.
6. Nanji A, Moon C, Galor A, Sein J, Oellers P, Karp C. Surgical versus Medical Treatment of Ocular Surface Squamous Neoplasia. Ophthalmol. 2014;121(5):994-1000.
7. Ballalai P, Erwenne C, Martins M, Lowen M, Barros J. Long-Term Results of Topical Mitomycin C 0.02% for Primary and Recurrent Conjunctival-Corneal Intraepithelial Neoplasia. Ophthal Plast Reconstr Surg. 2009;25(4):296-9.

Sin contar con el consentimiento previo por escrito del editor, no podrá reproducirse ni fotocopiarse ninguna parte de esta publicación. © Permanyer México 2017