

CASO CLÍNICO

Carcinoma medular de tiroides metastásico en mama en una paciente con diagnóstico clínico de neoplasia endocrina múltiple subtipo 2B: reporte de un caso



Lorenzo D'Angelo-Piaggio^a, Jose Eche copar-Sabogal^a, Diego M. Chanamé-Baca^{a,*}
y Alberto Teruya-Gibu^b

^a Escuela de Medicina, Universidad Peruana de Ciencias Aplicadas, Lima, Perú

^b Servicio de Endocrinología, Hospital Nacional Edgardo Rebagliati Martins, Lima, Perú

Recibido el 30 de marzo de 2016; aceptado el 2 de junio de 2016

Disponible en Internet el 29 de julio de 2016

PALABRAS CLAVE

Neoplasia endocrina múltiple subtipo 2B; Carcinoma medular de tiroides; Metástasis; Cáncer de mama

KEYWORDS

Multiple endocrine neoplasia subtype 2B; Medullary thyroid carcinoma; Metastasis; Breast cancer

Resumen El carcinoma medular de tiroides (CMT) es un tipo de neoplasia maligna infrecuente, con alto índice metastásico. Se presenta como un solo nódulo en más del 70% de los casos, y los principales órganos de metástasis a distancia son el hígado, el pulmón y el hueso. La metástasis en mama es rara, debido a que dentro de los tumores mamarios, solo entre el 0.2-1.3% son secundarios. El CMT se relaciona íntimamente con la neoplasia endocrina múltiple subtipo 2B (NEM2B), la cual es un desorden autosómico dominante caracterizado por la presencia de CMT y feocromocitoma en ausencia de hiperparatiroidismo. Rara vez, en el contexto de un NEM2B ocurre una metástasis de CMT en la mama, motivo por el cual se está presentando este caso. © 2016 Sociedad Mexicana de Oncología. Publicado por Masson Doyma México S.A. Este es un artículo Open Access bajo la licencia CC BY-NC-ND (<http://creativecommons.org/licenses/by-nc-nd/4.0/>).

Breast metastasis from medullary thyroid carcinoma in a patient clinically diagnosed with Multiple Endocrine Neoplasia type 2B: A case report

Abstract The medullary thyroid carcinoma (MTC) is an unusual malignant neoplasm with a high rate of metastasis. It usually appears as a single nodule in more than 70% of the cases, and the main distant metastasis sites are liver, lung, and bone. Breast metastasis is rare because within the mammary tumours only between 0.2% and 1.3% are secondary tumours. MTC is strongly associated with the multiple endocrine neoplasia sub-type 2B (MEN2B), which is a

* Autor para correspondencia.

Correo electrónico: dmchaname@gmail.com (D.M. Chanamé-Baca).

dominant autosomal disorder characterised by the presence of MTC and pheochromocytoma in the absence of hyperparathyroidism. Metastasis from a MTC to the breast in the context of a MEN2B rarely occurs, which is why this case is being reported.

© 2016 Sociedad Mexicana de Oncología. Published by Masson Doyma México S.A. This is an open access article under the CC BY-NC-ND license (<http://creativecommons.org/licenses/by-nc-nd/4.0/>).

Introducción

El carcinoma medular de tiroides (CMT) es un tipo de neoplasia maligna, infrecuente, con alto índice metastásico, que cuenta con peor pronóstico que el tipo folicular y papilar. El CMT se relaciona íntimamente con la neoplasia endocrina múltiple subtipo 2B (NEM2B), la cual es un desorden autosómico dominante, caracterizado por la presencia de CMT y feocromocitoma en ausencia de hiperparatiroidismo¹. Si bien el índice metastásico del CMT es alto, tiene predilección por ciertos órganos, mientras que en otros es de rara aparición.

Caso clínico

En esta oportunidad, presentamos el caso de una mujer de 29 años de edad, con antecedentes de tiroidectomía parcial del lóbulo derecho, desde hace 10 años debido a bocio, tuberculosis pulmonar en 2013 con tratamiento completado en ese mismo año e hipertensión arterial controlada desde hace un año; acude debido a un incremento de volumen en la región cervical anterior con nódulos bilaterales en la misma región y una pérdida de peso significativa, de un año de evolución. El examen físico reveló un nódulo duro de 4 cm, doloroso a la palpación en el lóbulo izquierdo de la glándula tiroides. Se realizó una ecografía de dicha zona, encontrando un nódulo hiperecogénico de 31 × 14.7 mm, con bordes irregulares y microcalcificaciones, por este motivo se le realizó una biopsia por aspiración con aguja fina (BAAF), cuyo resultado fue compatible con una neoplasia maligna pobremente diferenciada, de probable estirpe epitelial. Esto fue posteriormente catalogado como un CMT al resultar positivo a calcitonina en la inmunohistoquímica. Los estudios de extensión de la enfermedad incluyeron una tomografía axial computarizada (TAC) con contraste, la cual demostró captación irregular sugerente de neoplasia maligna de tiroides con metástasis en esófago, pulmones, hígado y columna vertebral. En hospitalización, la paciente refirió una masa en mama derecha de 6 meses de evolución. El examen físico de esta encontró un nódulo de aproximadamente 2 cm en cuadrante superior derecho de dicha mama. Se le realizó una biopsia que resultó sugerente para carcinoma ductal infiltrante. Los resultados de la muestra para receptores hormonales (estrógeno y progesterona) y HER2/neu fueron negativos. Se realizaron estudios inmunohistoquímicos, los cuales fueron positivos para calcitonina. Estos resultados confirmaron el diagnóstico de CMT metastásico en mama. La paciente evolucionó estacionariamente. Se le da el alta hospitalaria, con tratamiento sintomático, y control por el consultorio de oncología médica (fig. 1).

Después de 5 meses, es admitida nuevamente debido a que presentó disnea y tos de 15 días de evolución. Una TAC cervico-torácica reveló una estenosis traqueal de 3 mm, con compromiso esofágico. La paciente presentó fenotipo marfanóide y neuromas mucosas en cavidad oral. Esto, añadido al CMT, hizo sospechar de la NEM2B. Por esta razón se realizó una tomografía espiral multicorte (TEM), que confirmó la presencia de un feocromocitoma bilateral. La determinación de metanefrinas en orina fue de 1.89 mg/24 h (valor normal: 0.05-1.00 mg/24 h) y una relación Met/Cr de 4.73 (valor normal: 0-0.60). Los niveles de calcitonina sérica fueron de 53,012 pg/ml con dilución 1/100 (valor normal: < 11.5 pg/ml), compatibles con la presencia de metástasis local o a distancia, el nivel de antígeno carcinoembrionario (ACE) fue de 1,240.43 ng/ml (valor normal: 0-3 ng/ml) y la PTH fue normal, lo cual reforzó la sospecha diagnóstica. Debido a la falta de disponibilidad del estudio genético para NEM2B en el hospital, el diagnóstico fue clínico. Se realizó una reunión médica, que determinó no realizar tratamiento quirúrgico por el elevado riesgo de la paciente. Además, la paciente se negó a realizar traqueotomía. Finalmente, se le da el alta hospitalaria, con la indicación de tratamiento paliativo (figs. 2 y 3).

Discusión

El CMT se presenta como un solo nódulo en más del 70% de los casos²; sin embargo, en la paciente se encontró con metástasis a distancia. Los principales órganos de metástasis a distancia del CMT son el hígado, el pulmón, el hueso y, con menor frecuencia, la piel y el cerebro³. Las metástasis que se encontraron en la paciente al momento del diagnóstico fueron en hígado, pulmón, hueso, columna vertebral y esófago; no obstante, un tumor mamario fue diagnosticado posteriormente, resultando ser una metástasis del CMT. Esta metástasis es rara, debido a que dentro de los tumores mamaros, solo entre el 0.2-1.3% son secundarios, siendo el resto tumores primarios⁴. Además, dentro de las metástasis en mama proveniente de tejido no mamario, es importante destacar que solo aproximadamente el 1.2% de los casos corresponden a carcinoma medular de tiroides, siendo los más frecuentes de ovarios, pulmón y próstata⁵.

En la literatura se han reportado cerca de 20 casos de CMT metastásico en mama en mujeres, y uno en un varón, de ellos solo 5 casos fueron diagnosticados de NEM2B⁶. Es necesario señalar, que al momento del descubrimiento de la metástasis mamaria, la mayoría de pacientes (77%) ya presentan metástasis en otros órganos como es el caso de nuestra paciente⁵.

El CMT y el feocromocitoma son componentes necesarios para el diagnóstico de la NEM2B. La paciente de este caso,

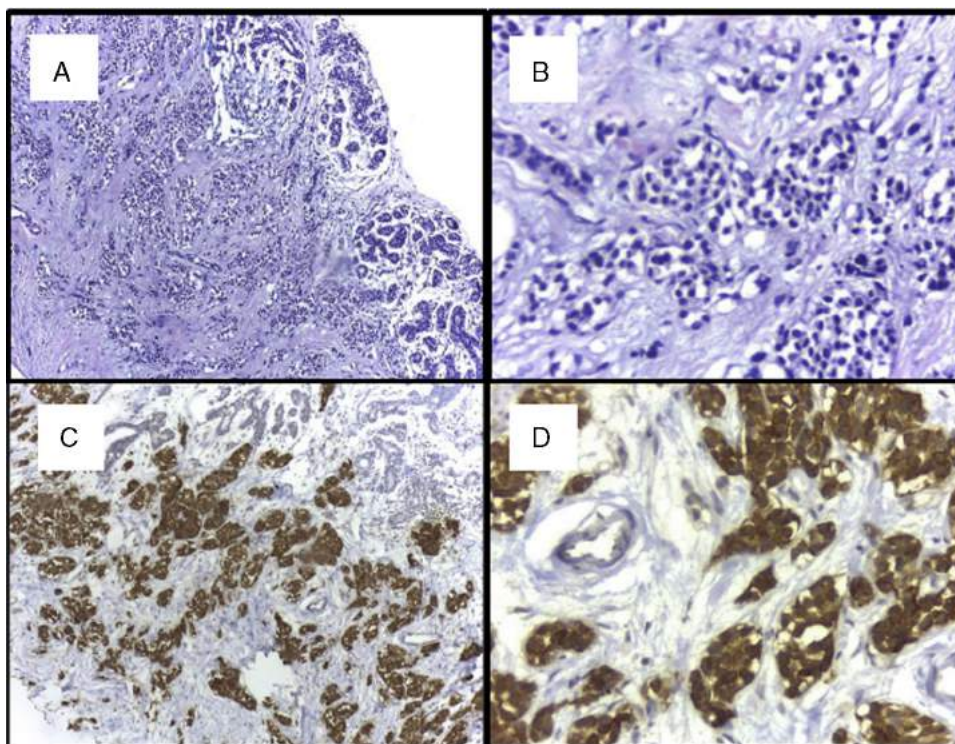


Figura 1 A) Tejido mamario con tinción H&E, que muestra una neoplasia maligna junto con tejido normal (H&E $\times 100$). B) Tejido mamario con tinción H&E, que muestra células neoplásicas (H&E $\times 400$). C) Estudio inmunohistoquímico de calcitonina, positivo en células mamarias compatibles con carcinoma medular de tiroides metastásico (H&E $\times 100$). D) Células compatibles con carcinoma medular de tiroides captadoras de calcitonina (H&E $\times 400$).

además de presentar estos 2 componentes, presentó neuromas mucosos y fenotipo marfanoide, los cuales son también características de la NEM2B⁷. Debido a que no hubo un familiar de primer grado con diagnóstico previo de la NEM2B, ni se contó con la prueba genética en el país (mutación genética en el proto-oncogén *RET*)², no se pudo realizar el

diagnóstico genético para dicha enfermedad. Por esta razón se realizó un diagnóstico clínico de la enfermedad⁸.

La NEM2B y el CMT son enfermedades en las que es primordial realizar un diagnóstico temprano y certero, para el adecuado manejo del paciente. En los casos de CMT se debe tener el cuidado adecuado al realizar los estudios, ya que un diagnóstico erróneo puede comprometer severamente la vida del paciente; especialmente en el contexto

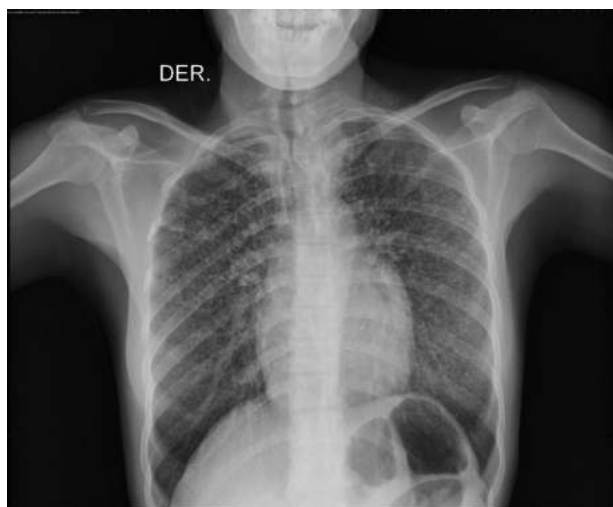


Figura 2 Radiografía de tórax que presenta metástasis en patrón militar del carcinoma medular de tiroides (CMT) en pulmón.

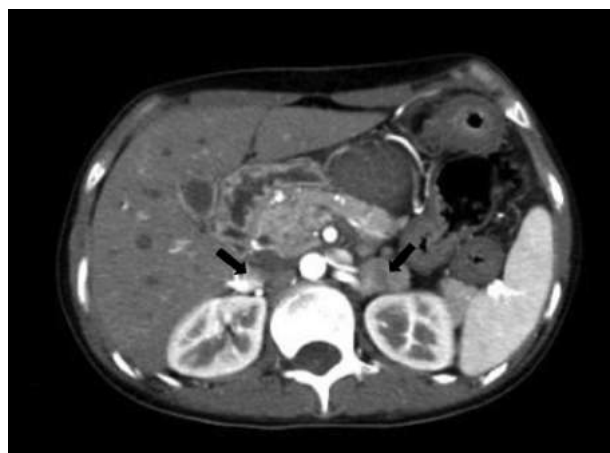

Figura 3 Tomografía espiral multicorte (TEM), que muestra la presencia de masas en ambas glándulas suprarrenales, compatibles con feocromocitoma bilateral.

de una NEM2B, en la que el carcinoma actúa de manera muy agresiva¹.

Financiación

Los autores no contamos con financiación de ninguna organización para la realización de este artículo.

Conflicto de intereses

Los autores declaran no tener ningún conflicto de intereses.

Referencias

1. Raue F, Frank-Raue K, Grauer A. Multiple endocrine neoplasia type 2. Clinical features and screening. *Endocrinol Metab Clin North Am.* 1994;23:137–56.
2. Wells SA Jr, Asa SL, Dralle H, et al. Revised American Thyroid Association guidelines for the management of medullary thyroid carcinoma. *Thyroid.* 2015;25:567–610.
3. Pacini F, Castagna MG, Cipri C, Schlumberger M. Medullary thyroid carcinoma. *Clin Oncol (R Coll Radiol).* 2010;22:475–85.
4. Lee AH. The histological diagnosis of metastases to the breast from extramammary malignancies. *J Clin Pathol.* 2007;60:1333–41.
5. DeLair DF, Corben AD, Catalano JP, Vallejo CE, Brogi E, Tan LK. Non-mammary metastases to the breast and axilla: A study of 85 cases. *Mod Pathol.* 2013;26:343–9.
6. Mandanas S, Margaritidou E, Christoforidou V, et al. Breast metastasis from medullary thyroid carcinoma in a male patient: Case report and review of the literature. *Rare Tumors.* 2015;7:5765.
7. O'Riordain DS, O'Brien T, Crotty TB, Gharib H, Grant CS, van Heerden JA. Multiple endocrine neoplasia type 2B: More than an endocrine disorder. *Surgery.* 1995;118:936–42.
8. Moline J, Eng C. Multiple endocrine neoplasia type 2: An overview. *Genet Med.* 2011;13:755–64.