

Laparoscopia en cáncer gastrointestinal

Laparoscopy in gastrointestinal cancer

Medina-Villaseñor EA¹, Quezada-Adame I², Martínez-Macías R³.

▷ RESUMEN

En cáncer, la laparoscopia es un abordaje de cirugía mínimamente invasiva para el diagnóstico y tratamiento de neoplasias intraabdominales. El objetivo de esta revisión es realizar un análisis crítico de la literatura disponible sobre el papel de la laparoscopia en el manejo del paciente con cáncer gastrointestinal. Se realizó una revisión de la literatura médica sobre artículos en inglés en MEDLINE y Cochrane que tuvieran un alto nivel de evidencia durante el periodo de 1995-2008. Se incluyen 7 patologías que han recibido mayor atención en la literatura médica: cáncer de esófago, cáncer de estómago, cáncer de páncreas, carcinoma hepatocelular, cáncer de vías biliares, cáncer colorrectal y linfoma. Se discuten las indicaciones, contraindicaciones, riesgos, beneficios, diagnóstico preciso del procedimiento y morbilidad asociada. La literatura disponible es limitada, actualmente se ha aprobado el uso de la laparoscopia para la estadificación de las neoplasias intraabdominales.

Palabras clave: laparoscopia en cáncer, cáncer gastrointestinal, diagnóstico y tratamiento.

▷ ABSTRACT

Laparoscopy is minimally invasive surgery for the diagnosis and treatment of intraabdominal cancers. The aim of this review is a critical examination of the available literature on the role of laparoscopy in the management of gastrointestinal cancers. A systematic literature search of English-language articles on MEDLINE, the Cochrane database of evidence-based reviews, and Database of Abstracts of Reviews of Effects was performed for the period 1995-2008. The level of evidence in the identified articles was graded. The search identified and reviewed seven main categories that have received attention in the literature: esophageal cancer, gastric cancer, pancreatic cancer, hepatocellular carcinoma, biliary tract cancer, colorectal cancer, and lymphoma. The indications, contraindications, risks, benefits, diagnostic accuracy of the procedure, and its associated morbidity are discussed. The limitations of the available literature are highlighted, and evidence-based recommendations for the use of laparoscopy to stage intraabdominal cancers are provided.

Key words: laparoscopy in cancer, gastrointestinal cancer, diagnosis and treatment.

1 Cirujano Oncólogo. Director Médico. Centro Oncológico Betania. 2 Jefe del Servicio Cirugía Mínima Invasión. Centro Oncológico Betania. 3 Cirujano Oncólogo. Jefe del Servicio de Tumores Mixtos, Unidad de Oncología, Hospital General de México, O.D.

Correspondencia: Dr. Efraín A. Medina Villaseñor. Manuel Izaguirre No. 29, Int. 101. Ciudad Satélite, C.P. 53100, Naucalpan, Edo. de México. Teléfono: 58 58 4039. Página Web: www.oncologiabetania.com Correo electrónico: efra73@hotmail.com

▷ INTRODUCCIÓN

La historia se ha visto transformada radicalmente por eventos que han modificado su transcurrir natural, generando en consecuencia, cambios en la perspectiva respecto de nuestro ser y entorno. Estas revoluciones han permeado todos los ámbitos posibles del quehacer humano, y por ende, la ciencia se ha beneficiado de ellas. Sin duda, la revolución informática y sus aplicaciones han sido factor primordial para los avances médicos de los últimos años, convirtiéndose junto con los conceptos de Billroth, Lister, Virchow y Morton en parteaguas paradigmáticos dentro de la práctica médica. Un claro ejemplo, lo es el arribo de la laparoscopia a la cotidianeidad quirúrgica.

A partir de su primera aplicación exitosa en una colecistectomía a mediados de la década de los ochenta, se generalizó aceleradamente en todo el mundo creando expectativas que al principio no se contemplaban. Una de ellas, hoy vigente, es la intención de aplicar la cirugía laparoscópica al tratamiento del cáncer y aunque en algunos centros quirúrgicos se cuenta con amplia experiencia e infraestructura idónea, dicho objetivo está aún lejos de cumplirse debido a las peculiares exigencias de los criterios quirúrgico-oncológicos en el tratamiento óptimo actual. Sin embargo, con el advenimiento de nuevas tecnologías y adquisición de experiencia se puede vislumbrar que en un futuro será posible. Por el momento, nos corresponde seguir los lineamientos consensuados por las instituciones avaladas al respecto, con la finalidad de ofrecer el mejor resultado a nuestro paciente.

▷ DISCUSIÓN

CRITERIO ONCOLÓGICO VERSUS CRITERIO QUIRÚRGICO LAPAROSCÓPICO

En oncología “el mejor tumor es el que se extirpa por completo”. Esto hace referencia al éxito que representa el extraer en su totalidad la enfermedad neoplásica (incluso con extirpaciones o resecciones multiorgánicas en bloque), con amplitud de márgenes sanos, mínima manipulación del tumor y control de las posibles vías de diseminación durante la cirugía.

Dentro de la cirugía laparoscópica y debido a su corta historia, la búsqueda constante de superar la curva de aprendizaje hace que el cirujano considere un éxito concluir el procedimiento sin convertirlo (cirugía abierta) y posteriormente mejorar su tiempo quirúrgico, si bien estos conceptos no son contrarios a los

Tabla 1.

Principios oncológicos en laparoscopia

Ligadura proximal del aporte arterial primario	Antes de manipular el tumor
Adecuados márgenes distales y proximales	Si se requiere resección en bloque, convertir
Linfadenectomía	El número de ganglios mínimo de acuerdo a las guías de cirugía abierta
Técnica “no tocar”	No perforar el tumor Evitar manipulación excesiva
Prevención de implantes en heridas (< 1%)	Baja presión de CO2 o uso de Helio. Fijación de trócares Evacuación del neumoperitoneo vía puertos Cierre de heridas de los puertos Irrigación de la herida (iodopovidona, 5 FU, etcétera)

Fuente: Practice/Clinical Guidelines by the Society of American Gastrointestinal and Endoscopic Surgeons (SAGES)

oncológicos tampoco son coincidentes, por lo que debemos considerar en todo momento como prioritarios a los últimos.

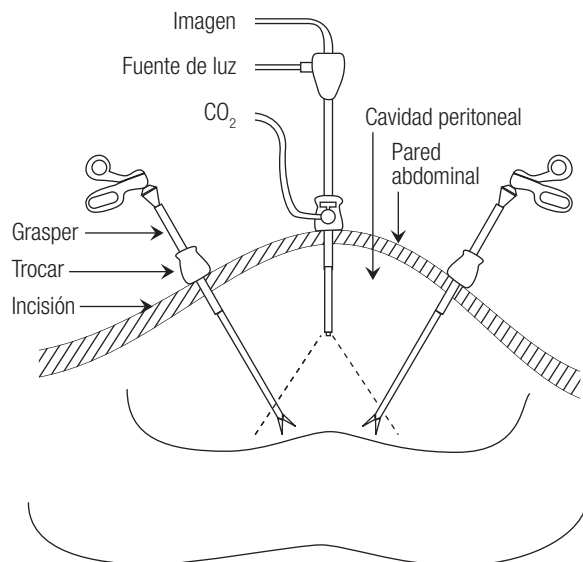
Cuando se logra la conjunción de todos los objetivos (criterio oncológico laparoscópico) (**Tabla 1**), podemos afirmar que se demuestra la aplicabilidad de la laparoscopia en el tratamiento del cáncer, sin embargo, actualmente son pocos los ejemplos. Probablemente con el constante adiestramiento, apoyo en técnicas y tecnologías destinadas a este propósito la cantidad aumentará, pero por el momento, el seguimiento de las recomendaciones emitidas por los consensos oncológicos debe ser estricto, ya que de ello dependerá en gran parte el pronóstico de nuestro paciente.

VENTAJAS DE LA CIRUGÍA LAPAROSCÓPICA

La mínima invasión es la piedra angular de las bondades de la cirugía laparoscópica y sobre la cual se apoyan sus recomendaciones. El hecho de disminuir enormemente la respuesta inflamatoria y preservar la inmunológica durante el trauma quirúrgico, explica la evolución pronta a la homeostasis. La menor elevación plasmática de proteína C reactiva e interleucinas proinflamatorias lo han demostrado. En contraste, la laparotomía por sí misma, provoca supresión de linfocitos T y células NK (*natural killer*) así como liberación de factor de necrosis tumoral alfa (FNT), factor de crecimiento plaquetario y radicales superóxido vía macrófagos¹⁻⁵ que pueden ser

Figura 1.

El espacio generado por el neumoperitoneo permite la visualización de toda la cavidad peritoneal.



condiciones adversas en cualquier paciente, incluso en el oncológico. Es pues, fácil demostrar la superioridad de la cirugía laparoscópica en la recuperación posoperatoria del íleo quirúrgico y disminución del dolor que se ven reflejados en un rápido inicio de la alimentación, movilización del paciente, menor estancia hospitalaria y reintegración a las actividades cotidianas.^{6,7}

Adicionalmente, la vía laparoscópica ofrece un buen campo de visión proporcionado por el espacio generado mediante el neumoperitoneo (aunque nunca comparado con el campo visual de 150° de los ojos humanos). Esto permite una asejibilidad visual a toda la cavidad peritoneal y sus órganos comparativamente similar a la de la laparotomía. El beneficio extra de la laparoscopia en este rubro es la posibilidad de magnificar la imagen adquirida hasta 20 veces el tamaño real, con lo que se pueden observar a detalle características que a la vista pasarían desapercibidas, permitiendo aplicar una técnica minuciosa, “milimétrica” (**Figura 1**).

LIMITACIONES DE LA CIRUGÍA LAPAROSCÓPICA

Éstas se refieren, en principio, a la imposibilidad de aplicarse a cualquier paciente. Las contraindicaciones absolutas y relativas de su uso van desde estados clínicos (embarazo) hasta patologías específicas que interfieren con la aplicación del neumoperitoneo (cardiopatías, neumopatías) o con la efectividad de éste para generar el espacio visual y de acción necesario (adherencias posquirúrgicas) (**Tabla 2**).

Tabla 2.

Contraindicaciones de la cirugía laparoscópica (absolutas o relativas)

Necesidad inminente de laparotomía	Obstrucción intestinal Perforación de viscera Enfermedad oncológica avanzada
Incapacidad para tolerar la anestesia general o neumoperitoneo	Inestabilidad hemodinámica, cardiopatías descompensadas (TAS < 90 mmHg) Neumopatía descompensada, Hipercapnia > 50 torr Síndrome compartamental abdominal
Alteraciones de la pared abdominal	Infecciones de tejidos blandos (celulitis) Heridas abiertas Cicatrices múltiples por cirugías abdominales Laparotomía en los 30 días previos
Otros	Coagulopatía incorregible Embarazo (1er. y 3er. trimestre)

Fuente: Practice/Clinical Guidelines by the Society of American Gastrointestinal and Endoscopic Surgeons (SAGES)

Rapidez de acción y reacción son características de la laparotomía por el acceso inmediato y múltiple que se tiene para la resolución de eventualidades, así como la oportunidad de aplicar los millones de movimientos posibles de la extremidad superior humana; en el caso laparoscópico dichos movimientos disminuyen considerablemente (menos de mil) por más habilidad que se tenga;⁸ el cirujano tiene además la posibilidad de echar mano del adiestrado sentido del tacto, lo que probablemente influirá en las decisiones que tome durante la cirugía. La carencia de estos elementos es otra limitante de la laparoscopia (**Figura 2**).

La visión bidimensional propia de observar imágenes en una pantalla modifica la perspectiva del cirujano acostumbrado a la tercera dimensión de la cirugía abierta, y en tanto éste se habitúa al cambio, será una dificultad muchas veces no muy fácil de sortear.⁸ Se añaden entonces a nuestra lista los factores propios del cirujano que realiza la cirugía laparoscópica. El número de cirugías necesarias para considerarse apto varía de acuerdo al procedimiento; dicha destreza influye directamente en el tiempo quirúrgico utilizado y la probabilidad de conversión.

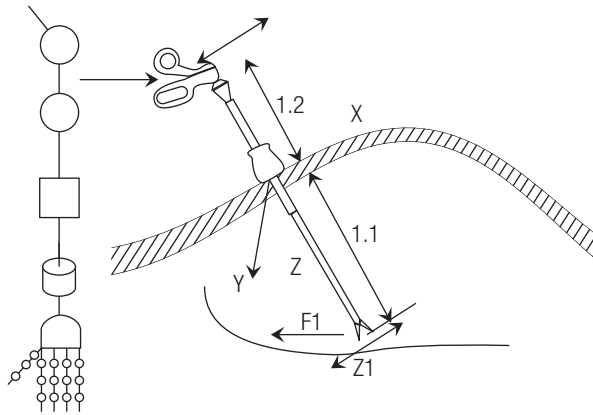
Finalmente, se debe considerar como limitante, la falta de aplicación generalizada por factores económicos e institucionales.

No olvidemos que las antes mencionadas son desventajas generales de la laparoscopia. Comentario extra merecen las que se presentan en cirugía oncológica.

Si consideramos que en México un gran porcentaje de los casos oncológicos referidos a los centros especializados se encuentran en etapa clínica avanzada, fuera de

Figura 2.

Las articulaciones en la extremidad superior humana proveen de 29 grados de libertad, que se traducen más de 594 millones de posibles movimientos en tanto que en laparoscopia, sólo se pueden realizar 729 debido a sus 3 grados de libertad.



tratamiento quirúrgico, el resto es un número reducido de pacientes en estadios tempranos de la enfermedad que pueden ser candidatas a cirugía laparoscópica.

La resección completa del tumor, con márgenes amplios libres de enfermedad hace que los especímenes extraídos sean generalmente de gran tamaño; la necesidad de manipularlos mínimamente con fines de diagnóstico histopatológico y de evitar diseminaciones impide su extracción fragmentada, lo que constituye una desventaja más para la vía laparoscópica. En la búsqueda por librar este obstáculo, se implementaron técnicas híbridas para la extracción de la pieza quirúrgica y que posteriormente fueron útiles incluso durante el proceso de separación y disección. La llamada técnica “mano asistida” (**Imagen 1**) que consiste en realizar adicionalmente una incisión mayor (a través de la cual se pueda introducir la mano del cirujano) y aplicar un aditamento que impide la pérdida del neumoperitoneo,⁹ ha sido útil; sin embargo, muchas veces el espécimen excede el tamaño de la incisión. Surgen las preguntas, si finalmente será necesario ampliar más la incisión para la extracción de la pieza ¿es justificable utilizar la vía laparoscópica?, ¿en dónde quedaron los beneficios de la mínima invasión ya comentados?, ¿es mejor elegir la vía abierta convencional desde un principio?; todo esto aún se debate, lo que impide un consenso a favor y por ende limita su aplicación.

Como ya se ha comentado antes, el control de la diseminación es primordial, y a este respecto la mención del neumoperitoneo como posible factor adverso, es imperativa. El traslado e implante de las células neoplásicas

Imagen 1.

Aditamento para cirugía con la técnica “mano asistida”.



mediante el CO₂ insuflado hacia sitios distantes del tumor dentro de la cavidad peritoneal e incluso a los puertos laparoscópicos, se ha descrito en varios estudios.¹⁰⁻²¹

¿ES CUESTIÓN DE HABILIDAD O DE CRITERIO?

El procedimiento laparoscópico de más edad es la colecistectomía con más de 20 años, y por lo tanto, el más realizado a nivel mundial. Esto debería ser suficiente (por la aparente amplia experiencia en el manejo del área biliar) para considerar al cáncer de vesícula como la patología oncológica ideal para aplicar la laparoscopia, y sin embargo, no lo es. La necesidad de lograr un tratamiento óptimo con criterio oncológico implica una resección amplia que no puede ser lograda vía laparoscópica y obliga a un abordaje convencional abierto. Cabe entonces decir que la posibilidad de acceder a un mayor campo de acción de trabajo (proporcionado por la cirugía abierta) supera al mayor campo de visibilidad y magnificación (dado por la laparoscopia). Así, en aras de la seguridad y eficacia del procedimiento, el estándar de oro en este tipo de casos es la cirugía convencional.

PAPEL ACTUAL DE LA LAPAROSCOPIA EN CÁNCER GASTROINTESTINAL

Habiendo comprendido los conceptos desarrollados en párrafos anteriores, podemos explicar por qué la cirugía laparoscópica se considera en la actualidad primordialmente diagnóstica. Su valor en la etapificación de varias patologías oncológicas es innegable, mientras su papel en el tratamiento es muy limitado. A continuación se mencionan los consensos actuales al respecto de acuerdo al sitio de origen neoplásico (**Tabla 3**).

Tabla 3.

Papel de la cirugía laparoscópica en oncología

Patología	Utilidad	
Adenocarcinoma pancreático	Etapificadora	Factibilidad 94-100% Tasa de conversión < 2% Lavado peritoneal y citología USG laparoscópico y Doppler aumentan éxito diagnóstico
Cáncer gástrico	Etapificadora Paliación	T3,T4 sin metástasis Lavado peritoneal y citología USG laparoscópico y Doppler aumentan éxito diagnóstico Derivación gastroeyunal
Cáncer de esófago	Etapificadora Alimentación neoadyuvancia	Cirugía curativa posetapificación Abordaje combinado con toracoscopia Colocación de sonda de yeyunostomía
Cáncer de colon	Etapificadora Curativa	USG laparoscópico, biopsia con aguja guiada Principios oncológicos estrictos Etapas T1, T2 y T3
Tumores hepáticos primarios	Etapificadora	Tumores resecables USG laparoscópico aumenta éxito diagnóstico Puede considerarse ablación tumoral
Linfoma	Etapificadora Marcaje	En ausencia de ganglios periféricos positivos Esplenectomía USG laparoscópico aumenta éxito diagnóstico Marcaje (clips) de zonas sospechosas
Cáncer de vesícula	Etapificadora (como hallazgo incidental)	Toma de biopsias Conversión o planeación de 2o. tiempo oncológico

Adenocarcinoma de páncreas

Se indica laparoscopia con fines de etapificación, detección de enfermedad metastásica oculta o enfermedad localmente avanzada no sospechada en pacientes con enfermedad resecable de acuerdo a los estudios de imagen. Se contraindica cuando hay metástasis conocidas.

Se pueden usar 1 o 2 puertos. La presión de neumoperitoneo recomendada es a 15 mmHg; se evalúa la superficie peritoneal, espacios supra e infrahepáticos, superficie intestinal, epiplón menor, raíz del mesenterio, ligamento de Treitz, correderas parietocólicas y pelvis, en diferentes posiciones. Si no hay ascitis se realiza lavado peritoneal para citología y biopsias de lesiones sospechosas de malignidad. Puede ser útil el USG laparoscópico o Doppler para examinar parénquima hepático, vena porta, vasos mesentéricos, tronco celíaco, arteria hepática, páncreas y ganglios periportales y paraaórticos. El procedimiento dura entre 10 y 20 minutos aproximadamente.

Tiene una sensibilidad del 94% y una especificidad del 88% aproximadamente. El paciente se beneficia de una laparotomía innecesaria y disminuye el tiempo

de inicio de tratamiento con radioterapia y quimioterapia cuando el cáncer es irresecable debido al corto tiempo de convalecencia.²²⁻³⁰

Cáncer gástrico

Etapificadora: Indicada en etapa T3, T4 sin metástasis.

En pacientes con etapa T1, T2 se realiza laparotomía curativa sin etapificación por laparoscopia. Está contraindicada en perforación, obstrucción o hemorragia tumoral. Se recomienda lente de 30° para una mejor visualización. Se realiza lavado peritoneal o citología de líquido de ascitis, con revisión general de la cavidad abdominal, si no hay metástasis evidentes se levanta el lóbulo lateral izquierdo del hígado para observar el estómago en su totalidad, se revisan y biopsian ganglios perigástricos sobre curvatura menor. El tumor se biopsia y si es necesario se abre el epiplón menor para observarlo mejor. Se revisa el ligamento gastrohepático.

Paliación: Se puede considerar la derivación gastroeyunal laparoscópica en casos de obstrucción pilórica.³⁰⁻³⁵

Cáncer de esófago

Etapificadora: indicada en pacientes potencialmente candidatos a cirugía curativa, se contraindica si hay metástasis. Se sugiere lente de 30°. Revisión de la cavidad abdominal, visualización de unión esofagogástrica, ligamento gastrohepático y tronco celíaco, biopsia de ganglios a este nivel. Si así se planeó, se puede realizar yeyunostomía para alimentación. Se puede llevar a cabo abordaje combinado toracoscópico, con paciente en decúbito lateral izquierdo, con ventilación de un solo pulmón y colocación de 2 o 3 trócares torácicos, se incide la pleura para identificar y biopsiar ganglios.^{30,36-39}

Cáncer de colon

Etapificadora y curativa

Etapificadora: indicada en pacientes con metástasis hepáticas reseables sin enfermedad (neoplásica) extrahepática evidente en los estudios de imagen no invasivos. Contraindicada en enfermedad irreseable o con enfermedad extrahepática. Se realiza revisión completa de la cavidad abdominal, con rastreo hepático mediante USG laparoscópico, nódulos portales y celíacos, toma de biopsias con agujas guiadas por USG, lavado peritoneal.^{30,40}

Curativa: se considerarán sólo pacientes clasificados como curables después de una completa realización de exámenes preoperatorios etapificadores y después de localizar el tumor lo más exactamente posible; en pacientes con etapa T4 se recomienda el abordaje abierto. Se excluyen pacientes con afección del colon transversal y recto. La preparación preoperatoria es primordial. El procedimiento debe seguir en forma estricta los criterios oncológicos. La linfadenectomía debe incluir mínimo 12 ganglios con ligadura de su vaso nutricio en su origen.

La experiencia del cirujano debe incluir al menos 20 colectomías previas y realizarse en un centro oncológico especializado con toda la infraestructura necesaria. Aún así, la tasa de conversión puede llegar hasta 30%.^{30, 41-49.}

Tumores hepáticos primarios

Etapificadora: indicada en pacientes con tumores hepáticos primarios candidatos a resección curativa, basándose en la identificación del tamaño y localización preoperatoria de la enfermedad y con adecuada reserva hepática. Se contraindica en enfermedad avanzada. Puede ser útil para realizar ablación tumoral vía laparoscópica.^{30,50-52}

Cáncer de vesícula

Etapificadora: como hallazgo quirúrgico incidental, con toma de biopsia. Se convertirá a vía abierta con estricto criterio oncológico (cirujano entrenado) o se programará un segundo tiempo abierto.³⁰

Linfoma

Etapificadora: indicada en pacientes que requieren biopsias de ganglios intraabdominales en ausencia de ganglios periféricos (linfoma no Hodgkin) o biopsias no concluyentes, en enfermedad primaria o recurrencia. Con el paciente en decúbito lateral izquierdo a 45° de preferencia con técnica mano asistida si se planea esplenectomía. Se realiza exploración completa, biopsia profunda de cada lóbulo hepático y amplia del segmento lateral izquierdo; se complementa búsqueda de lesiones hepáticas con USG laparoscópico; se continúa con esplenectomía con extracción del órgano intacto; biopsias de ganglios ilíacos, celíacos, portales, mesentéricos y periaórticos; escisión de ganglios anormales identificados preoperatoriamente y colocación de clips en dichas áreas; ooforopexia posterior al útero.^{30,53,54}

► CONCLUSIÓN

Cabe mencionar que en prácticamente todas las neoplasias gastrointestinales, se han reportado buenos resultados efectuando tratamiento curativo; sin embargo, los estudios en cuestión son unicéntricos, con pocos pacientes, no aleatorizados, retrospectivos o sin comparación con el estándar de oro. Es por ello que aún no se ha llegado a consensuar su aplicación generalizada, y por lo tanto, la realización de los mismos deberá sólo considerarse en protocolos de investigación bien diseñados y aprobados por comités de ética avalados.

Bibliografía

1. Kirkman I, Cekic V, Poltaratskaia N, Asi Z, Bessler M, Whelan RL. Plasma from patients undergoing major open surgery stimulates in vitro tumor growth; lower IGF-BP3 levels may, in part, account for this change. *Surgery* 2002;132:186-92.
2. Allendorf JD, Bessler M, Whelan RL. Better preservation of immune function after laparoscopic-assisted versus open bowel resection in a murine model. *Diseases of colon and rectum* 1996;39:67-72.
3. Whelan RL, Franklin M, Holubar SD. Postoperative cell mediated immune response is better preserved after laparoscopy than laparotomy. *Surgical Endoscopy* 2003;17:972-978.
4. Leung KL, Lai PB, Ho RL. Systemic cytokine response after laparoscopic-assisted resection of rectosigmoid carcinoma: a prospective randomized trial. *Ann Surg* 2000;231:506-511.
5. Patricia Sylla, Kirkman Irena, Whelan RL. Immunological advantages of advanced laparoscopy. *Surg Clin of North Am* 2005;85:1-18.
6. Traverso LW, Hargrave K. A prospective cost analysis of laparoscopic cholecystectomy. *Am J Surg* 1995;169:503-506.

7. Hernández IRS, Rivero SJL, Quezada AI *et al.* Colectistomía laparoscópica ambulatoria en un hospital de segundo nivel de atención. *Cir Gen* 2008;30:13-16.
8. "Engineering Approaches to Mechanical and Robotic Design for Minimally Invasive Surgeries". A. Faraz. Ed. Kluwer Academic Publishers.
9. Litwin DE, Darzi A, Jakimowicz J *et al.* Hand-assisted laparoscopic surgery (HALS) with Handport system: Initial experience with 68 patients. *Ann Surg* 2000;231:715-723.
10. Johnstone PAS, Rohde DC, Swartz SE, Fetter JE, Wexner SD. Port site recurrences after laparoscopic and thoracoscopic procedures in malignancy. *J Clin Oncol* 1996;14:1950-1956.
11. Bouvy ND *et al.* "Impact of gas(less) laparoscopy and laparotomy on peritoneal tumor growth and abdominal wall metastases. *Ann Surg* 1996;224:694-700.
12. Wittich P *et al.* Intraperitoneal tumor growth is influenced by pressure of carbon dioxide pneumoperitoneum. *Surg Endosc* 2000;14:817-819.
13. Neuhaus SJ *et al.* Tumor implantation following laparoscopy using different insufflation gases. *Surg Endosc* 1998;12:1300-1302.
14. Jacobi CA *et al.* Influence of different gases and intraperitoneal instillation of antiadherent or cytotoxic agents on peritoneal tumor cell growth and implantation with laparoscopic surgery in a rat model. *Surg Endosc* 1999;13:1021-1025.
15. Bouvy ND *et al.* Effects of carbon dioxide pneumoperitoneum, air pneumoperitoneum, and gasless laparoscopy on body weight and tumor growth. *Arch Surg* 1998;133:652-656.
16. Wu JS *et al.* Excision of trocar sites reduces tumor implantation in an animal model. *Dis Colon Rectum* 1998;41:1107-1111.
17. Watson DI *et al.* Excision of laparoscopic port sites increases the likelihood of wound metastases in an experimental model. 8th World Congress of Endoscopic Surgery, New York, NY, USA. BS01 (final program) 2002:77.
18. Wittich P *et al.* Port-site metastases after CO₂ laparoscopy: is aerosolization of tumor cells a pivotal factor? *Surg Endosc* 2000;14:189-192.
19. Whelan RL *et al.* Trocar site recurrence is unlikely to result from aerosolization of tumor cells. *Dis Colon Rectum* 1996;39:S7-S13.
20. Tseng LN *et al.* Port-site metastases: impact of local tissue trauma and gas leakage. *Surg Endosc* 1998;12:1377-1380.
21. Neuhaus SJ *et al.* Influence of cytotoxic agents on intraperitoneal tumor implantation after laparoscopy. *Dis Colon Rectum* 1999;42:10-15.
22. Jimenez RE, Warsaw AL, Rattner DW, Willett CG, McGrath D, and Fernandez-Del Castillo C. Impact of Laparoscopic Staging in the Treatment of Pancreatic Cancer. *Archives of Surgery* 2000;135:409-14.
23. Schachter PP, Avni Y, Shimonov M, Gvirtz G, Rosen A, and Czerniak A. The Impact of Laparoscopy and Laparoscopic Ultrasonography on the Management of Pancreatic Cancer. *Arch Surg* 2000;135:1303-7.
24. Doran HE, Bosonnet L, Connor S *et al.* Laparoscopy and laparoscopic ultrasound in the evaluation of pancreatic and periampullary tumours. *Dig Surg* 2004;21:305-313.
25. Vollmer CM, Drebin JA, Middleton WD *et al.* Utility of staging laparoscopy in subsets of pancreatic and biliary malignancies. *Ann Surg* 2002;235:1-7.
26. Kwon AH, Inui H, and Kamiyama Y. Preoperative Laparoscopic Examination Using Surgical Manipulation and Ultrasonography for Pancreatic Lesions. *Endoscopy* 2002;34:464-8.
27. Nieveen van Dijkum EJ, Romijn MG, Terwee CB, de Wit LT, van der Meulen JH, Lameris HS, Rauws EA, Obertop H, van Eyck CH, Bossuyt PM, and Gouma DJ. Laparoscopic Staging and Subsequent Palliation in Patients With Peripancreatic Carcinoma. *Annals of Surgery* 2003;237(1):66-73.
28. Stefanidis D, Grove KD, Schwesinger WH, Thomas CR Jr. The current role of staging laparoscopy for adenocarcinoma of the pancreas: a review. *Ann Oncol* 2006;17:189-99.
29. Connor S, Bosonnet L, Alexakis N, Raraty M, Ghaneh P, Sutton R, and Neoptolemos JP. Serum CA19-9 Measurement Increases the Effectiveness of Staging Laparoscopy in Patients with Suspected Pancreatic Malignancy. *Digestive Surgery* 2005;22:80-5.
30. National Comprehensive Cancer Network NCCN. Clinical Practice Guidelines in Oncology.v2. 2008. Disponible en: <http://www.nccn.org>
31. D'Ugo DM, Pende V, Persiani R, Rausei S, Picciocchi A. Laparoscopic staging of gastric cancer: an overview. *J Am Coll Surg* 2003;196:965-974.
32. Lowy AM, Mansfield PF, Steven D *et al.* Laparoscopic staging for gastric cancer. *Surg* 1996;119:611-614.
33. Burke EC, Karpeh MS, Conlon KC *et al.* Laparoscopy in the management of gastric adenocarcinoma. *Ann Surg* 1997;225:262-267.
34. Stell DA, Carter CR, Stewart I *et al.* Prospective comparison of laparoscopy, ultrasonography and computed tomography in the staging of gastric cancer. *Br J Surg* 1996;86:1260-1262.
35. Asencio F, Aguilo J, Salvador JL *et al.* Video-laparoscopic staging of gastric cancer. *Surg Endo* 1997;11:1153-1158.
36. Krasna MJ, Reed CE, Nedzwiecki D *et al.* CALGB 9380: A prospective trial of the feasibility of thoracoscopy/laparoscopy in staging esophageal cancer. *Ann Thorac Surg* 2001;71:1073-1079.
37. Heath EI, Kaufman HS, Talamini MA *et al.* The role of laparoscopy in preoperative staging of esophageal cancer. *Surg Endo* 2000;14:495-499.
38. Krasna MJ, Jiao X, Mao YS *et al.* Thoracoscopy/laparoscopy in the staging of esophageal cancer. *Surg Laparosc Endosc Percutan Tech* 2002;12: 213-218.
39. Wallace MB, Nietert PJ, Earle C *et al.* An analysis of multiple staging management strategies for carcinoma of the esophagus: computed tomography, endoscopic ultrasound, positron emission tomography, and thoracoscopy/laparoscopy. *Ann Thorac Surg* 2002;74:1026-1032.
40. Thaler K, Kanneganti S, Khajanchee Y *et al.* The evolving role of staging laparoscopy in the treatment of colorectal hepatic metastasis. *Arch Surg* 2005;140:727-734.
41. Nelson H, Petrelli N, Carlin A *et al.* Guidelines 2000 for Colon and Rectal Cancer Surgery. *JNCI* 2001;93:583-96.
42. Lacy AM, Garcia-Valdecasas JC, Delgado S *et al.* Laparoscopy-assisted colectomy versus open colectomy for treatment of non-metastatic colon cancer: a randomized trial. *Lancet* 2002;359:2224-2229.
43. Tjandra J, Kilkenny JW, Buie D *et al.* Practice parameter for the management of rectal cancer. *Dis Colon Rectum* 2005;48:411-423.
44. Wu WX, Sun YM, Hua YB, Shen LZ. Laparoscopic versus conventional open resection of rectal carcinoma: A clinical comparative study. *World J Gastroenterol* 2004;10:1167-70.
45. Tsang WW, Chung CC, Li MK. Prospective evaluation of laparoscopic total mesorectal excision with colonic J-pouch reconstruction for mid and low rectal cancers. *Br J Surg* 2003;90:867-71.
46. Leroy J, Jamali F, Forbes L, Smith M, Rubino F, Mutter D, Marescaux J. Laparoscopic total mesorectal excision (TME) for rectal cancer surgery: long-term outcomes. *Surg Endosc* 2004;18:281-9.
47. Anthuber M, Fuerst A, Elser F, Berger R, Jauch KW. Outcome of laparoscopic surgery for rectal cancer in 101 patients. *Dis Colon Rectum* 2003;46:1047-53.
48. Veldkamp R, Gholghesaei M, Bonjer HJ *et al.* Laparoscopic resection of colon cancer. Consensus of the European Association of Endoscopic Surgery. *Surg Endosc* 2004;18:1163-85.
49. Fleshman J, Sargent D, Green E *et al.* Laparoscopic colectomy for cancer is not inferior to open surgery based on 5-years data from COST study group trial. *Ann Surg* 2007;246:655-64.
50. Weber SM, DeMatteo RP, Fong Y, Blumgart LH, Jamagin WR. Staging laparoscopy in patients with extrahepatic biliary carcinoma. *Ann Surg* 2002;235:392-399.
51. Connor S, Barron E, Wigmore SJ, Madhavan KK, Parks RW, Garden OJ. The utility of laparoscopic assessment in the preoperative staging of suspected hilar cholangiocarcinoma. *J Gastroint Surg* 2005;9:476-480.
52. Tilleman EHB, de Castro SMM, Busch ORC *et al.* Diagnostic laparoscopy and laparoscopic ultrasound for staging of patients with malignant proximal bile duct obstruction. *J Gastroint Surg* 2002;6:426-430.
53. Asoglu O, Porter L, Donohue JH, Cha SS. Laparoscopy for the definitive diagnosis of intra-abdominal lymphoma. *Mayo Clin Proc* 2005;80:625-631.
54. Silecchia G, Raparelli L, Perrotta N *et al.* Accuracy of laparoscopy in the diagnosis and staging of lymphoproliferative diseases. *World J Surg* 2003;27:653-658.