

Sarcoma fusocelular de conjuntiva ocular, reporte de un caso y revisión de la literatura

Luz Monserrat Almaguer Ascencio,* Julio Ceballos Zapata,† Wilberth Raúl Méndez-Vivas‡

RESUMEN

Los sarcomas oculares en pacientes sin síndrome de inmunodeficiencia adquirida son entidades extremadamente raras. Existen pocos casos reportados de sarcomas originados en la conjuntiva; sin embargo, recientemente ha habido un aumento significativo en la presentación de informes de sarcomas oculares y anexiales oculares debido a la epidemia del virus de inmunodeficiencia humana. Presentamos el caso de un paciente masculino de 63 años de edad con historia de neoformación granulomatosa en el ojo izquierdo a nivel de la conjuntiva, cerca del canto externo, de 12 meses de evolución. Se realiza resección no oncológica de la lesión por cirujano oftalmólogo en noviembre de 2013, con reporte histopatológico de tumor maligno mesenquimatoso con patrón fusocelular con IHQ positiva a vimentina++++; presenta recidiva del tumor con crecimiento progresivo y presencia de visión borrosa a los nueve meses de la resección. Se realiza exenteración orbitaria del ojo izquierdo, la cual se lleva a cabo sin complicaciones; presentó adecuada evolución postoperatoria. Se envía pieza quirúrgica a patología, reportándose sarcoma fusocelular de bajo grado. Se decide presentar el caso dada su rareza.

Palabras clave: Sarcoma de conjuntiva, tumor mesenquimatoso, exenteración orbitaria.

ABSTRACT

Ocular sarcomas in patients without acquired immunodeficiency syndrome are extremely rare entities; there are few reported cases of sarcomas originated in the conjunctiva. However, there has recently been a significant increase in reporting of ocular sarcomas and ocular adnexal due to the epidemic of the human immunodeficiency virus. We present a male patient aged 63 with a history of granulomatous neoformation in the left eye at the level of the conjunctiva, near the outer edge, lasting 12 months. Non-oncologic resection of the lesion was performed by an eye surgeon in November 2013, with a histopathological report of malignant mesenchymal tumor with spindle cell pattern with IHC vimentin- positive++++; he presented progressive recurrent tumor growth in the presence of blurred vision at nine months of resection. Exenteration of the left eye was performed without complications; the postoperative course was adequate. The surgical specimen was sent to pathology, reporting low-grade spindle-cell sarcoma. We decided to present the case because of its rarity.

Key words: Conjunctival sarcoma, mesenchymal tumor, orbital exenteration.

Recibido para publicación: 13 febrero 2015. **Aceptado para publicación:** 26 junio 2015.

* Residente de Cirugía General.

† Servicio de Patología Clínica.

‡ Servicio de Oncología Quirúrgica.

Hospital Regional de Alta Especialidad de la Península de Yucatán.

Correspondencia:

Dr. Wilberth Raúl Méndez Vivas
26 Núm. 199 Interior 729 entre 15 y 7
Col. Altabrisa, 97150 Mérida, Yucatán. México
Tel: (999) 9435668
E-mail: dr.wilberthmendez@hotmail.com

INTRODUCCIÓN

Los sarcomas oculares y de tejidos adyacentes en pacientes sin síndrome de inmunodeficiencia adquirida son entidades extremadamente raras. Recientemente, ha habido un aumento significativo en la presentación de informes de sarcomas oculares y anexiales oculares debido a la epidemia del virus de inmunodeficiencia humana. Hace poco, se publicó un caso de sarcoma sinovial conjuntival; este sarcoma no es de origen sinovial, pero se cree que se deriva de células madre pluripotenciales aún desconocidas capaces de diferenciarse en mesenquimales y/o estructuras epiteliales.

Se han reportado otros sarcomas de tejidos blandos que se presentaron como un tumor primario de la conjuntiva, incluyendo el histiocitoma fibroso maligno de la conjuntiva,⁶ el rhabdomyosarcoma conjuntival,⁷ el leiomioma benigno primario de la carúncula,⁸ el leiomyosarcoma de la conjuntiva⁹ y el liposarcoma conjuntival.¹⁰

La escisión quirúrgica completa es la única opción curativa para los sarcomas de tejidos blandos en adultos. Aunque es raro, el sarcoma primario conjuntival debe ser considerado en el diagnóstico diferencial de las masas conjuntivales. Se decide presentar el caso dada su rareza.

REPORTE DEL CASO

Presentamos el caso de un paciente masculino de 63 años de edad originario y residente de Balancán, Tabasco; antecedente de DM2 e HAS en tratamiento. Resección de pterigión en el ojo izquierdo hace tres años. Historia de neoformación granulomatosa en el ojo izquierdo a nivel

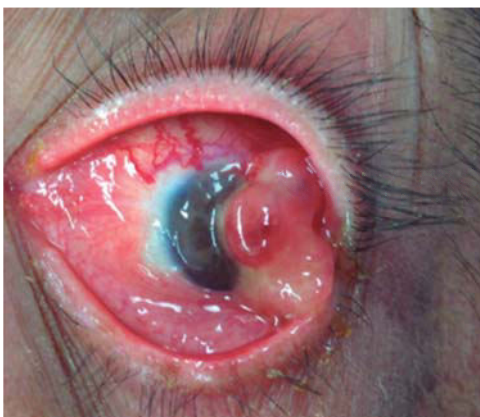

Figura 1. Tumor macroscópico de conjuntiva, produce defecto en la visión.

de la conjuntiva, cerca del canto externo, de 12 meses de evolución, con crecimiento lentamente progresivo y dolor local. Un cirujano oftalmólogo realizó resección no oncológica de la lesión en noviembre de 2013, con reporte histopatológico de tumor maligno mesenquimatoso con patrón fusocelular, con IHQ queratina de amplio espectro negativa, queratina 5/6 negativa, p63 negativa, tirosinasa negativa, antígeno específico de membrana negativo, melan A negativa, desmina negativa y vimentina positiva++++; los resultados inmunohistoquímicos descartaron carcinoma y melanoma; la positividad de vimentina sugería inmunofenotipo mesenquimatoso. Se decidió mantener en vigilancia, sin tratamiento radical o adyuvante. Sin embargo, presentó recidiva del tumor con crecimiento progresivo, con presencia de visión borrosa, a los nueve meses de la resección. Fue valorado por oftalmología, oncología médica y quirúrgica, encontrando clínicamente paciente con tumor exofítico no sangrante en conjuntiva orbitaria, con infiltración a conjuntiva palpebral, así como canto externo sin limitación del movimiento, sin datos de metástasis a cuello ni a pulmón (*Figura 1*). Se realizó TAC de cráneo y macizo facial, reportando engrosamiento conjuntival del globo ocular izquierdo, así como de la grasa conjuntival ipsilateral, con medidas de 17 × 8 mm; dicha lesión invadía el globo ocular (*Figura 2 A y B*). Se decidió programar para exenteración orbitaria de ojo izquierdo, la cual se llevó a cabo sin complicaciones; presentó adecuada evolución postoperatoria. Se envió la pieza quirúrgica a patología, reportando sarcoma fusocelular de bajo grado (*Figura 3*). Se decidió presentar el caso dada su rareza (*Figura 4*).

DISCUSIÓN

Los sarcomas oculares y de tejidos adyacentes en pacientes sin síndrome de inmunodeficiencia adquirida son entidades extremadamente raras. Existen pocos casos reportados de sarcomas originados en la conjuntiva; de hecho, este tipo de tumores más frecuentemente son de origen metastásico o con infiltración secundaria por tumor originario en tejidos blandos cerca del ojo. Por otro lado, recientemente ha habido un aumento significativo en la presentación de informes de sarcomas oculares y anexiales oculares debido a la epidemia del virus de inmunodeficiencia humana. Casi todos los casos están asociados con el síndrome de inmunodeficiencia adquirida (sarcoma de Kaposi) y la irradiación de las órbitas de los niños con retinoblastoma hereditario. Tanto el sarcoma de Kaposi del adulto como el leiomyosarcoma infantil, asociados al virus de inmunodeficiencia humana, se multiplicaron más de 10,000 veces debido a la epidemia del síndrome de inmunodeficiencia adquirida.¹ El retinoblastoma hereditario demuestra un incremento en

el riesgo del desarrollo de sarcomas debido al empleo de radioterapia, especialmente en pacientes menores de un año de edad que reciben radioterapia.²

Recientemente se publicó un caso de sarcoma sinovial conjuntival; este sarcoma no es de origen sinovial, pero se cree que se deriva de células madre pluripotenciales aún desconocidas capaces de diferenciarse en mesenquimales y/o estructuras epiteliales. Puede ser bifásico (que consiste en células epitelioides mezcladas con células fusi-

formes) o monofásico (células fusiformes con poca o ninguna evidencia de diferenciación epitelioide). El sarcoma sinovial está asociado con la translocación cromosómica t [x; 18] [p11.2; q11.2], causando un producto de fusión transcrito de dos genes, SYT y SSX1, o SSX2. El diagnóstico puede ser confirmado por hibridación *in situ* fluorescente (FISH) o reacción en cadena de la polimerasa (RT-PCR).³

Aunque han sido reportados tanto el sarcoma sinovial primario orbital⁴ y el sarcoma sinovial bifásico primario de

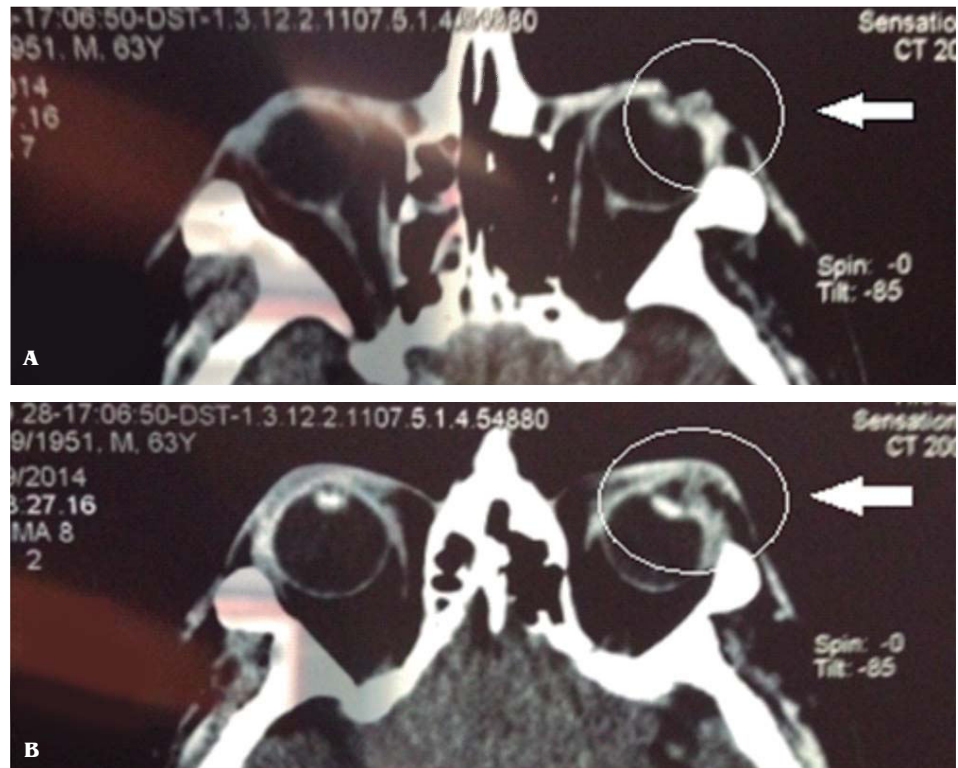


Figura 2 A y B.

Se aprecia el tumor de conjuntiva con infiltración a la órbita y los tejidos palpebrales.

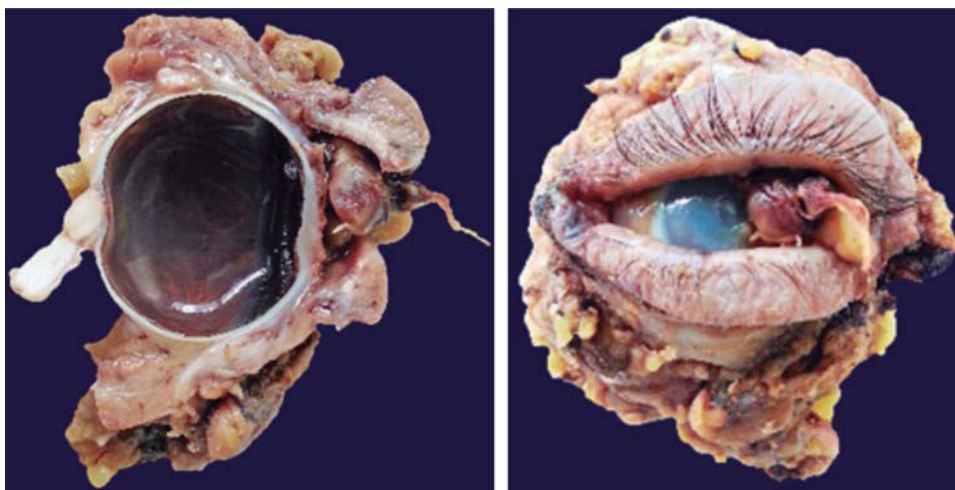

Figura 3.

Pieza quirúrgica de la exenteración orbitaria.

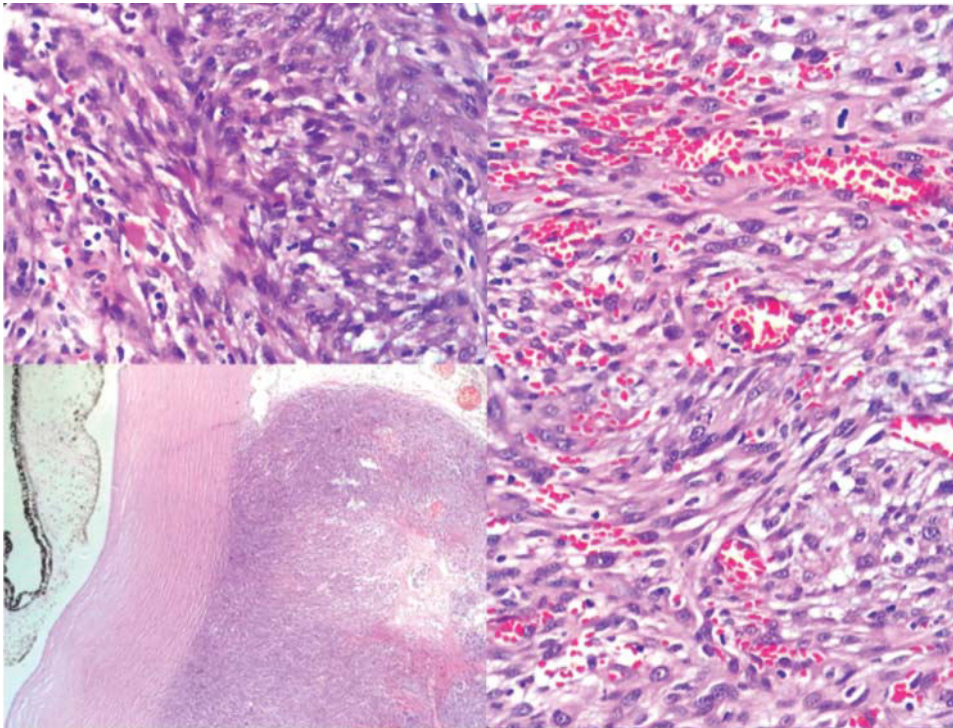


Figura 4.

Microfotografías; se aprecia la infiltración sarcomatosa de la conjuntiva.

las órbitas,⁵ no pudimos identificar ningún caso de sarcoma sinovial monofásico de presentación primaria como un tumor conjuntival. Se han reportado otros sarcomas de tejidos blandos que se presentaron como un tumor primario de la conjuntiva, incluyendo el histiocitoma fibroso maligno de la conjuntiva,⁶ el rhabdomyosarcoma conjuntival,⁷ el leiomioma benigno primario de la carúncula,⁸ el leiomiomasarcoma de la conjuntiva⁹ y el liposarcoma conjuntival.¹⁰

La escisión quirúrgica completa es la única opción curativa para los sarcomas de tejidos blandos en adultos. La radioterapia adyuvante postoperatoria puede reducir el riesgo de recidiva local. Los sarcomas de tejidos blandos pediátricos pueden responder a la quimioterapia citotóxica, pero esto es poco común en las lesiones de adultos. Para el sarcoma de tejido blando de la conjuntiva, se ha reportado el tratamiento quirúrgico con radioterapia superficial adyuvante (estroncio-90).⁷

Aunque es raro, el sarcoma primario conjuntival debe ser considerado en el diagnóstico diferencial de las masas conjuntivales.

REFERENCIAS

1. Goedert JJ. The epidemiology of acquired immunodeficiency syndrome malignancies. *Semin Oncol.* 2000; 27: 390-401.
2. Abramson DH, Frank CM. Second nonocular tumours in survivors of bilateral retinoblastoma. *Ophthalmology.* 1998; 105: 573-580.
3. Bridge JA. Cytogenetics and experimental models of sarcomas. *Curr Opin Oncol.* 1995; 7: 333-339.
4. Font RL, Croxatto O, Rao N. Tumors of the eye and ocular adnexa. Washington: American Registry of Pathology & Armed Forces Institute of Pathology. 2006. pp. 1-40.
5. Ratnatunga N, Goodlad JR, Sankarakumaran N et al. Primary biphasic synovial sarcoma of the orbit. *J Clin Pathol.* 1992; 45: 265-267.
6. Allaire GS, Corriveau C, Teboul N. Malignant fibrous histiocytoma of the conjunctiva. *Arch Ophthalmol.* 1999; 117: 685-687.
7. Sekundo W, Roggenkämper P, Fischer HP et al. Primary conjunctival rhabdomyosarcoma: 2.5 years' follow-up after combined chemotherapy and brachytherapy. *Graefes Arch Clin Exp Ophthalmol.* 1998; 236: 873-875.
8. Shields CL, Shields JA. Tumors of the conjunctiva and cornea. *Surv Ophthalmol.* 2004; 49: 3-24.
9. Portero-Benito A, Sánchez-Mannarelli F, Carreño-Salas E, Muñoz MF, Saornil MA. Spectrum of conjunctival tumors in an ocular oncology unit: review of 314 cases. *Acta Ophthalmol.* 2008; 86(S243): 667.
10. Miyashita K, Abe Y, Osamura Y. Case of conjunctival liposarcoma. *Jpn J Ophthalmol.* 1991; 35: 207-210.