

Tumor carcinoide diagnosticado mediante ^{111}In -pentreotida (OctreoScan)

Liliana Mendoza Pérez,* Ramón Valero Salazar[‡]

RESUMEN

Los tumores broncopulmonares neuroendócrinos (BP-NET) comprenden aproximadamente 20% de todos los cánceres de pulmón; si bien todos comparten características estructurales, morfológicas, inmunohistoquímicas y ultraestructurales, se dividen en cuatro subgrupos, a saber: tumor carcinoide típico (TC), tumor carcinoide atípico (AC), carcinoma neuroendócrino de células grandes (LCNEC) y carcinoma de pulmón de células pequeñas (SCLC). La presentación clínica incluye tos, hemoptisis y neumonía obstructiva, y varía dependiendo del patrón, del sitio, el tamaño y el crecimiento. El ^{111}In -pentreotida (OctreoScan) es un octapéptido análogo de la somatostatina (existen cinco tipos distintos de receptores de somatostatina) que se utiliza para la localización gammagráfica de los tumores neuroendócrinos primarios (NET) y metastásicos que exhiban los receptores para la somatostatina.

Palabras clave: Pentreotida, OctreoScan, tumor carcinoide.

ABSTRACT

Bronchopulmonary neuroendocrine tumors (BP-NET) comprise about 20% of all lung cancers; although they share structural, morphological, immunohistochemical and ultrastructural features, they are divided into 4 subgroups, namely: typical carcinoid tumor (TC), atypical carcinoid (AC), large cell neuroendocrine carcinoma (LCNEC) and small cell lung carcinoma (SCLC). The clinical presentation includes cough, hemoptysis, and obstructive pneumonia, and varies depending on the pattern, site, size and growth. The ^{111}In -pentetreotide (OctreoScan) is an octapeptide somatostatin analogue (there are five different types of somatostatin receptors) used for scintigraphic localization of primary neuroendocrine tumors (NET) and metastatic exhibiting somatostatin receptors.

Key words: Pentetreotide, OctreoScan, carcinoid tumor.

Recibido para publicación: 10 enero 2014. **Aceptado para publicación:** 15 febrero 2014.

* Médico Nuclear y Encargada de Seguridad Radiológica del Servicio de Medicina Nuclear.
‡ Técnico en Medicina Nuclear.

Hospital Regional de Alta Especialidad de Ciudad Victoria «Bicentenario 2010» (HRAEV), Tamaulipas.

Correspondencia:

Liliana Mendoza Pérez
Teléfono: 834 1536100, ext. 1277
E-mail: lillianamendezap@gmail.com

CASO CLÍNICO

Se trata de una paciente de 41 años de edad con antecedente de tabaquismo intenso y tuberculosis pulmonar, quien a su arribo había iniciado con cuadro neumónico complicado, por lo que se realizó toracocentesis, la cual reportó adenocarcinoma no diferenciado. Consecutivamente recibió tratamiento con quimioterapia sin respuesta.

Posteriormente, la paciente acudió a consulta por presentar fiebre, dolor torácico y disnea. Le fue realizada una tomografía axial computarizada, la cual reportó una gran masa tumoral en el campo pulmonar izquierdo (*Figura 1*). Se le tomó biopsia dirigida que reportó adenocarcinoma *versus* tumor carcinoide.

Ante la ambigüedad de la biopsia, se solicitó un estudio con ^{111}In -pentreotida. A las 24 horas, se le realizó un estudio de cuerpo completo de la administración de 222 MBq (6 mCi) de ^{111}In -pentreotida en una gammacámara

de doble cabezal (Siemens). Las imágenes mostraron captación focalizada de gran tamaño en campo pulmonar izquierdo indicativo de tumor carcinoide; no se observaron otros acúmulos patológicos del radiotrazador sugestivos de actividad metastásica (*Figura 2*).

DISCUSIÓN

Los tumores neuroendócrinos (NET) son un grupo heterogéneo de tumores que surgen de células neuroendócrinas. Estos tumores pueden surgir de diversos órganos, incluyendo el pulmón, timo, tiroides, estómago, duodeno, intestino delgado, intestino grueso, el apéndice, páncreas, las glándulas suprarrenales y la piel. La mayoría son bien diferenciados y tienen la capacidad de producir aminas biogénicas y diversas hormonas.

En los últimos años, la medicina nuclear ha contribuido al impresionante desarrollo de la ciencia de los tumores neuroendócrinos en términos de la biología (gammagrafía

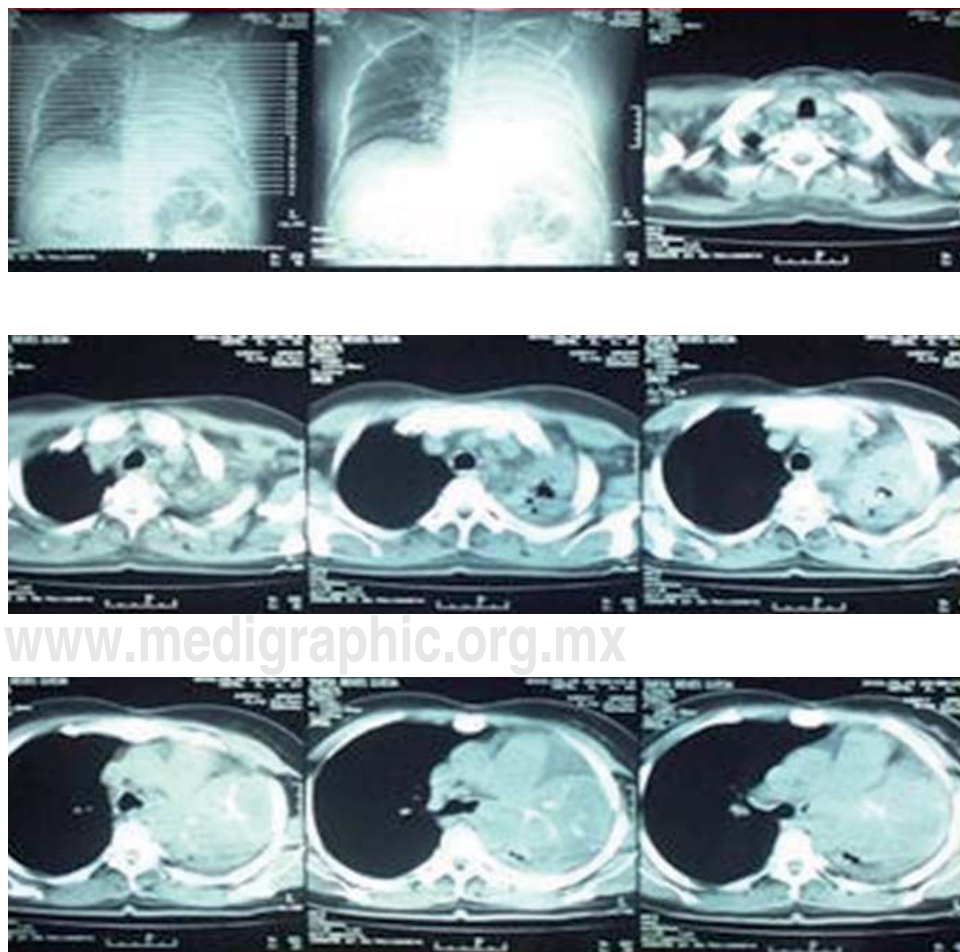


Figura 1.

Tomografía axial computarizada de tórax donde se observa una masa tumoral en campo pulmonar izquierdo.

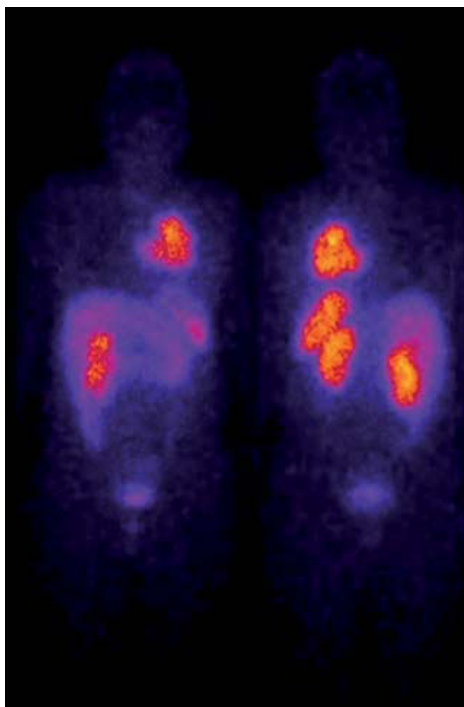


Figura 2. Gammagrafía con ^{111}In -pentreotida de cuerpo entero, donde se observa la captación focalizada en campo pulmonar izquierdo (indicativo de tumor carcinoide).

de receptores), la farmacología (desarrollo de nuevos trazadores) y la terapia (terapia radiometabólica).

La gammagrafía con receptores de somatostatina es una herramienta de diagnóstico eficaz para tratar tumores neuroendócrinos (NET) y para la localización del tumor primario, también para la evaluación de extensión de la enfermedad, monitorizar el efecto de tratamiento y para la selección de pacientes para la terapia de radioreceptor, por lo general, con una mayor sensibilidad y especificidad que las técnicas de formación de imágenes anatómicas, tales como la tomografía computarizada (TC), resonancia magnética y ultrasonidos. Su alta exactitud diagnóstica se basa en la unión de alta afinidad entre los

receptores de somatostatina que expresa, tanto en NET como en algunas células no neoplásicas.

Los tumores neuroendócrinos se pueden visualizar por los diferentes análogos de somatostatina radiomarcados que se unen. Existen cinco tipos distintos de receptores de somatostatina. Los subtipos SSTR2 y SSTR5 son los más comúnmente expresados. Hasta ahora, el más ampliamente utilizado análogo de la somatostatina radiomarcada para la tomografía computarizada por emisión de fotón único (SPECT) ha sido el ^{111}In -pentreotida (OctreoScan) debido a su disponibilidad comercial.

El alto nivel de expresión de receptores de somatostatina en diversas células tumorales ha proporcionado la base molecular para el uso exitoso de los análogos octreotida/lanreotida radiomarcados como trazadores tumorales en medicina nuclear.

BIBLIOGRAFÍA

1. Bombardieri E, Seregini E, Villano C, Chiti A, Bajetta EQ. Position of nuclear medicine techniques in the diagnostic work-up of neuroendocrine tumors. *J Nucl Med Mol Imaging*. 2004 Jun; 48 (2): 150-63.
2. Cascini GL, Cuccurullo V, Tamburrini O, Rotondo A, Mansi L. Peptide imaging with somatostatin analogues: more than cancer probes. *Curr Radiopharm*. 2013 Mar; 6 (1): 36-40.
3. Goldsmith SJ. Update on nuclear medicine imaging of neuroendocrine tumors. *Future Oncol*. 2009; 5 (1): 75-84. Doi: 10.2217/14796694.5.1.75.
4. Rufini V, Calcagni ML, Baum RP. Images of neuroendocrine tumors. *Semin Nucl Med*. 2006; 36 (3): 228-47.
5. Gustafsson BI, Kidd M, Chan A, Malfertheiner MV, Modlin IM. Tumores broncopulmonares neuroendócrinos. *Cáncer*. 2008; 113 (1): 5-21. Doi: 10.1002/cncr.23542.
6. Sorschag M, Malle P, Gallowitsch HJ. Nuclear medicine in NET. *Wien Med Wochenschr*. 2012; 162 (19-20): 416-22. doi: 10.1007/s10354-012-0130-z. Epub 2012, Jul 19.
7. Carrasquillo JA, Chen CC. Molecular imaging of neuroendocrine tumors. *Semin Oncol*. 2010; 37 (6): 662-79. doi: 10.1053/j.seminoncol.2010.10.015.
8. Gerasimou G, Moravidis E, Gotzamani-Psarrakou A. Somatostatin receptor imaging with (^{111}In) -pentetreotide in gastro-intestinal tract and lung neuroendocrine tumors-Impact on targeted treatment. *Hell J Nucl Med*. 2010; 13 (2): 158-62.
9. Virgolini I, Traub T, Novotny C, Leimer M, Füger B, Li SR et al. Experience with indium-111 and yttrium-90-labeled somatostatin analogs. *Curr Pharm Des*. 2002; 8 (20): 1781-807.