

Quiste de Rathke

Ramón A Gutiérrez Alvarado,* Gerardo Romo Bonilla,† Fernando Pacheco Uc§

RESUMEN

La bolsa de Rathke es una invaginación del ectodermo que durante la tercera y cuarta semana de gestación se introduce en la zona del estomodeo y da origen a la adenohipófisis. El estroma está dado por el mesénquima cefálico que se deriva de las crestas neurales. Es un quiste raro, presentándose en menos del 1% de las masas primarias cerebrales. Puede estar asintomático, pero cuando crece, causa cefalea generalizada, diplopía y visión borrosa por la compresión de estructuras vecinas. A continuación se presenta el caso de un hombre de 19 años, que dos años antes inició con cefalea generalizada, diplopía y visión borrosa. Se realizó tomografía computada en donde se observó neoplasia intra y suprasillar, diagnosticado como macroadenoma hipofisario; en la resonancia magnética se observó neoplasia quística intra, suprasillar, y principalmente infrasillar, la cual ocupó todo el seno esfenoidal. Se operó por vía transesfenoidal y se drenó el quiste, cediendo los síntomas. Dos años después regresa con la misma sintomatología. Se realiza resonancia magnética, observándose el quiste nuevamente lleno.

Palabras clave: Quiste de Rathke, tumores hipofisarios.

ABSTRACT

Rathke cleft cyst is a ectodemo's invagination, due to de third and fourth weeks of pregnancy go to the estomodeo zone and made the adenohypofisis. Rathke cyst is rare and represent minus of the 1% of all brain tumors. This cyst are seldom symptomatic, when made symptomatic is for compression, is common the headaches, diplopia and less vision. We made present a interesting case from man a 19 years old with the symptomatic classic for a big Rathke cyst.

Key words: Rathke cleft cyst, hypofisis tumor.

INTRODUCCIÓN

El quiste de Rathke es raro. En algunas series de autopsias se ha encontrado de 12 a 33% con glándulas hipófisis normales.^{1,2}

Su localización más frecuente es en la silla turca, pero se ha encontrado también en el seno esfenoidal³ y en asociación con adenomas hipofisarios,⁴ hamartomas⁵ o craneofaringiomas.⁶

Se presenta generalmente en niños y adultos jóvenes,^{1,2} predominando en mujeres.⁷ Su sintomatología más

Recibido para publicación: 28 junio 2013. **Aceptado para publicación:** 13 julio 2013.

* Neurroradiólogo, Servicio de Imagen. Profesor Titular del Curso Universitario de la Especialidad de Radiología e Imagen. Hospital Regional de Alta Especialidad de la Península de Yucatán (HRAEPY).

† Residente del 2º año de la Especialidad de Radiología e Imagen.

§ Técnico Radiólogo del Área de Resonancia Magnética.

Correspondencia:

Dr. Ramón A. Gutiérrez Alvarado
Neurroradiólogo del Servicio de Imagen.
Hospital Regional de Alta Especialidad de la Península de Yucatán
Km 8.5, Carretera Mérida-Cholula s/n, Col. Maya, 97154, Mérida, Yucatán, México.
Tel. (999) 942 76 00, ext. 55003.
E-mail: ramon10gutierrez@gmail.com

frecuente es la cefalea, presentándose en 55% de los casos, alteraciones hormonales en 66% y puede extenderse hacia la región suprasillar en 59%.^{7,8}

Radiológicamente se observa como una masa quística o mixta con bordes bien limitados, que erosiona o remodela las estructuras adyacentes; con el contraste, se puede realzar la periferia del proceso ocupativo.⁹ En la resonancia magnética (RM), la neoplasia quística es muy brillante en T1 y menos brillante o isointensa en T2, por su contenido alto en grasa y/o proteínas (Osborn).

Histológicamente se observa con una pared delgada con un fluido espeso turbio. Al microscopio se observa el epitelio columnar alto de células ciliadas y globoides.¹⁰ El contenido del quiste puede ser oleoso o mucinoso con células escamosas.¹¹

El tratamiento es quirúrgico generalmente por vía transepto-esfenoidal, por donde el abordaje es más facial y se puede aspirar mejor el contenido del quiste, aunque puede haber complicaciones hasta en el 21% de los casos por diabetes insípida, 74% por resección total y 46% por resección parcial.¹²

CASO CLÍNICO

Hombre de 21 años de edad con parestesia en la región facial, cefalea intensa de prevalencia matutina, disnea, disfagia, diplopía y disminución de la agudeza visual del ojo derecho. Durante la exploración neurológica se corroboró la diplopía y la disminución de la agudeza visual del ojo derecho; el resto de la exploración fue sin datos patológicos. Se envió entonces con el endocrinólogo y se pidieron estudios de laboratorio (incluyendo hormonas), reportando todos los análisis dentro de los parámetros normales. La tomografía

computada (TC) mostró un proceso ocupativo intra y suprasillar de bordes bien limitados isodensos, con remodelación de la silla turca y crecimiento supra e infrasillar (*Figura 1*). Con el contraste, se reforzó tenuemente la periferia de la lesión, se comprimió el quiasma óptico y se obliteró los senos cavernosos; además se solicitó una resonancia magnética.

En la resonancia magnética, se observó una lesión quística, hiperintensa en T1 y T2, que comprime al quiasma y al vértice orbitario derecho, a los senos cavernosos (*Figura 2*); y en porción infrasillar, el seno esfenoidal estuvo ocupado en su totalidad, extendiéndose caudalmente hasta la rinofaringe (*Figura 3*).

Asimismo, no se observó a la carótida interna derecha, por lo que se pidió una angiografía por substracción digital, la cual mostró una obstrucción por compresión de la carótida interna derecha en su porción supraclinoidea (*Figura 4*). El reporte de patología fue de abundantes macrófagos espumosos, muchos con hemosiderina en su interior, no se identificaron células de aspecto neoplásico. El diagnóstico fue lesión quística compatible con quiste de bolsa de Rathke. La evolución del paciente fue buena, se dio de alta y se controló por consulta externa.

Dos años después, el paciente regresó con cefalea nuevamente y diplopía, por lo que se le pidió una nueva resonancia magnética, en la cual se observó llenado del quiste, con imagen hiperintensa en T1, isointensa en T2 de 4.99 x 4.92 x 3.66 cm en sus diámetros rostrocaudal, laterolateral y dorsoventral, respectivamente. La extensión suprasillar llegó hasta el quiasma, el cual comprime al igual que el vértice orbitario derecho en su extensión infrasillar; el seno esfenoidal estaba totalmente ocupado, erosionando al clivus, y se extendía hasta la rinofaringe (*Figura 5*). En la resonancia magnética se observó quiste aracnoideo en la

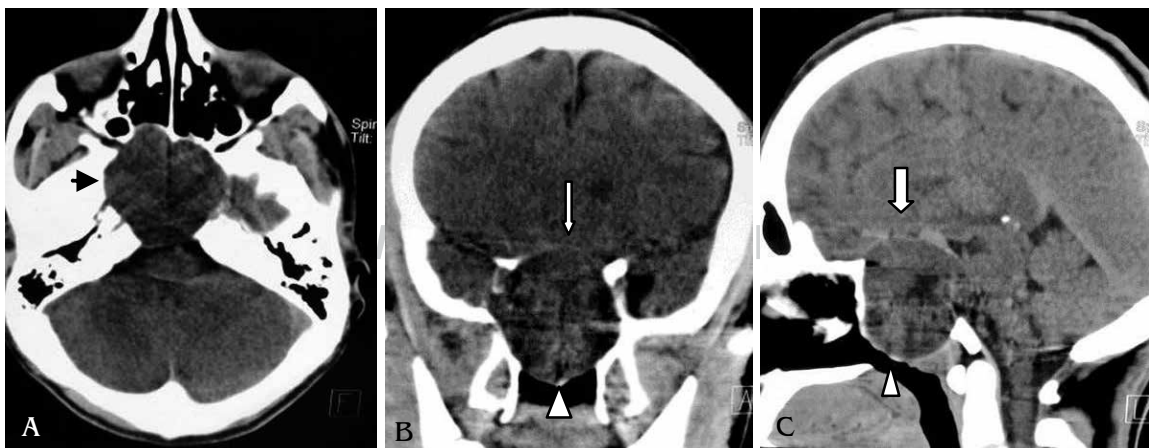


Figura 1. La tomografía computada de cráneo en posición axial; muestra el proceso ocupativo intrasillar con remodelación ósea (flecha negra) de la silla turca (A). En posición coronal (B) y sagital (C) se observa la extensión suprasillar (flecha blanca) e infrasillar llegando hasta la rinofaringe (cabeza de flecha).

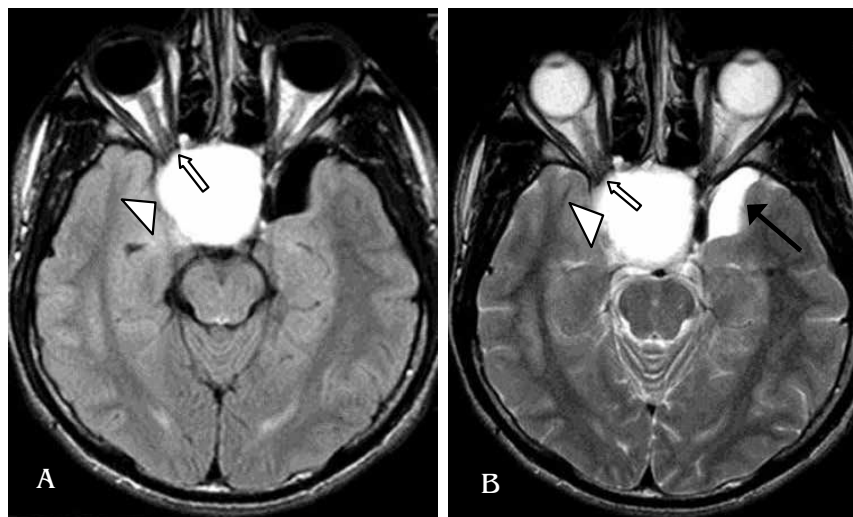


Figura 2.

Resonancia magnética en corte axial de T1 (**A**) y en T2 (**B**), donde se observa el proceso ocupativo quístico intra y suprasillar que comprime al nervio óptico derecho (flecha) y al seno cavernoso derecho (cabeza de flecha). Quiste aracnoideo temporal izquierdo (flecha negra).

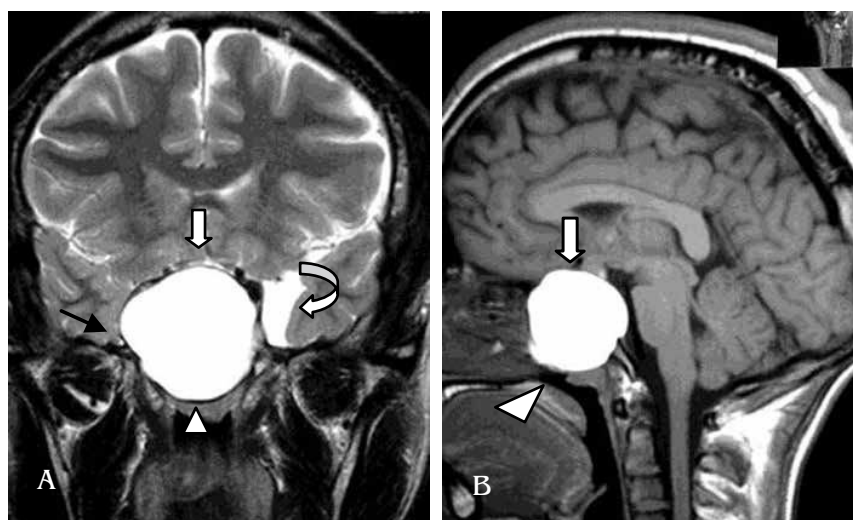


Figura 3.

Resonancia magnética en corte coronal T2 (**A**) y sagital T1 (**B**). Se observa la extensión suprasillar (flecha), infrasillar hasta la rinofaringe (cabeza de flecha), la compresión del seno cavernoso (flecha negra) y el quiste aracnoideo temporal izquierdo (flecha curva).

punta del lóbulo temporal (*Figuras 5 y 6*). Con el gadolinio endovenoso no se apreció reforzamiento del quiste.

Se realizó una angiorrresonancia y se apreció la compresión de los senos cavernosos, de la carótida interna derecha en su segmento cavernoso con oclusión aproximada de 90%. El llenado de la arteria cerebral anterior derecha es por la comunicante anterior, vía de la carótida interna izquierda (*Figura 7*) y de la cerebral media derecha por la comunicante posterior derecha (*Figura 8*).

DISCUSIÓN

La bolsa de Rathke es una invaginación del estomodeo (ectodermo) que entre la tercera y cuarta semana crece dorsalmente hacia el infundíbulo. En la octava semana se

pierde su conexión con la cavidad oral, al mismo tiempo que se desarrollan las células de la pared rostral de la hipófisis, dando lugar a la adenohipófisis. La pared posterior de la bolsa de Rathke da origen a la *pars intermedia*.¹⁰

Voelker y colaboradores¹³ reportaron una revisión de 122 casos y una localización intra y suprasillar en 90 pacientes; intrasillares en 22; suprasillares en 15, y solamente uno dentro del seno esfenoidal.

El diagnóstico radiológico se facilita con la tomografía computada al encontrar una masa con densidad de líquido, sin calcificaciones que no refuerza con el contraste;¹⁴ en tanto que la resonancia magnética muestra una masa hiperintensa en T1, hiperintensa o isointensa en T2 y pocas veces hipointensa en T1, esto se debe a la cantidad de proteínas del líquido, por que los neurocirujanos la describen con un aspecto de «aceite de auto quemado», ya que al observarlo

de frente se refleja la imagen. El quiste no refuerza con medio de contraste ni en su contenido ni en su cápsula.¹⁵

Histológicamente, el contenido del quiste de Rathke se observa de color amarillento en 37% y mucinoso en 51%

con alto contenido proteico y de colesterol.¹⁶ Se ha descrito que la intensidad alta del quiste en T1 y la baja intensidad en T2 pueden estar en relación con el contenido de colesterol.¹⁷

Figura 4.

Angiografía por sustracción digital. Se observa una obstrucción de la arteria carótida primitiva derecha, después del sífon carotídeo (flecha). El paciente se llevó a cirugía por vía transeptoefenoidal y se hizo resección parcial del quiste.

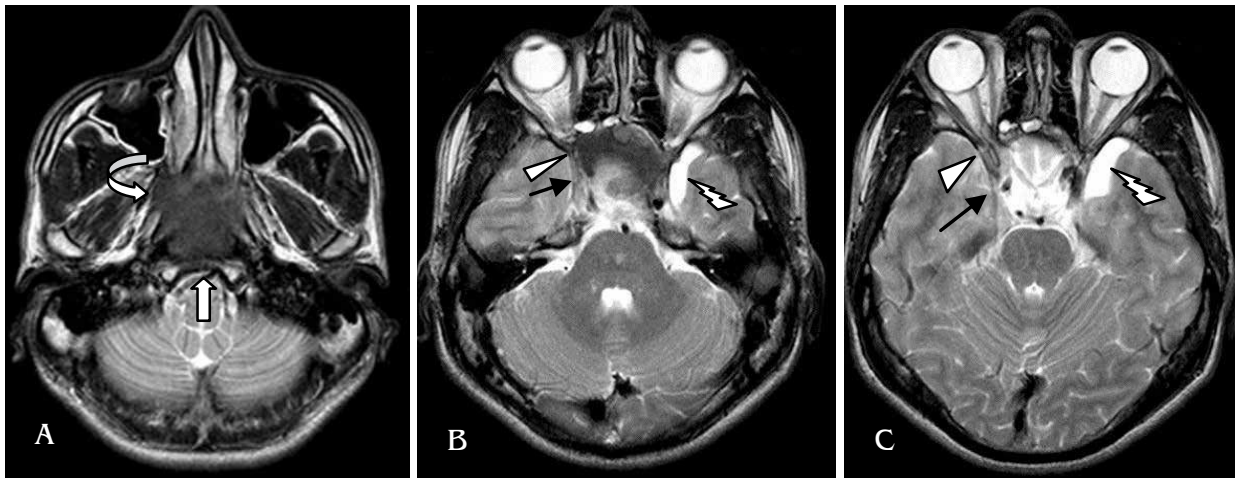
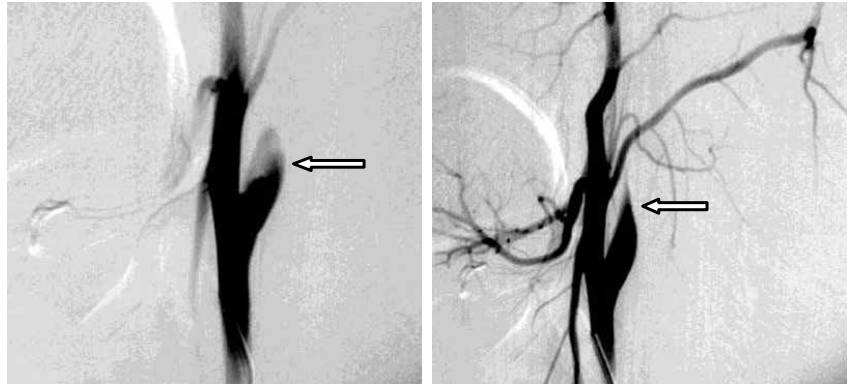
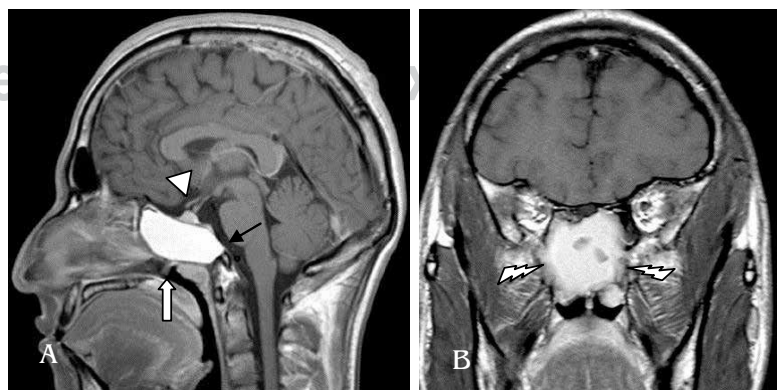


Figura 5. Resonancia magnética en T2 axial. En **A** se observa la erosión del clivus (flecha) con remodelación de la región silla (flecha curva); en **B** y **C** se observa compresión del vértice orbitario (punta de flecha) y carótida interna derecha (flecha negra), además de quiste en la punta del lóbulo temporal izquierdo en **B** y **C** (rayo blanco).

Figura 6.

Resonancia magnética T1 con gadolinio. **A:** corte sagital, se observa la extensión a rinofaringe (flecha), la erosión del clivus (flecha negra) y la compresión del quiasma óptico (cabeza de flecha). **B:** corte coronal, se observa la extensión del quiste en forma rostral (rayo). En ninguna de las dos posiciones se aprecia reforzamiento con el gadolinio.



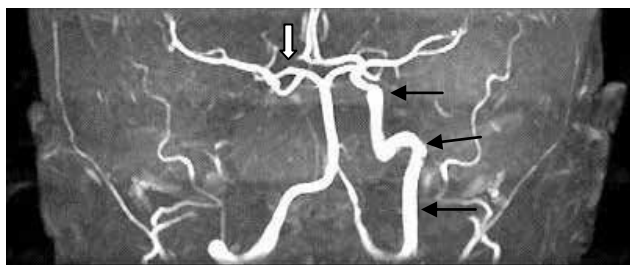


Figura 7. Angiorresonancia que muestra ausencia de carótida interna derecha, se observa la carótida interna izquierda (flechas negras) y ausencia de arteria cerebral anterior derecha (flecha blanca).

La cirugía es el tratamiento de elección, pero no siempre se puede resear la cápsula, lo que condiciona el llenado nuevamente del quiste; aunque algunos autores mencionan que en las lesiones quísticas de línea media no es necesario resear la cápsula ya que la supervivencia es buena a cinco años sin recurrencia.¹⁸

Los diagnósticos diferenciales deben de hacerse con lesiones quísticas que afectan a la región silla o hipotalámica tales como los craneofaringiomas, mucocele, quiste dermoide y meningioma lipomatoso. Puede confundirse con craneofaringiomas cuando es hipointenso en T1,¹⁴ ya que esta tumoración también es quística, pero con calcificaciones,^{19,20} aunque afecta principalmente a niños, su origen es también la bolsa de Rathke; se clasifica grado I (por la OMS) y constituye del 1.2 al 4.6% de los tumores intracraneanos y del 5 al 10% de los tumores intracraneanos en niños de 5 a 14 años.²¹ También los pacientes con craneofaringioma tienen alteraciones hormonales en más del 80% de los casos.²²

BIBLIOGRAFÍA

- Shanklin WM. On the presence of cysts in the human pituitary. *Anat Rec.* 1949; 104: 379-407.
- Frannk F, Sciarreta V, Mazzatenta D, Farneti G, Modugno GC, Pasquini E. Transsphenoidal endoscopic approach in the treatment of Rathke's cleft cyst. *Neurosurgery.* 2005; 56: 124-29.
- Megdiche-Bazarbacha H, Ben Hammouda K, Aicha AB, Sebai R et al. Intraspinal Rathke cleft cyst. *AJNR Am J Neuroradiol.* 2006; 27: 1998-100.
- Vancura RW, Jacob KM, Damjanov J. A 70 year old man with diplopia, nausea and vomiting. Rathke cleft cyst concomitant with pituitary adenoma. *Arch Patol Lab Med.* 2006; 130: 403-4.
- Ng YT, Kerrigan FJ, Prenger EC, White WL, ReKate HL. Successful resection of the hypothalamic hamartoma and the Rathke cleft cyst. Case report. *J Neurosurg.* 2005; 102: 78-80.
- Páramo F et al. Guía clínica del diagnóstico y tratamiento del craneofaringioma y otras lesiones paraselares. *Endocrinol Nutr.* 2007; 54 (1): 13-22.
- Kasperbauer JL, Orvidas LJ, Atkinson JL, Abbound CF. Rathke cleft cyst: diagnostic and therapeutic considerations. *Laryngoscope.* 2002; 112: 1836-39.

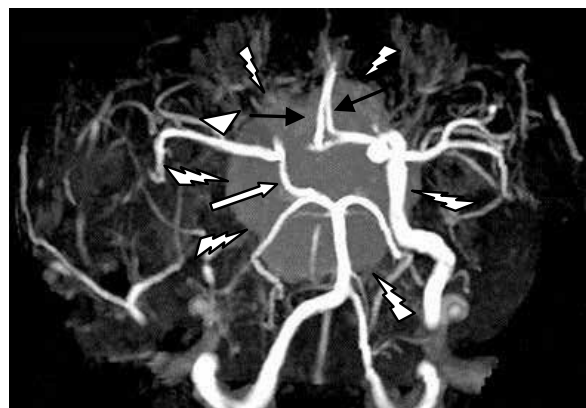


Figura 8. Angiorresonancia que muestra ausencia de la carótida interna derecha, con llenado de ambas arterias cerebrales anteriores (flechas negras) por la comunicante anterior que se llena por la arteria carótida interna izquierda. La arteria cerebral media derecha (cabeza de flecha blanca) se llena por la comunicante posterior derecha (flecha blanca). En segundo plano se observa la localización del quiste de Rathke (rayos blancos).

- Takanashi J, Tada H, Barkovich AJ, Saeki N, Kohono Y. Pituitary cyst in childhood evaluated by MR imaging. *AJNR Am J Neuroradiol.* 2005; 26: 2144-7.
- Saleem SN, Said AH, Lee DH. Lesions of the hypothalamus: MR imaging diagnostic features. *Radiographics.* 2007; 27: 1087-1108.
- Prayson RA, Goldblum JR. *Neuropathology.* 2005; Elsevier inc.
- Langman J. *Medical embryology.* Baltimore: Williams & Wilkins; 1981.
- Nemergut EC, Zuo Z, Jane JA Jr, Laws ER Jr. Predictors of diabetes insipidus after transsphenoidal surgery: a review of 881 patients. *J Neurosurg.* 2005; 103: 448-54.
- Voelker JL, Campbell RL, Muller J. Clinical radiographic and pathological features of symptomatic Rathke's cleft cyst. *J Neurosurg.* 1991; 74: 534-44.
- Benveniste RJ, King WA, Walsh J, Lee JS, Naidich TP, Post KD. Surgery for Rathke cleft cyst: Technical considerations and outcomes. *J Neurosurg.* 2004; 101: 577-84.
- Rao KCVG. Degenerative diseases and hydrocephalus. In: Lee SH, Rao KCVG, Zimmerman RA, editors. *Cranial MRI and CT.* 4th ed. New York: McGraw-Hill; 1999. pp. 212-214.
- Kim JE, Kim JH, Kim OL, Paek SH, Kim DG, Chi JG, Jung HW. Surgical treatment of symptomatic Rathke cleft cysts: clinical features and results with special attention to recurrence. *J Neurosurg.* 2004; 100: 33-40.
- Hayashi Y, Tachibana O, Muramatsu N, Tsuchiya H, Tada M, Arakawa Y et al. Rathke cleft cyst: MR and biomedical analysis of cyst content. *J Comput Assist Tomogr.* 1999; 23: 34-8.
- Baskin DS, Wilson CB. Transsphenoidal treatment of non-neoplastic intrasellar cyst: A report of 38 cases. *J Neurosurg.* 1984; 60: 8-13.
- Hitz RL. Management of craniopharyngioma. *Acta Paediatr Suppl.* 1996; 417: 81-2.
- Hald JK, Eldevik OP, Skalpe IO. Craniopharyngioma identification by CT and MR imaging at 1.5 T. *Acta Radiol.* 1995; 36: 142-7.
- Aguirre-Cruz ML, Sotelo-Morales J. *Tumores cerebrales.* México: Médica Panamericana; 2008.
- Karaviatiki N, Brufani C, Warner JT, Adams CBT, Richards P, Ausosrg O et al. Craniopharyngiomas in children and adults: systematic analysis of 121 cases with long term follow-up. *Clinical Endocrinol (Oxf).* 2005; 62: 397-409.