Artículo de Revisión

La Cervicalgia como Motivo de Consulta Neuroquirúrgica

Dr. Jesús Rocha Maguey [1]
Dra. Dunia Sánchez Hernández[1]

[1]*Servicio de Neurocirugía. Hospital General de Culiacán*

No hace mucho tiempo, las cervicalgias fueron consideradas como menos importantes que sus contrapartes lumbares, debido a que llegaron a estar relacionados de manera frecuente con diferentes situaciones socioeconómicas y sobre todo profesionales, algunos de ellos con fondos psiquiátricos muy aparatosos, y que eran aprovechados para cubrir incapacidades de manera injustificada. Las cervicalgias son motivo frecuente de consulta médica y están consideradas dentro de las principales causas de incapacidad laboral en los Estados Unidos y en algunos países de Europa. Sin embargo, después de un minucioso análisis de entidades tan importantes como las cefaleas crónicas, éstas se han logrado relacionar en algunos casos con procesos degenerativos cervicales igualmente crónicos, en los cuales se ven involucradas las articulaciones zigoapofisiarias y los discos intervertebrales. Se debe recordar siempre que la percepción del dolor tiene implicados factores sensitivos, emocionales y de comportamiento que pueden marcar la diferencia en la presentación de un sujeto a otro. La persona que se encuentra con dolor debe ser vista en el contexto de estos factores interactuantes. Todo aquel que haga el intento de abordar al dolor cervical sin tomar en cuenta estas condiciones tendrá grandes posibilidades de emitir un mal diagnóstico y, por lo tanto, poco éxito en su tratamiento. Los pacientes deben de ser informados apropiadamente para lograr mejoría funcional y en el dolor, pero la resolución de los síntomas no llega a ser completa. Diez años después del inicio del dolor cervical, la mayoría de los pacientes (79%) suelen encontrar mejoría pero menos de la mitad (43%) están libres de dolor, y casi una tercera parte (32%) tienen dolor persistente de intensidad moderada a severa[1].

Se considera que las alteraciones de la columna cervical pueden afectar de manera importante la evolución de una cefalea convencional, requiriendo de terapia especializada que reacondicione la musculatura cervical, auxiliada de una medicación apropiada que permita calmar la molestia, al mismo tiempo que se ha descartado la presencia de inestabilidad segmentaria, tumores o procesos infecciosos, los cuales cumplen con criterios quirúrgicos bien establecidos. Cabe recordar que estos sujetos deben de ser abordados de manera multidisciplinaria, con la colaboración integral de especialistas en ortopedia o neurocirugía que tengan amplios conocimientos en la fisiopatología y comportamiento dinámico de la columna cervical, de psicólogos y de un equipo de fisioterapeutas capaces de lograr una readaptación en las condiciones laborales y sociales que usualmente tenía el paciente, sin importar su condición socioeconómica.

Entre los aspectos a considerar de importancia están: 1) Lograr una concientización del proceso de la afección cervical con base en la presentación anatomo-fisiológica de algunos casos relacionados, mostrando algunas cifras iniciales obtenidas de los expedientes clínicos del servicio de neurocirugía. 2) Precisar la repercusión de la cervicalgia común sobre las actividades profesionales y la demanda de medicamentos para su mejoría. 3) Concretar los factores de riesgo involucrados, ya sea de origen traumático o ligados a factores en el ambiente profesional y, 4) Tratar de considerar una política de prevención en los diferentes tipos de poblaciones sujetas a riesgo.

LA CERVICALGIA POSTRAUMÁTICA

En estos cuadros, las mujeres se encuentran involucradas más frecuentemente que los hombres (66%) y por lo general son de edad más avanzada (mujeres 44 años vs hombres 39 años), de manera usual la profesión no tiene significancia para la presentación. El trauma cervical puede surgir a partir de varios mecanismos, el más frecuente de ellos es el resultado de un fenómeno de aceleración e hiperextensión de la cabeza durante los accidentes

vehiculares[2]. El término "latigazo" describe un mecanismo de daño caracterizado por una hiperextensión seguido de una hiperflexión del cuello y fue acuñado por primera vez por Harold Crowe[3], en 1928. En estos eventos, las diferentes estructuras del cuello pueden verse afectadas, sobre todo músculos, ligamentos, discos intervertebrales y articulaciones, cuya sintomatología inicial después del accidente suele ser mínima y de manera progresiva aumenta durante las siguientes 12 a 72 hrs., llegando a manifestarse en ocasiones hasta la incapacidad[4].

El dolor en el 70% de los casos es muy importante, sobre todo unilateral (82%), con un ritmo de presentación variable y sin factores específicos que lo precipiten (postura prolongada 36% vs movimiento 30%). Se puede integrar un cuadro clínico donde se sitúan además acúfenos, sensación de desequilibrio e incluso disfagia en 75% de casos; esto último debido a un exceso en la transmisión alterada de los impulsos propioceptivos desde los músculos del cuello hacia las vías vestibulares centrales, asociado algunas veces a la presencia de grandes osteofitos corporales posteriores.

La causa más importante por la que los pacientes se encuentran postrados es la alteración en la estática y el dolor. El 60% muestran alteración de la movilidad cervical en hiperextensión, rotación y en la inclinación lateral. El 64% de los pacientes refieren dolor articular unilateral con características superiores durante la movilización lateral del cuello hacia el segmento más afectado. Otro 21% sugiere una sintomatología evocatriz diferente que sugiere una neuralgia de C2 o del nervio de Arnold (dolor a la rotación combinada con una extensión contralateral) o de la raíz de C3, la que llega a referirse de manera occipital con irradiación al oído, región submandibular y retrofaríngea. Un estudio reciente ha reportado una prevalencia de dolor cervical crónico de origen articular en 54% de aquéllos que tienen historia de algún tipo de accidente vehicular[5].

Las contracturas musculares son por lo general unilaterales (70%) o dependen de los músculos trapecio medio y superior y se acompañan frecuentemente de celulalgias unilaterales (43%), ya sea cefálicas o sub-occipitales. Debido a ésto, los pacientes refieren una constante rigidez en la cara posterior del cuello, que durante el transcurso del día cambia en evolución adoptando características pulsátiles de predominio en ambas regiones temporales. Borchgrevink y cols.[6], refieren la presencia de cefalea severa hasta en 15% de sus pacientes, los cuales a los seis meses tuvieron pocas perspectivas de encontrar alivio totalmente. El dolor presenta escasas probabilidades de que se irradie a las extremidades superiores y, en caso de ser así, sugiere ya más bien un compromiso radicular que puede ser condicionado por alguna hernia del núcleo pulposo.

Los estudios radiológicos llegan a ser normales en el 60% de los casos. Un esguince es un daño indirecto sobre algún ligamento; sin embargo, los mismos músculos pueden tener lesiones severas que modifiquen las características radiográficas. Dentro de las alteraciones más frecuentes se encuentra la rectificación de la curvatura cervical fisiológica. Puede existir disminución de los espacios discales, desplazamientos vertebrales segmentarios debido al aumento de la movilidad articular o subluxaciones. Una verdadera luxación es extremadamente rara. Las lesiones articulares deben de ser consideradas como delicadas, por lo que la movilización del cuello requiere de cautela y ante la sospecha de ellas, la realización de un estudio tomográfico computarizado confirmatorio es primordial.

Actualmente, no se puede dar un pronóstico exacto acerca del curso de un trauma cervical por menor que éste sea. A pesar de que la mayoría de los pacientes mejoran en cuestión de semanas a unos cuantos meses, entre 20 y 40% de ellos permanecen con síntomas que llegan a ser incapacitantes y persistentes durante algunos años. El conjunto de síntomas así asociados, también conocido como "síndrome de latigazo tardío", se ha convertido en una gran controversia médica. Algunos autores[7] atribuyen su presencia a un daño estructural vertebral no resuelto; sin embargo, otros sólo creen que se trata de factores psicológicos subyacentes con la intención de obtener cierta compensación social y por que no… ¡en ocasiones económica!.

Es necesario que se aclaren tanto las alteraciones físicas como las psicológicas a fin de ofrecer un tratamiento dirigido de manera específica e integral. Doan y Wadden[8], trabajando con un grupo de pacientes portadores de dolor crónico reportaron una relación significativa entre la severidad del dolor y el grado de depresión, la que repercutió de manera significativa sobre el nivel de actividad física y laboral. Una de las quejas más frecuentes a largo plazo es la constante sensación de cansancio o la facilidad para fatigarse durante las actividades cotidianas, sobre todo las laborales. Ésto puede ser debido a varias situaciones que llegan a ocurrir de manera simultánea, dentro de las que están el dolor, la disminución en la capacidad de concentración y el insomnio. Los autores sugieren que en caso de asociarse alteraciones de este tipo, el manejo debe de ser tan completo y agresivo como cualquier otra entidad orgánica mayor, requiriendo de la combinación de psicoterapia y medicación específica. Somos partidarios de los nuevos inhibidores de la recaptura de serotonina debido a que cuentan con menores efectos colaterales

que los antidepresivos tricíclicos; sin embargo, su precio nos hace reconsiderar su uso.

Una vez que hemos descartado la posibilidad de un proceso traumático severo optamos por la decisión del manejo conservador. Los tratamientos más frecuentes son el uso de collarines cervicales blandos o rígidos en 66% de los pacientes, de los cuales 30% lo utiliza en promedio 2 meses (2 semanas a 6 meses). Hasta la fecha no existe evidencia científica que demuestre que el uso de collarines suaves tenga beneficio en el tratamiento del dolor cervical agudo asociado a accidentes vehiculares. Estamos de acuerdo que la reintegración del sujeto a su vida cotidiana lo más rápido posible es lo ideal, para ello hemos tratado de disminuir los períodos de inmovilización y acelerado el inicio de fisioterapia. Es importante considerar la etiología exacta del dolor para individualizar su manejo, el cual puede incluir en ocasiones ligeras manipulaciones. En ocasiones, se reportan algunas molestias residuales, las cuales se logran controlar efectivamente a base de analgésicos convencionales, antinflamatorios no esteroideos y relajantes musculares, de preferencia con acción central como la Tizanidina. Este manejo ha dado mejoría importante en 80% de los sujetos a 2 semanas. Son pocos los que han llegado a requerir de infiltraciones en los puntos gatillo, algunos articulares y, más raramente, epidurales.

LA CERVICALGIA ARTICULAR

Encontramos esta entidad principalmente en las mujeres (65% de casos). La edad promedio de presentación en la población general es de 45 años (51 años para las mujeres y 43 años para los hombres), es de hacerse notar que hasta una tercera parte de esta población no cuenta con profesión alguna.

Las manifestaciones de la espondilosis cervical son el resultado de procesos degenerativos que involucran a los discos intervertebrales y llevan a un deterioro funcional con cambios estructurales de las articulaciones vertebrales, tanto uncales como zigoapofisiarias. Estos cambios son el resultado de factores bioquímicos y mecánicos que afectan la integridad del núcleo pulposo y las fibras anulares discales debido a alteraciones en la posición de la cabeza; ésto en resumen puede ser descrito como un aumento en la xifosis torácica, con aumento secundario de la lordosis cervical en un principio e incremento de la extensión de la cabeza. Ésto tiene como consecuencia un estiramiento muscular sostenido, con lo que se obliga a nuevas adaptaciones biomecánicas mal compensadas por los músculos elevadores de la escápula, esternocleidomastoideo, trapecio superior, escalenos y suboccipitales. Los músculos ya traumatizados sufren lesiones crónicas con edema e inflamación, las cuales finalmente perpetúan el dolor y restringen el movimiento de paciente[9].

El fenómeno inicial de la degeneración discal es la pérdida de su estado de hidratación, que se debe a una disminución del contenido de proteoglicanos, el cual aún no es muy claro, pero se acepta ampliamente la hipótesis de deficiencia nutricional asociada a alteraciones en la vascularidad del disco adulto normal[10]. Morfológicamente, dichos trastornos se manifiestan con reducción en la altura discal y pérdida de la elasticidad del ligamento amarillo, esta degeneración puede correlacionarse con la entidad osteofítica; sin embargo, presentan una función protectora en caso de ausencia discal aunque con limitación de la movilidad. Hay cambios degenerativos articulares con metaplasia cartilaginosa seguida de calcificación y osificación endocondral dando como resultado la formación de osteofitos. En estas condiciones, el segmento vertebral se ve afectado íntegramente y muestra cambios típicos asociados a artrosis. Aún más, la degeneración en las articulaciones zigoapofisiarias puede ocurrir independientemente de la lesión discal o viceversa[11].

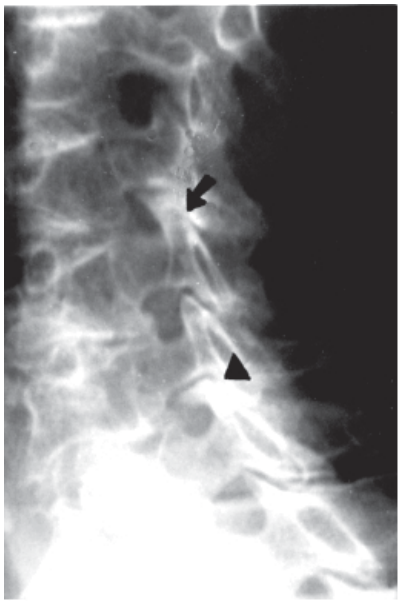

Imagen 1A

El dolor se caracteriza por una presentación generalmente progresiva en más de la mitad de los sujetos, con unilateralidad en 82% de ellos. Más que cervical y cefálica su presentación es cervical y escapular dependiendo de la articulación afectada, con una frecuencia e intensidad variable y sin verdaderos factores desencadenantes (movimiento 35% y posición sostenida 35%). Son frecuentes las alteraciones en el equilibrio y los acúfenos. No es rara la presencia de dolor extraespinal con distribución

radicular, así como dolor referido a distancia incluyendo la mastoides, mandíbula y articulación temporomandibular[22]. Los cambios degenerativos de las articulaciones uncovertebrales y zigoapofisiarias causan frecuentemente radiculopatías, además pueden extenderse hacia los forámenes intertransversos desarrollando compresión de la arteria vertebral en grados variables durante los movimientos de extensión y rotación, comprometiendo el flujo sanguíneo y produciendo síntomas sugestivos de insuficiencia arterial como son tinnitus, alteraciones de la marcha y visión borrosa (Imagen 1 A y B).

Imagen 1B

Durante el examen de la columna vertebral cervical podemos encontrar un incremento en la lordosis en la mitad de casos con aumento en la tensión muscular lo que se traduce como una tracción constante y álgida de los músculos de la cara posterior del cuello. Es frecuente que la palpación de la cara posterior del cuello muestre dolor sobre las apófisis espinosas ante todo de origen articular en 100% de los pacientes. La movilidad lateral del cuello se encuentra limitada hasta en 60% de los casos, pero sobre todo es mayor la incapacidad para lograr una rotación adecuada (80% de casos). No existe una contractura muscular con topografía preferencial, es decir, pueden hallarse contracturados y dolorosos varios grupos musculares que se sitúen por arriba o por abajo del nivel doloroso, sobre todo del mismo lado al sitio donde se origina el dolor. Las celulalgias son idénticas a aquellas encontradas en la cervicalgia postraumática y puede referirse una irradiación con carácter miofascial hacia alguno de los brazos hasta en la mitad de los pacientes.

Los estudios radiológicos nos muestran una pérdida de la lordosis cervical normal, y el segmento afectado puede ser compensado por hiperextensión de los niveles adyacentes. Es posible hallar la disminución del diámetro anteroposterior del canal espinal debido a la presencia de osteofitos, sobre todo en los niveles C5, C6 y C7; en algunos casos, podemos encontrar una leve vertebrolistesis en los niveles medios y altos (C3-C4 y C4-C5). Los estudios tomográficos (TAC) nos demuestran hipertrofia articular, incremento ligamentario y en ocasiones crecimiento de las láminas con degeneración pedicular, esto último por lo general asociado a fenómenos osteopénicos. Los fenómenos discopáticos llegan a ser difíciles de valorar por este método pero se pueden sospechar cuando se realizan reconstrucciones computadas. La resonancia nuclear magnética (IRM) ha revolucionado la valoración de estos paciente y puede corroborar los hallazgos tomográficos además de brindarnos una amplia información en tres dimensiones acerca del estado de la médula espinal, la cual puede verse comprometida por fenómenos compresivos óseos y ligamentarios; por otra parte, nos informa acerca del estado de las fibras discales y su hidratación en niveles adyacentes, ofreciéndonos así amplias opciones para su tratamiento. Particularmente, en nuestro servicio es el estudio de preferencia para lograr una adecuada valoración (Imagen 2 A y B).

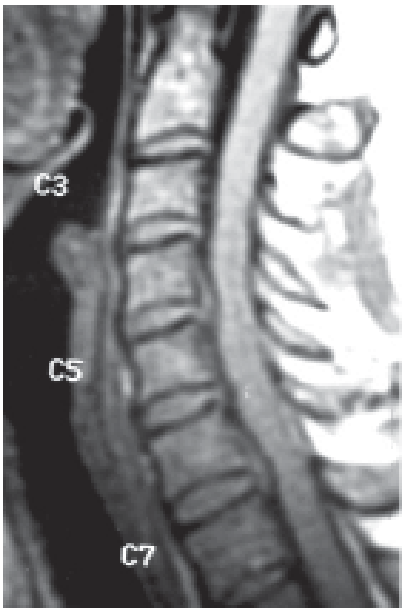

Imagen 2A

Recientemente, se han reportado protocolos de estudio en los que se compara la eficacia de la IRM y la discografía cervical en aquellos enfermos con cervicalgia con características discales. Este último estudio ha logrado ser efectivo para identificar

Imagen 2B

la ruptura de fibras discales y herniaciones del núcleo pulposo (Imagen 3). Dentro de los resultados, 27.5% de los discos son interpretados como normales en la IRM, mientras que el resto (72.5%) presentan anomalías. De estas primeras cifras, la discografía permitió demostrar la presencia de desgarros anulares en más de 3/4 partes de ellos. Por lo tanto, los autores concluyen que la existencia de imágenes normales en IRM no descarta algún tipo de lesión discal en pacientes que sufren de dolor cervical crónico, cefalea o radiculopatía[22].

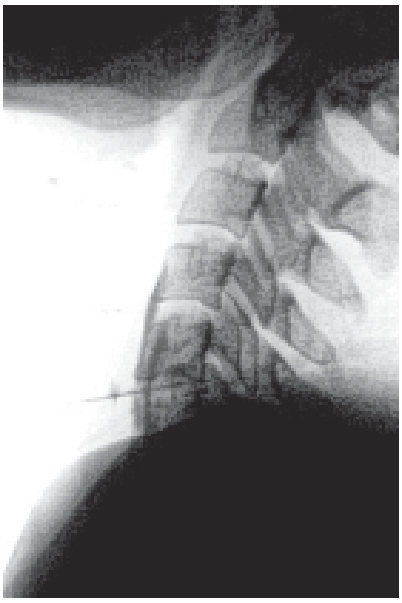

Imagen 3. *La discografía cervical del mismo paciente confirma la insuficiencia discal con fuga del material de constraste en ambas paredes discales. No se logra demostrar en típico patrón anular del disco durante la inyección del medio de contraste; además la inyección de solución salina reprodujo los síntomas dolorosos*

Un sin número de tratamientos pueden ser empleados antes de que se llegue a diagnosticar especificamente esta entidad. Es primordial lograr la identificación precisa de la estructura afectada para ofrecer un tratamiento comprensible. Es importante el reconocer los datos de compresión medular y signos de mieolopatía cervical. Los sujetos que llegan a ser candidatos a manejo conservador son sometidos a un esquema de analgésicos y antiinflamatorios no esteroideos, así como relajantes musculares por lapsos de tiempo variable. Se les recomienda el uso de medidas convencionales como son el calor local asociado a la aplicación de ungüentos analgésicos y masajes musculares relajantes. Aproximadamente 12% de los pacientes han requerido de inmovilizaciones a base de collarines blandos, primordialmente aquellos que sufren de agudizaciones importantes. La manipulación y movilización de la columna cervical a base de un programa específico e individualizado de rehabilitación la indicamos al término de 3 semanas de tratamiento conservador, obteniendo mejoría importante en 83% de los pacientes, cifras que son comparables con aquellas encontradas por otros autores[13,14,15]. Para nosotros, está indicada en aquellos sujetos que presentan dolor cervical con distribución músculo-tendinosa sin radiculopatías y cefalea crónica intermitente mayor de tres semanas de duración. El objetivo inicial es proporcionar relajación, aumentar el rango de movimiento y disminuir los puntos dolorosos; posteriormente el fortalecimiento muscular se convierte en el foco principal. No la recomendamos en pacientes con imágenes radiográficas sugestivas de herniación discal importante, neoplasias, marcada osteopenia, artritis inflamatoria activa y en estenosis del canal vertebral mayor de 50% en su diámetro anteroposterior. A pesar de tener indicaciones precisas, la manipulación debe de llevarse a cabo con extrema cautela, somos poco propensos al uso de tracciones cervicales, debido a que no se ha identificado un grupo específico que encuentre beneficio de ellas en cuanto a la mejoría del dolor y en el incremento de la movilidad[16]. En caso de sugerirlas, el grupo de pacientes con protrusiones discales suaves podría ser de los elegidos; sin embargo, el peso requerido debe de ir en incremento de forma progresiva y con vigilancia estrecha. Si existe cierto grado de intolerancia deben de suspenderse de inmediato y revalorar el caso debido a que las posibilidades de un compromiso radiculomedular más severo son importantes[13].

Las infiltraciones peridurales tiene lugar especial, sobre todo en aquellos casos que se asocian con cierto grado de radiculopatía y cuyo diagnóstico es incierto aún. Éstas tienen la finalidad de lograr analgesia y control inflamatorio, asumiendo ante todo que el proceso doloroso tiene un fondo "irritativo" relacionado con cierto grado de osteoartritis cervical. De tal manera que la aplicación de esteroides epidurales ha sido reportada como benéfica hasta en 70% de los sujetos con cervicalgia de origen no compresiva o maligna, en los que cualquier procedi-

miento quirúrgico aún puede ser diferido. Es controvertido aún la adición de analgésicos derivados de la morfina en este tipo de infiltraciones. Cohn y colaboradores[17], en 1986, reportan una analgesia de larga duración utilizando la combinación de esteroides y morfina en pacientes con dolor bajo de espalda de tipo recurrente. Castagneira y colaboradores[18] no reportan ningún beneficio sobre los esteroides aislados, comparándolos con esta combinación en pacientes con cervicalgia de tipo irritativa; además, la aplicación de morfina o sus derivados puede tener efectos adversos importantes que contraindiquen su uso. La infiltración articular con esteroides y anestésicos locales del tipo de la lidocaína y la bupivacaína, que ofrecen la posibilidad diagnóstica al mismo tiempo que un alivio transitorio de la sintomatología, deben de ser realizadas bajo estricto control fluoroscópico para asegurar la inyección. Algunos autores proponen la infiltración seguido de la neurotomía por radiofrecuencia de las ramas mediales como medida a largo plazo para el control del dolor[19, 20].

Un apartado que es interesante y que ha demostrado perspectivas prometedoras es la neurotomía percutánea por radiofrecuencia directamente sobre las ramas mediales de las raíces dorsales que inervan a las articulaciones sintomáticas. Se trata de un procedimiento neuroablativo con carácter mínimamente invasivo en el que se encuentra involucrado un equipo multidisciplinario y que tiene como finalidad la interrupción de las vías nociceptivas en los pacientes con dolor intratable. Desde 1992, la eficacia de éste procedimiento ha sido sistemáticamente estudiada y existen descripciones claras sobre él, las propiedades físicas de la radiofrecuencia y sus efectos sobre los tejidos. Se hace notar una eficacia limitada en aquellos pacientes con afección C2-C3, aparentemente debido a problemas técnicos; sin embargo, los resultados parecen ser más alentadores en el grupo de pacientes con dolor cervical de origen más bajo[21]. Como todos los procedimientos innovadores, es necesario que se lleve a cabo una adecuada selección de los casos tomando en cuenta las posibles variaciones anatómicas de los nervios a tratar. La experiencia continua siendo limitada aún para aquellos grupos que la practican rutinariamente, pero pensamos que puede constituir una parte más del armamento paliativo que ayude a nuestros pacientes en su tratamiento.

En algunos casos en los que las medidas conservadoras no han sido suficientes, la cirugía puede ser considerada como una opción viable para el tratamiento de estos pacientes. Es importante la determinación exacta del sitio generador del dolor y sus componentes para decidir la vía de abordaje. En algunos casos, una ligera afección radicular puede añadirse y tener mejores bases de referencia; sin embargo, de manera rutinaria solicitamos estudios electrofisiológicos basados en los potenciales evocados somatosensoriales, electromiografía y, en algunos casos, velocidad de conducción nerviosa sensitiva (cuando se piensa en compromiso infraganglionar) y motora. Sabemos que su sensibilidad y especificidad son muy grandes pudiendo dar información importante que nos permita la toma de decisiones. Definitivamente, sugerimos la intervención quirúrgica ante la evidencia de algún compromiso en la estabilidad segmentaria a cualquier nivel espinal; somos partidarios de los abordajes anteriores ya sea simples o combinados, con instrumentaciones cortas para su corrección y auxiliados de ortosis externas por espacio de 6 a 8 semanas, posteriormente se reinicia un programa de fortalecimiento muscular cervical el cual se estipula que debe de ser llevado a cabo de manera permanente.

LA CERVICALGIA MIOFASCIAL

Se trata de una entidad predominantemente del sexo femenino (85%), cuya edad de presentación oscila entre los 22 y 64 años. Por lo general son mujeres trabajadoras que se encuentran sometidas a tensión muscular sostenida condicionada por el trabajo. El "síndrome miofascial" se refiere a una condición común caracterizada por la presencia de un punto desencadenante de dolor localizado a nivel muscular o en tejidos conectivos blandos. Ésto se manifiesta con un patrón doloroso predecible (frecuentemente asociado a contracturas musculares) que no tiene una sistematización neurológica exacta y con ausencia de alteraciones neurológicas focales. La localización del punto gatillo (desencadenante) que se encuentra activo es constante para iniciar el patrón doloroso, mientras que aquellos con carácter latente limitan el movimiento y producen debilidad del músculo afectado pasando inadvertidos hasta que se detectan durante el examen físico.

El síndrome miofascial es frecuente en pacientes con algún tipo de alteración cancerosa, y se debe principalmente al desgaste muscular generalizado, a una convalecencia prolongada o por operaciones mutilantes. Un factor predisponente para su inicio son lo accidentes, primordialmente aquellos que involucran la columna cervical, hasta 45% de los casos reportados por Buskila tienen éste antecedente[22]. El origen del cuadro miofascial se encuentra obscuro; a nivel cervical muchos músculos no terminan en tendones y se adhieren por medio de tejido miofascial que se fusiona directamente con el

periostio[23]. Algunas situaciones similares al síndrome fibromiálgico han hecho suponer que esta entidad sea parte del mismo; sin embargo, existen alteraciones miofasciales que no cumplen los criterios diagnósticos establecidos por el Colegio Americano de Reumatología para el diagnóstico del síndrome fibromiálgico.

Es factible que se trate de alguna alteración local de hiperalgesia que predisponga al dolor bien localizado sin irrradiaciones sistematizadas, probablemente existan ciertos estímulos nociceptivos que sean desencadenantes del dolor, tanto en tejidos superficiales como profundos, incluyéndose estimulaciones mecánicas (¿articulares?). Por esta razón, podemos encontrar en algunas ocasiones cierto grado de tolerancia que, cuando su umbral se supera, tiende a manifestarse de manera álgica. Por lo tanto, la combinación de dolor musculoesquelético y contractura sostenida en ausencia de alguna enfermedad bien definida, puede ser enfocada fisiopatológicamente con una perspectiva de hiperalgesia secundaria[9].

El dolor característico suele ser progresivo y desencadenado de manera habitual al intentar mantener una posición sostenida o forzada del cuello en 45% de los casos. Llega a ser bilateral e intermitente en tres cuartas partes de los pacientes. Su irradiación es más tendiente a ser cervical y escapular que cervical y cefálica, y no son raras las sensaciones de desequilibrio, principalmente cuando existen cambios súbitos en la posición de la cabeza. Hay una importante limitación para la flexión del cuello y para su lateralización hacia ambos lados. De manera característica, el dolor a la palpación profunda de las apófisis espinosas es menos frecuente, y cuando llega a presentarse es de menor intensidad que en otras cervicalgias. Las contracturas musculares y su topografía dolorosa no demuestran ninguna preferencia, aunque pueden presentarse en la porción media de los músculos trapecio, esternocleidomastoideo y temporal, por lo general con afecciones bilaterales[24]. De manera similar, la irradiación braquial puede presentarse en 40% de los pacientes; sin embargo, su sistematización es muy pobre sin carácter de tipo radicular y nunca existe bilateralidad. La incapacidad que estos procesos dolorosos llegan a condicionar son hasta en 75% de los casos. Similar a otras cervicalgias, las celulalgias no son raras y se refieren hasta en 50% de los pacientes, siendo predominantes en las regiones interescapular y supraespinosas. Pueden agregarse además náusea, vómito, fono y fotofobia, edema facial ipsilateral, vértigo, alteraciones visuales y disfagia inconstante.

Radiológicamente los estudios simples son normales en 70% de los casos, por tal razón es muy poco frecuente que sea necesario que se pase más allá de ellos. Excepcionalmente, cuando se encuentra persistente la sintomatología local (p.e. contractura constante del ECM). sugerimos la realización de IRM para descartar la presencia de alguna discopatía que sea la causante.

Una gran variedad de tratamientos han sido propuestos, dentro de los que se incluyen masajes con carácter muscular, ejercitación isométrica alternada con técnicas de relajación y la manipulación quiropráctica; todas ellas con tendencia a la movilización progresiva y reiniciación rápida de las actividades cotidianas. En cuanto a la manipulación, se recomienda que exista una alternancia con movimientos rítmicos de amplitud moderada y pasivos, sobretodo con la precaución de no exceder el arco de movimiento inicial del paciente. El lograr este tipo de terapia reduce la frecuencia, la duración y la intensidad de los cuadros dolorosos de tipo miofascial. Es conveniente una reestructuración de los hábitos cotidianos y laborales con inversión de la proporción del estrés y de la carga laboral en relación a la progresión del ejercicio. No es conveniente el uso de cigarro ni de alcohol bajo estas condiciones. En algunas situaciones rebeldes o en aquellos sujetos en los que existe una mejoría parcial (menos de 4 puntos en la escala análoga del dolor), se han propuesto el uso de infiltraciones de los posibles puntos gatillo sobre todo en las zonas tendinosas y de inserción ósea a base de anestésicos locales, analgésicos y anti-inflamatorios esteroideos de depósito con un índice de mejoría de hasta 70% de los pacientes[25]. Es necesario la identificación y tratamiento del componente depresivo que se encuentra usualmente asociado. La mejoría clínica tratando la alteración psicológica aislada permite mayores éxitos, comparados con aquellos que solo reciben analgésicos orales, en los que frecuentemente no se logra un control apropiado del dolor en los puntos gatillo. Como no existe ninguna relación con alteraciones articulares o radiculares, no está justificada la infiltración de estas estructuras, al igual que las zonas proximales de las ramas dorsales de las raíces.

CONCLUSIONES

El dolor cervical es una experiencia subjetiva compleja que cuenta con un fondo musculoesquelético muy variado, y que frecuentemente puede ser tratado no quirúrgicamente. El dolor mecánico es debido a la aplicación extrema de fuerzas las cuales son capaces de deformar y dañar las terminaciones nociceptivas. A su vez, la liberación local de distintos mediadores químicos como lo son el ácido láctico y la fosfolipasa A_2, estimulan estos mismos receptores produciendo dolor químico se-

cundario. El beneficio de los diversos tratamientos ante estas situaciones es muy variado, por ejemplo, el dolor mecánico es susceptible de mejoría con el reposo y evitando ciertas posiciones del cuello; el dolor químico es más constante, menos relacionado con el movimiento, pero generalmente responde mejor a la medicación, incluyendo antinflamatorios no esteroideos y corticoides. Por lo tanto, es importante que el enfermo nos refiera de manera lo más objetiva posible los beneficios que puede estar teniendo con la implementación del tratamiento. A pesar de todo ello, el manejo del dolor cervical de origen musculoesquelético continúa siendo empírico y en muchas ocasiones con cuestiones de fe. Hasta el momento no contamos con algún estudio de diagnóstico preciso que nos permita asegurar la fuente del dolor, por lo tanto, debemos de ser cautos en el interrogatorio y precisos en la exploración física para lograr una apropiada diferenciación de estas entidades. De igual manera, es necesaria la realización de estudios científicos más profundos que nos permitan un mejor entendimiento de las alteraciones biomecánicas y fisiopatológicas de estos desórdenes.

Como ejercicio didáctico para los estudiantes interesados en el tema se presentan los resúmenes de 3 casos clínicos y sus correspondientes imágenes radiológicas:

CASO Nº 1: Mujer de la tercera década de la vida que sufre un accidente automovilístico 7 días antes de nuestra primera consulta, al impactar su vehículo de frente y golpear la cabeza contra el parabrisas. Refiere cefalea occipital intermitente con irradiación interescapular y a ambos músculos trapecios, con carácter incapacitante, que incluye presentaciones nocturnas. La exploración neurológica es normal, el cuello se encuentra doloroso a la flexión pasiva, rotación e inclinación lateral derecha, con contracturas de ambos esternocleidomastoideos y escalenos medios. Asociado al cuadro, se agrega un estado ansioso-depresivo considerable que acentúa la sintomatología.

Las radiografías simples de columna cervical demuestran modificación en la lordosis fisiológica a expensas de espacio discal de C4-C5 (Imagen 4) que durante las proyecciones dinámicas se evidencian alteraciones en la movilidad pero sin la presencia de desplazamientos (Imagen 5). Nuestro manejo inicial es a base de analgésicos, relajantes musculares, inhibidores de la recaptura de serotonina y collarín rígido por 10 días, para iniciar entonces movilización pasiva y ejercitación isométrica alternada con calor local y relajación ultrasónica.

***Imagen 4**. Radiografía lateral de columna cervical en la que se demuestra pérdida de la lordosis fisiológica sin evidencia de fracturas o desplazamientos anormales.*

***Imagen 5**. Radiografía simple de columna vertebral en flexión en la que se observa una discreta alteración en la movilidad a expensas de C4-C5 sugiriendo la presencia de alguna lesión ligamentaria.*

CASO Nº 2: Mujer de 45 años de edad, que inicia un cuadro doloroso en la cara posterior del cuello que se presenta generalmente al realizar labores domésticas, además se queja de contracturas musculares constantes que disminuyen con el reposo. La extensión sostenida del cuello desencadena el dolor que se extiende hasta la región interescapular. La exploración neurológica es normal. La exploración del cuello demuestra un rango de movimiento amplio con las apófisis espinosas de los segmentos inferiores dolorosas a la palpación, y dolor central de la cara posterior del cuello alto al intentar la flexión máxima que se irradia hacia ambas mastoides. Los

esternocleidomastoideos son menos dolorosos sobre todo en movimientos laterales. Los estudios radiológicos demuestran cambios degenerativos considerables con osteofitosis posterior de C5 y C6, sin compromiso aparente de los agujeros de conjunción, con degeneración de los platillos discales a varios niveles sugiriendo una insuficiencia discal (Imagen 6). En las placas dinámicas observamos una asincronía en la movilización de los segmentos de C4-C5 y C5-C6 sin desplazamientos mayores (Imagen 7 A y B).

***Imagen 6**. Radiografía lateral de columna cervical con cambios artrósicos disco-articulares y osteofitos uncales en los niveles C4-C5 y C5-C6. A pesar de que no existe una adecuada simetría en la proyección, podemos observar algunos cambios degenerativos en las articulaciones zigoapoficiarias.*

CASO Nº 3: Secretaria de 33 años de edad sin antecedentes de importancia que inicia su problema con dolor en la cara posterior del cuello de manera irregular el cual se presenta al final de sus labores de trabajo y se asocia a tensiones o "disgustos" durante la jornada. El dolor es continuo, con sensación de pesantez que involucra el lado derecho. No hay irradiación del dolor a los brazos, pero existe cierta limitación del arco movimiento sin evidencia de debilidad. La exploración demuestra una contractura muscular dolorosa a la palpación de los músculos E.C.M. y trapecios y de sus inserciones superiores en la cara posterior del cráneo; la flexión y la inclinación lateral hacia ambos lados desencadena el dolor. Refiere que dicha molestia se extiende hacia la región interescapular. El resto de su exploración es normal.

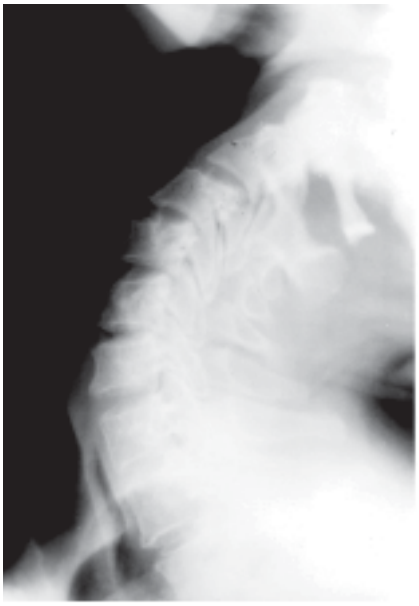

***Imagen 7 B.** A pesar de lograr un adecuado arco de movimiento en extensión, continúa haciéndose evidente un discreto desplazamiento posterior en C4-C5 y C5-C6 lo que sugiere cierto grado de insuficiencia discal.*

***Imagen 7A**. El estudio dinámico en flexión demuestra claras alteraciones discales C4-C5 y C5-C6 con una asincronía en su movimiento*

REFERENCIAS

1. GORE DR, SEPIC SB, GARDNER GM, MURRAY P: Neck pain . A long-term follow-up of 205 patients. Spine 1987; 12: 12 - 15.

2. GRAVER JN: Whiplash produces an S-shaped curvature of the neck with hyperextension at the lower levels. Spine 1996; 21:

1746 - 1760
3. CROWE H. Referido en : JACKSON R. The Cervical Syndrome. Springfield, IL : Charles C Thomas, 1997 : 399.
4. CARETTE S: Whiplash injury and chronic neck pain. N Eng J Med 1994; 330: 1083- 1084
5. BARNSLEY L, LORD SM, WALLIS BE, BOGDUK N: The prvalence of chronic cervical zygapophyseal joint pain after whisplash. Spine 1995; 20: 20 – 25
6. BORCHGREVINK GE: Acute treatment of whiplash neck sprain injuries. Spine, 1998; 23: 25-31
7. BALLA JI: The late Whiplash Syndrome. Aust. N Z. J. Surgr 1980, 50 : 610- 4
8. DOAN BD, WADDEN NP: Relationship between depressive symptoms and descriptions of chronic pain. Pain 1989 ; 36 : 75-84
9. MARCUS D A: The cervical spine in benign recurring headaches. A.P. S. J. 1992; 1: 268-271
10. CHERUBINO P, GRASSI F, PRESTAMBURGO D: Pathophysiology of cervical spondiloarthritis. En Cahiers d'enseignement de la SOFCOT. P. Kehr (Ed), Expansion Cientifique Française, Paris; 1994: 17-23
11. LAW MD: Evaluation and management of cervical spondilotic myelopathy. J Bone Joint Surg 1996; 76-A: 1420 – 1433
12. SCHELLHAS KP: Cervical discogenic pain. Spine 1996; 21: 300 – 312
13. SAAL JS: Non-operative management of herniated cervical intervertebral disc with radiculopathy. Spine 1996; 21: 1877 – 1883
14. SCHOENSEE S K: The effect of mobilization on cervical headaches. J Orthop Sports Phys Ther 1995; 21: 184-196
15. SHEKELLE PG, COULTER I: Cervical spine manipulation: Summary report of a systematic review of the literature and a multidisciplinary expert panel. J Spinal Disorders 1997; 10: 223 – 228
16. WESTERLING D, JONSSON BG: Pain from the neck-shoulder region and sick leave. Scand J Med Soc 1980; 8:131 – 136
17. COHN ML, HUNTINGTON CL BYRD SE, MACHADO AF, COHN M: Epidural morphine and methylprednisolone new therapy for recurrent low-back pain. Spine 1986; 11, 960 – 963
18. CASTAGNERA L, MAURETTE P, POINTILLART V, VITAL JM, ERNY P, SENEGAS J: Long-term results of cervical epidural steroid injection with and without morphine in chronic cervical radicular pain. Pain 1994; 58: 239 – 243
19. LORD SM: Chronic cervical zyapophyseal joints pain after whiplash. Spine 1996; 21: 1737 – 1745
20. LORD SM, BARNSLEY L, WALLIS BJ, MCDONALD GJ, BOGDUK N: Percutaneous radio-frequency neurotomy for chronic cervical zyapophyseal-joint pain. N Eng J Med 1996; 335: 1721 –1726
21. LORD SM, MCDONALD GJ, BOGDUK N: Percutaneous radiofrequency neurotomy of the cervical medial branches: A validated treatment for cervical zyapophysial joint pain. Neurosurgery Quarterly 1998; 8: 288-304
22. BUSKILA D, NEUMANN L: Increased rates of fibromyalgia following cervical spine injury. A controlled study of 161 cases of traumatic injury. Arthritis and Reumatism 1997; 40: 446-452
23. INDAHL A: Interaction between the porcine lumbar intervertebral disc, zygapophysial joints and paraspinal muscles. Spine 1997; 22: 2834 – 2840
24. ROGERS E J: Tension-type headaches, fibromyalgia or myofascial pain. Headache Quarterly 1997; 2: 273-277
25. PEARCE J M S: Cervicogenic headaches: a personal view. Cephalalgia 1995 ;15: 463-469. BM